

КУ «Кировоградский областной онкологический диспансер»

РАБДОМИОСАРКОМА ГОРТАНИ У ВЗРОСЛЫХ. ОБЗОР ЛИТЕРАТУРЫ. КЛИНИЧЕСКИЕ НАБЛЮДЕНИЯ. СЛУЧАЙ СОЧЕТАНИЯ РАБДОМИОСАРКОМЫ ГОРТАНИ И ПЛОСКОКЛЕТОЧНОГО РАКА ГОРТАНИ



Д.Ю. Фёдоров, К.В. Ярынич,
В.И. Ярынич, Е.В. Царева

Адрес:
Фёдоров Денис Юрьевич
25006, Кировоград, ул. Ялтинская, 1
КУ «Кировоградский областной
онкологический диспансер»
Тел.: (0522) 24-37-16, 24-69-20
E-mail: fedorov.denis.13@rambler.ru

Ключевые слова: рабдомиосаркома гортани, сочетание рабдомиосаркомы гортани и плоскоклеточного рака гортани.

Рабдомиосаркома гортани — крайне редкое заболевание. До настоящего времени в литературе описано всего около 70 случаев этой патологии, из них у взрослого населения — 39. Информация о клинической картине и течении рабдомиосаркомы гортани очень скудная. В статье представлен обзор литературы и собственные наблюдения этого новообразования. В нашем учреждении получили лечение 4 пациента с рабдомиосаркомой гортани. 3 из них обратились впервые, 1 ранее получал лучевое лечение по поводу рака гортани. При анализе литературы мы не выявили сообщений о сочетании рабдомиосаркомы гортани и плоскоклеточного рака гортани. Всем пациентам проведено хирургическое лечение, 1 получил послеоперационный курс лучевой терапии. Анализ данных литературы и наших наблюдений позволил нам сделать вывод об относительно благоприятном прогнозе при рабдомиосаркоме гортани у взрослых, учитывая возможность раннего выявления болезни, отсутствие регионарных и отдаленных метастазов в большинстве случаев, доступность радикального хирургического лечения.

ОБЗОР ЛИТЕРАТУРЫ

Рабдомиосаркома является наиболее частой злокачественной опухолью мягких тканей у детей и составляет около 50% их числа, в то время как у взрослых данная опухоль составляет около 15% всех сарком мягких тканей [1, 2]. Рабдомиосаркома чаще развивается в области головы и шеи, органов мочеполовой системы, конечностей, туловища, забрюшинного пространства. У детей примерно 40% рабдомиосарком локализируются в области головы и шеи [3, 4]. У взрослых этот показатель составляет около 24% [2].

В области головы и шеи рабдомиосаркома может поражать глазницу, носоглотку, полость носа, придаточные пазухи носа, височную кость, мягкие ткани крылонебной ямки и подвисочной ямки, а также другие области [2]. Некоторые авторы выделяют три анатомических группы локализаций рабдомиосаркомы в области головы и шеи: глазничная, параменингеальная и непараменингеальная [5]. В 60% случаев рабдомиосарком в области головы и шеи у пациентов всех возрастных групп опухоль локализуется в глазнице, носоглотке и полости носа [3].

Саркомы мягких тканей гортани возникают редко и составляют менее

1% всех злокачественных новообразований данного органа [3, 6, 7]. Более 50% случаев сарком мягких тканей гортани представлены фибросаркомой [3].

Рабдомиосаркома гортани — крайне редкое заболевание. У взрослых количество случаев рабдомиосаркомы гортани составляет менее 1% всех злокачественных опухолей мягких тканей в области головы и шеи [4] и менее 3% всех рабдомиосарком в области головы и шеи [2]. До настоящего времени в литературе описано всего около 70 случаев рабдомиосаркомы гортани, из них среди взрослого населения — 39 [1, 3, 8–10]. Привлекает внимание преобладание у взрослых рабдомиосаркомы гортани по сравнению с рабдомиосаркомой других локализаций, которыми чаще болеют дети.

Кроме редкости заболевания, в имеющихся публикациях отмечается высокая агрессивность данной опухоли [2, 9, 11].

Описан случай сочетания рабдомиосаркомы гортани и дерматомиозита [2]. Представлен случай поражения гортани метастазом рабдомиосаркомы бедра [7].

До сих пор практически отсутствуют статистические данные, нет системати-

зированных сведений о диагностике, клиническом течении и принципах лечения соединительнотканых опухолей гортани.

В 1933 г. F.A. Figi впервые описал 4 саркомы гортани из 717 случаев злокачественных новообразований гортани [1, 12]. О первом случае рабдомиосаркомы гортани у ребенка в 1944 г. сообщил H.N. Glick [1, 9, 13]. Случай данного заболевания у взрослого человека впервые был описан в 1964 г. Filipo и Sifo (цит. по: [1]).

Этиология рабдомиосаркомы гортани на сегодня неизвестна. По мнению большинства авторов, не установлено связи между курением и развитием данного заболевания [10]. Однако есть единичные публикации, указывающие на ассоциирование болезни с курением [8]. Нет данных о влиянии генетических факторов на развитие и прогрессирование данной опухоли [9]. Нет подтвержденных случаев малигнизации рабдомиомы гортани у взрослого человека [11].

Рабдомиосаркома — злокачественная опухоль, происходящая из клеток поперечно-полосатой мышечной ткани. Существуют 3 гистологических варианта рабдомиосаркомы: эмбриональная, плеоморфная и альвеолярная, при этом в эмбриональном варианте выделяется ботриоидный (botryoid) подтип [1, 3]. Другие авторы описывают 4 гистологических варианта: эмбриональный, альвеолярный, плеоморфный и ботриоидный, выделяя последний вид как самостоятельный [9–11]. В некоторых публикациях выделен и пятый гистологический тип — веретенчатая (spindle cell) рабдомиосаркома [4]. Также существует мнение о наличии всего 2 основных морфологических вариантов — плеоморфного и эмбрионального, а альвеолярный и ботриоидный являются подтипами последнего [8].

Эмбриональный и альвеолярный варианты более характерны для детей и подростков, а плеоморфный в основном возникает у взрослых пациентов [1, 3, 4, 10]. Считается, что прогноз при эмбриональном типе рабдомиосаркомы лучше, чем при других типах [4, 5].

Случаи рабдомиосаркомы гортани зарегистрированы у пациентов в возрасте от 1 до 82 лет. Около 90% заболевших были мужского пола [1, 3, 4, 8].

За последние 10 лет в литературе описаны только 8 случаев рабдомиосаркомы гортани у взрослых, из них 6 случаев с плеоморфным типом строения опухоли [1, 2] и 2 случая с эмбриональным морфологическим вариантом [5, 9].

Имеется очень скудная информация о клинической картине и течении рабдомиосаркомы гортани [4, 10]. Все авторы склоняются к тому, что симптомы рабдомиосаркомы гортани сходны

с симптомами при раке гортани. Проявления болезни зависят от местоположения и объема опухоли: при локализации опухоли на голосовых связках у больных преобладает изменение голоса; при поражении надгортанника и области черпаловидных хрящей — нарушение глотания, а при поражении подвязочного отдела постепенно возникают явления стеноза гортани. Для рабдомиосаркомы характерно значительно более агрессивное течение по сравнению с раком гортани, с быстрым развитием и увеличением выраженности симптомов [4, 11, 14]. Практически во всех публикациях авторы указывают на короткий анамнез заболевания, составляющий от 2 нед до 2 мес [2, 5, 14]. Единичные сообщения свидетельствуют о более длительном течении болезни, что составляет около года [1].

Как и при других злокачественных опухолях гортани, по форме роста выделяют экзофитную (папиллярную и узловую), эндофитную (инфильтративную) и смешанные формы роста рабдомиосаркомы гортани [6, 15].

По ларингоскопической картине рабдомиосаркома гортани часто сходна с полипом или папилломой голосовой складки. Обзор литературы показывает, что рабдомиосаркома гортани в основном имеет вид полиповидного образования, нередко дольчатого строения, растущего на ножке, красно-коричневой окраски. Опухоль часто локализуется в области голосовых связок и может смещаться выше и ниже относительно последних, но возможно также развитие болезни в вестибулярном и реже — в подвязочном отделе гортани [2–5, 9, 10, 14].

Экзофитная опухоль чаще может быть покрыта истонченной слизистой оболочкой с просвечивающимися сосудами, на поверхности ее могут быть очаги изъязвления. Реже возникает инфильтративная форма роста [10].

Рабдомиосаркома других локализаций характеризуется обширным лимфогенным и гематогенным метастазированием [1]. Однако, по мнению большинства авторов, отдаленные метастазы рабдомиосаркомы гортани у взрослых возникают нечасто, поэтому они расценивают данную опухоль преимущественно как локально агрессивную [1, 3]. В большинстве описанных за последние годы случаев рабдомиосаркомы гортани у взрослых пациенты не имели регионарных и отдаленных метастазов [1, 2, 9–11]. Отдаленные метастазы рабдомиосаркомы, по данным литературы, чаще поражают легкие, костный мозг, кости, печень, головной мозг [1, 10].

Ряд авторов отмечают сложность диагностики рабдомиосаркомы гортани, связанную с редкостью заболевания и необычной клинической картиной [9, 11]. Установление диагноза рабдомиосаркомы гортани основано на резуль-

татах ларингоскопического и гистологического исследования [4, 10]. Клинические признаки при рабдомиосаркомке и при других злокачественных опухолях гортани могут быть сходными, поэтому гистологическое исследование является основополагающим для установления диагноза [1]. Подслизистый характер роста опухоли обуславливает сложность морфологической верификации опухоли при первичном обследовании больного и может стать причиной ошибочного диагноза. Важно отметить, что большинство авторов указывают на значительную роль иммуногистохимического исследования в диагностике рабдомиосаркомы гортани [1, 10].

Для определения распространенности процесса и уточнения диагноза используют эндоскопическое исследование гортани, а также компьютерную и позитронно-эмиссионную томографию шеи, органов грудной полости и т. д. [9, 10].

Рабдомиосаркома гортани имеет лучший прогноз, чем аналогичная опухоль других локализаций (в том числе других органов головы и шеи), вероятно, из-за возможности более раннего выявления и радикального хирургического лечения [1, 9, 10]. Долгое время считалось, что прогноз при рабдомиосаркомке гортани неблагоприятный, однако комплексное лечение с использованием хирургии, лучевой терапии и химиотерапии улучшило ситуацию [1, 5, 9, 10].

Несколько прогностических показателей были определены для рабдомиосарком головы и шеи, к ним относятся возраст пациента, локализация и распространение болезни, гистологический тип опухоли и степень ее злокачественности [1, 4].

Начиная с 1972 г., группа исследователей Intergroup Rhabdomyosarcoma Study (IRS) провела серию рандомизированных исследований (с участием более 4 тыс. пациентов), направленных на улучшение показателей излечения от рабдомиосаркомы всех локализаций у детей. Результаты 4 последовательных протоколов (IRS-I, IRS-II, IRS-III и IRS-IV) опубликованы [1, 10]. Исследователями сделан вывод о том, что оптимальным для лечения больных рабдомиосаркомой является комплексный подход, включающий хирургическое вмешательство с последующей химиотерапией и/или лучевой терапией [1, 10].

В соответствии с данными IRS-IV, подходы к лечению при рабдомиосаркомке постепенно изменяются, обширные хирургические вмешательства сменяются органосохраняющими операциями и комплексной терапией [5].

Благодаря результатам исследований IRS, 5-летняя выживаемость при рабдомиосаркомке у детей повысилась с 25% в 1970 г. до 70% — в 2010 г.

В исследовании IRMS-V продолжился поиск новых препаратов и терапевтических схем, которые могут быть эффективными при лечении рабдомиосаркомы [1].

Однако, по нашему мнению, интерполировать результаты исследований по лечению рабдомиосарком всех локализаций у детей на лечение рабдомиосаркомы гортани у взрослых будет некорректно.

Рабдомиосаркома гортани у взрослых является редким заболеванием, и какие-либо стандарты его лечения на сегодня отсутствуют [8].

По мнению большинства авторов, хирургическое вмешательство с адъювантной химиотерапией и/или лучевой терапией является методом выбора при лечении данного заболевания [1, 3, 9, 10]. Есть одно сообщение об эндоскопическом удалении рабдомиосаркомы гортани с последующим выздоровлением без лучевой и химиотерапии [14].

В литературе приводятся разноречивые данные об эффективности неoadъювантной лучевой и химиотерапии. Некоторые исследователи сообщают об отсутствии регресса рабдомиосаркомы гортани после проведения химиотерапии и лучевой терапии [9] или о возникновении рецидива через несколько месяцев после аналогичного лечения [3]. Другие приводят данные о ведущей роли лучевой и химиотерапии в лечении рабдомиосаркомы гортани [7, 11]. Те же авторы говорят о целесообразности оперативного лечения только в отдельных случаях [7]. Описаны случаи полного регресса опухоли после проведения курсов химиотерапии и курса лучевой терапии [4, 11]. Кроме того, химиотерапия или химиолучевая терапия в неoadъювантном режиме может уменьшить объем опухоли и сделать возможной органосохраняющую операцию [11].

Считается, что эмбриональный тип рабдомиосаркомы (в том числе рабдомиосаркомы гортани) значительно более чувствителен к лучевой и химиотерапии, чем другие морфологические типы опухоли. Поэтому существует мнение о большей эффективности лекарственного и радиологического лечения при эмбриональном варианте опухоли [4].

В некоторых публикациях были возражения против использования хирургии у пациентов молодого возраста в связи с неблагоприятными функциональными результатами [4, 14].

С появлением новых лекарственных препаратов и высокотехнологичного радиологического оборудования комбинированная химиотерапия с лучевой терапией набирает силу и уменьшает потребность в объемных хирургических вмешательствах.

Однако пока не ясно, имеют ли лучевая терапия и химиотерапевтическое

лечение существенное влияние на отдаленный прогноз при рабдомиосаркоме гортани у взрослых, с учетом малого количества наблюдений [10].

Резюмируя данные литературы, можно сделать нижеследующие выводы:

1. Необходимо помнить о возможности наличия рабдомиосаркомы гортани у любого пациента с полиповидным опухолевидным образованием в гортани и коротким анамнезом заболевания.

2. Рабдомиосаркома гортани является чрезвычайно редкой опухолью, основным методом лечения которой, по данным литературы на сегодняшний день, является комплексный метод, с использованием хирургии, химиотерапии и лучевой терапии. Однако, учитывая малое количество наблюдений и отсутствие стандарта лечения, в каждом конкретном случае терапевтический подход следует определять индивидуально.

3. Необходимы дальнейшие исследования для поиска наиболее эффективных схем лечения данного заболевания.

КЛИНИЧЕСКИЕ НАБЛЮДЕНИЯ

Учитывая малое количество описанных в литературе случаев рабдомиосаркомы гортани, мы хотим представить собственные наблюдения данной категории больных в нашем лечебном учреждении.

В Кировоградском областном онкологическом диспансере на протяжении 2011 г. получили лечение 4 пациента с рабдомиосаркомой гортани (таблица), что составило 7,4% всех больных со злокачественными новообразованиями гортани, зарегистрированных в Кировоградской области в 2011 г. До и после 2011 г. мы не выявили ни одного случая рабдомиосаркомы гортани.

Все 4 пациента мужского пола, возраст от 59 до 67 лет.

По гистологической структуре в трех случаях диагностирована рабдомиосаркома эмбриональная, в одном случае — рабдомиосаркома плеоморфная. По степени злокачественности рабдомиосаркома в трех случаях характеризовалась как G3, в одном — G1. Иммуногистохимическое исследование опухолевой ткани у наших пациентов не выполнялось в связи с отсутствием технической возможности.

Распространенность процесса в гортани у всех пациентов соответствовала T1B.

Обследование шеи, органов грудной и брюшной полости до лечения выполняли в стандартном объеме.

Метастазов в регионарных лимфоузлах и отдаленных органах не выявлено ни в одном случае.

3 пациентов из 4 обратились впервые, 1 ранее получал лучевое лечение по поводу диагноза «Рак гортани связочной локализации T1N0M0 Iст». С учетом данного признака, для более удобного изложения информации, мы разделили все наши клинические наблюдения на две группы: пациенты, обратившиеся впервые (3 случая), и пациент, ранее получивший лучевое лечение (1 случай).

Пациенты, обратившиеся впервые

Двое пациентов, которые обратились впервые, предъявляли жалобы на осиплость голоса, один — на осиплость голоса и затруднение дыхания (выявлен стеноз гортани I степени).

У всех пациентов был короткий анамнез заболевания (от 1 до 3 мес) и клинически определялось быстрое развитие болезни: при непрямой ларингоскопии в динамике отмечалось увеличение размеров опухоли примерно на 30–40% на протяжении 2 нед (период от первичного обращения до операции).

При непрямой ларингоскопии у всех пациентов в гортани определялась экзофитная опухоль красно-коричневого цвета, с бугристой поверхностью, подвижная, с очагами поверхностного изъязвления, исходящая из истинной голосовой складки, на зауженном основании. В двух случаях новообразование локализовалось в передней трети голосовой складки с вовлечением передней комиссуры, в одном случае — в средней трети голосовой складки.

Всем пациентам выполнено эндоскопическое исследование гортани (клиническая картина соответствовала данным непрямой ларингоскопии), произведена биопсия опухоли.

При морфологическом исследовании биоптата в двух случаях получен многослойный плоский эпителий с папилломатозом, гиперкератозом, акантозом, в одном случае — ткань злокачественной опухоли без уточнения морфологического типа.

Всем пациентам проведено хирургическое лечение. Во всех случаях выполнена тиреофиссура (рис. 1),

Таблица. Рабдомиосаркома гортани у взрослых. Собственные клинические наблюдения

№ п/п	Пол	Возраст, лет	Стадия T	Метастазы	Морфологический тип	Локализация	Лечение	Статус
1	М	67	T1B	Нет	Плеоморфный	Связочный отдел	Ларингэктомия	Умер от кардиальной патологии через 4 мес
2	М	59	T1B	Нет	Эмбриональный	Связочный отдел	Ларингэктомия	Жив 42 мес
3	М	63	T1B	Нет	Эмбриональный	Связочный отдел	Ларингэктомия	Жив 38 мес
4	М	61	T1B	Нет	Эмбриональный	Связочный отдел	Хордэктомия + ЛТ	Жив 41 мес

ЛТ — лучевая терапия; М — мужской пол.

произведено срочное гистологическое исследование ткани опухоли во время операции (рис. 2), получены заключения о наличии рабдомиосаркомы. Двум пациентам в связи с высокой степенью злокачественности рабдомиосаркомы, распространенностью процесса и вовлечением передней комиссуры выполнена ларингэктомия. Одному больному произведена хордэктомия. Хордэктомия выполнена по поводу эмбриональной рабдомиосаркомы, исходящей из средней трети голосовой складки, экзофитной формы роста на узком основании (основание размером примерно 0,5 на 0,3 см), без инфильтрации подлежащих тканей.

При гистологическом исследовании после операции в двух случаях получено заключение о наличии эмбриональной рабдомиосаркомы (рис. 3) и в одном случае — ее плеоморфного варианта (рис. 4).

В послеоперационный период (после хордэктомии) один больной получил курс лучевой терапии в суммарной очаговой дозе (СОД) 40 Гр. Другие пациенты адъювантного лечения не проходили (один в связи с наличием глоточного свища, второй отказался от продолжения лечения). Ни у одного из наших пациентов химиотерапию не проводили.

Один больной умер через 4 мес после ларингэктомии в возрасте 68 лет от сопутствующей сердечной патологии. Двое других пациентов живы через 38 и 41 мес

после операции, без признаков продолжения болезни.

Пациент, ранее получивший лечение по поводу рака гортани

Один из наших пациентов, 59 лет, ранее получил лучевое лечение по поводу диагноза «Рак гортани связочной локализации T1N0M0 Ist». Диагноз подтвержден при гистологическом исследовании — рак плоскоклеточный, без ороговения. Больной прошел курс телегамма-терапии в СОД 70 Гр.

Через 1 мес после завершения лучевого лечения пациент явился на контрольный осмотр. При непрямой ларингоскопии в гортани выявлено экзофитное опухолевидное образование, исходящее из области голосовой складки и желудка гортани, дольчатого строения, сероватого цвета. При эндоскопическом исследовании гортани определяется картина, аналогичная полученной при непрямой ларингоскопии, выполнена биопсия опухоли. При гистологическом исследовании выявлены многослойный плоский эпителий с выраженной дис-

плазией и лейкоплакией, полиморфные клетки.

Учитывая анамнез, клиническую и эндоскопическую картину, опухоль в гортани расценена как продолжение роста плоскоклеточного рака. Произведена переднебоковая резекция гортани. После операции получено гистологическое заключение — рабдомиосаркома эмбриональная (рис. 5).

Пациент был проконсультирован в ГУ «Институт отоларингологии им. проф. А.С. Коломийченко НАМН Украины». Подтверждено патогистологическое заключение о наличии эмбриональной рабдомиосаркомы в послеоперационном материале и плоскоклеточного рака без ороговения в биоптате, взятом до начала лучевого лечения.

Через 2 мес после резекции гортани выявлен рецидив опухоли. При непрямой ларингоскопии и эндоскопическом исследовании в гортани во всех отделах определяются множественные очаги экзофитного характера роста «капельной» формы, сероватого цвета, диаметром от 0,4 до 1,3 см. Выполнена ларингэктомия. При гистологическом исследовании во всех очагах подтвержден рост эмбриональной рабдомиосаркомы. Адъювантного лучевого лечения пациент не получил в связи с ранее проведенной телегамма-терапией. Химиотерапию больному не проводили.

Через 42 мес после ларингэктомии пациент жив, без признаков продолжения болезни.

При анализе литературы мы не нашли сообщений о сочетании рабдомиосаркомы гортани и плоскоклеточного рака гортани.

Выводы

1. Данные ларингоскопии и короткий анамнез заболевания у всех наших пациентов полностью совпадают с данными литературы о течении рабдомиосаркомы гортани.

2. Наличие четырех случаев данного крайне редкого заболевания в течение одного года в нашем лечебном учреждении подтверждает тезис о возможности существования рабдомиосаркомы у любого пациента с экзофитным полиповидным образованием в гортани.

3. Установить диагноз рабдомиосаркомы гортани сложно вследствие редкости заболевания и подслизистого характера роста опухоли, что затрудняет морфологическую диагностику.

4. Возникновение рабдомиосаркомы гортани у пациента, получившего телегамма-терапию по поводу рака гортани свидетельствует о возможной этиологической роли лучевого воздействия.

5. Хирургический метод лечения самостоятельно или в сочетании с адъювантной лучевой терапией при рабдомио-

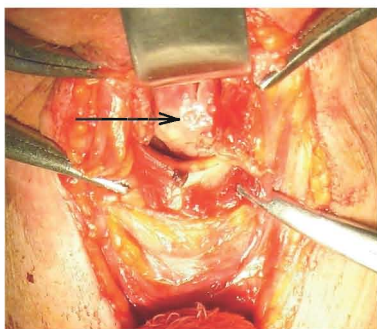


Рис. 1. Рабдомиосаркома гортани. Выполнена тиреофиссура. В просвете гортани определяется экзофитная опухоль (указана стрелкой)

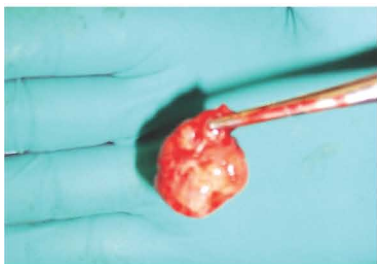

Рис. 2. Рабдомиосаркома гортани. Опухоль удалена для интраоперационного срочного гистологического исследования

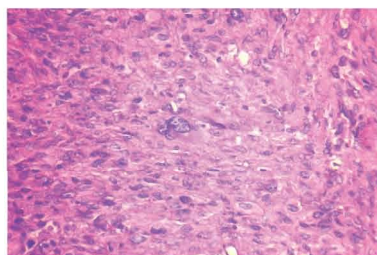


Рис. 3. Рабдомиосаркома гортани (эмбриональный вариант) у пациента, обратившегося впервые

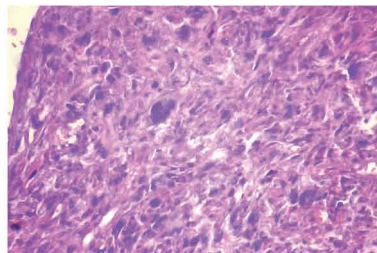


Рис. 4. Рабдомиосаркома гортани (плеоморфный вариант) у пациента, обратившегося впервые

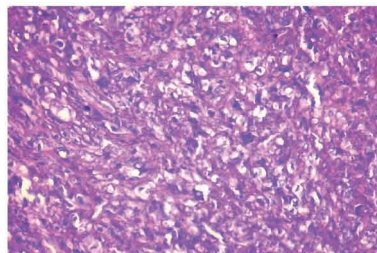


Рис. 5. Рабдомиосаркома гортани (эмбриональный вариант) у пациента, получавшего ранее лучевое лечение

саркоме гортани может давать хорошие результаты выживаемости и безрецидивного течения.

6. Несмотря на высокую агрессивность опухоли, при рабдомиосаркоме гортани возможно выполнение радикальных органосохраняющих операций с хорошим отдаленным результатом, что подтверждает пример одного из наших пациентов.

7. Учитывая возможность раннего выявления болезни, локально-агрессивное ее течение, отсутствие регионарных и отдаленных метастазов в большинстве случаев, доступность радикального хирургического лечения, можно говорить об относительно благоприятном прогнозе при рабдомиосаркоме гортани у взрослых.

СПИСОК ИСПОЛЬЗОВАННОЙ ЛИТЕРАТУРЫ

1. Pittore B., Fancello G., Cossu Rocca P., Ledda G.P., Tore G. (2010) Rhabdomyosarcoma: a rare laryngeal neoplastic entity. ACTA Otorhinolaryngol. Ital., 30: 52–57.
2. Uysal Saygi G., Ozcan M., Koseoglu S. et al. (2013) Dermatomyositis associated with laryngeal rhabdomyosarcoma: a case report. Turk. J. Rheumatol., 28(3): 202–205.
3. Maheshwari G.K., Baboo H.A., Gopal U., Wadhwa M.K. (2004) Primary rhabdomyosarcoma of the larynx. Indtan J. Otolaryngol. Head Neck Surg., 56(2): 139–141.
4. Rolski W., Kawecki A., Pietrow D. et al. (2001) Laryngeal embryonal rhabdomyosarcoma in an adult. A case report and review of the literature. J. Oncol., 51(6): 599–603.
5. Chen Wen-Pin, Tung Chun-Liang, Huang Wei-Hsiung et al. (2009) Embryonal rhabdomyosarcoma of the larynx: a case report. Chin. J. Radiol., 34: 197–200.
6. Пачес А.И. (2013) Опухоли головы и шеи, 5-е изд. Практическая медицина, Москва, 478 с.
7. Abali H., Aksoy S., Sungurand A., Yalcin S. (2003) Laryngeal involvement of rhabdomyosarcoma in an adult. World J. Surg. Oncol., 1: 17.

8. Dodd-O J.M., Wieneke K.F., Rosman P.M. (1987) Laryngeal rhabdomyosarcoma case report and literature review. Cancer, 59(5): 1012–1018.

9. Kukwa W., Wojtowicz P., Jagielska B. et al. (2011) Laryngeal embryonal rhabdomyosarcoma in an adult — a case presentation in the eyes of geneticists and clinicians. BMC Cancer, 11: 166.

10. Shayah A., Agada F.O., Karsai L., Stafford N. (2007) Adult laryngeal rhabdomyosarcoma: report of a case and literature review. Ann. African Medicine, 6(4): 190–193.

11. Nikakhlagh S., Saki N., Mostofi N.E., Peyvaste M. (2007) Rhabdomyosarcoma of the larynx. Pak. J. Med. Sci., 23(2): 280–282.

12. Figi FA. (1933) Sarcoma of the larynx. Arch. Otolaryngol., 18: 21–33.

13. Glick H.N. (1944) An unusual neoplasm in the larynx of a child (rhabdomyosarcoma). Ann. Otol. Rhinol. Laryngol., 53: 699–704.

14. Lujber L., Revesz P. (2011) Childhood laryngeal rhabdomyosarcoma causing acute airway obstruction. Otolaryngol. Head Neck Surg., 145: 354–355.

15. Абызов П.А. (2001) Онкоотоларингология. Книга плюс, Киев, 272 с.

Рабдоміосаркома гортані у дорослих. Огляд літератури. Клінічні спостереження. Випадок поєднання рабдоміосаркоми гортані та плоскоклітинного раку гортані

Д.Ю. Федоров, К.В. Яриніч, В.І. Яриніч, Є.В. Царьова
КЗ «Кіровоградський обласний онкологічний диспансер»

Резюме. Рабдоміосаркома гортані — вкрай рідкісне захворювання. Досі в літературі описано всього близько 70 випадків цієї патології, із них у дорослого населення — 39. Інформація про клінічну картину і перебіг рабдоміосаркоми гортані дуже мізерна. У статті представлено огляд літератури та власні спостереження цього новоутворення. У нашому закладі отримали лікування 4 пацієнти з рабдоміосаркомою гортані. 3 із них звернулися вперше, 1 раніше отримував променеву терапію з приводу раку гортані. При аналізі літератури ми не виявили повідомлень про поєднання рабдоміосаркоми гортані та плоскоклітинного раку гортані. Усім пацієнтам проведено хірургічне лікування, один отримав післяопераційний курс променевої терапії. Аналіз даних літератури і наших спостережень дозволив нам зробити висновок про відносно сприятливий прогноз при рабдоміосаркомі гортані у дорослих, враховуючи можливість раннього виявлення хвороби, відсутність регіонарних і віддалених метастазів у більшості випадків, доступність радикального хірургічного лікування.

Ключові слова: рабдоміосаркома гортані, поєднання рабдоміосаркоми гортані та плоскоклітинного раку гортані.

Rhabdomyosarcoma of the larynx in adults. Review of the literature. Clinical reports. The case of a combination of rhabdomyosarcoma of the larynx and squamous cell carcinoma of the larynx

D.Y. Fedorov, K.V. Yarynych, V.I. Yarynych, E.V. Tsareva
Kirovograd Regional Oncology Center

Summary. Rhabdomyosarcoma of the larynx is an extremely rare disease. Till now, only about 70 cases of rhabdomyosarcoma of the larynx, including the adult population — 39 cases have been described in the literature. There is very little information about the clinical presentation and course of rhabdomyosarcoma of the larynx. The article presents a review of the literature and our own observations of the disease. In our hospital, were treated 4 patients with rhabdomyosarcoma of the larynx. 3 of them had referred to our hospital for the first time, one has previously received radiation therapy for cancer of the larynx. In the analysis of the literature we found no reports of combined rhabdomyosarcoma of the larynx and squamous cell carcinoma of the larynx. All patients received surgical treatment, one received postoperative radiation therapy. The analysis of the literature data and our observations allowed us to conclude that the relatively favorable prognosis of laryngeal rhabdomyosarcoma in adults, given the possibility of early detection of disease, absence of regional and distant metastases in most cases, the possibility of radical surgical treatment.

Key words: rhabdomyosarcoma of the larynx, the combination of rhabdomyosarcoma of the larynx and squamous cell carcinoma of the larynx.