

Національний інститут раку, Київ

МАГНІТНО-РЕЗОНАНСНА ТОМОГРАФІЯ В КОМПЛЕКСНІЙ ПРОМЕНЕВІЙ ДІАГНОСТИЦІ РАКУ СЕЧОВОГО МІХУРА



О.М. Гаврилук, Т.С. Головка,
О.Е. Стаховський

Адреса:
Гаврилук Оксана Миколаївна
03022, Київ, вул. Ломоносова, 33/43
Національний інститут раку
E-mail: Dr.Navryliuk@gmail.com

Відповідно до мети, якою були систематизація променевих ознак та визначення диференційно-діагностичних критеріїв раку сечового міхура (PCM), обстежили 85 хворих, систематизували та порівняли результати комплексу променевих методів, обмеження та особливості використання кожного з них. Зроблено висновки, що магнітно-резонансна томографія (МРТ) є основним методом візуалізації та характеристики пухлин сечового міхура. МРТ-ознаками інвазивного PCM є наявність екзофітного інтравезикального утворення у хворих або локального стовщення та зміни сигналу від стінки сечового міхура, зміни сигналу від суміжної клітковини; нерівність зовнішнього контуру; екстравезикальний пухлинний компонент. При порівнянні діагностичної ефективності (чутливості, специфічності, точності) променевих методів дослідження пацієнтів з PCM МРТ мала стабільно високі показники.

ВСТУП

Рак сечового міхура (PCM) посідає одне з провідних місць у загальній онкологічній захворюваності та смертності [4]. Найчастіше виникає перехідно-клітинний рак, для якого характерний ранній інвазивний ріст, мультифокальне ураження, пізня клінічна маніфестація та висока ймовірність рецидивування. У більшості пацієнтів (60%) діагностують інвазію пухлини за межі сечового міхура (СМ) та поширення пухлинного процесу, що призводить до високої летальності (за даними Європейської Асоціації Урологів — ЄАУ, 2016). Провідне місце в рекомендованих алгоритмах діагностики PCM відводять променевим методам, спектр яких досить широкий, кожен має переваги, недоліки та різні технічні можливості [1–9].

Метою нашого дослідження була систематизація променевих ознак та визначення диференційно-діагностичних критеріїв PCM за допомогою всього арсеналу діагностичних засобів.

ОБ'ЄКТ І МЕТОДИ ДОСЛІДЖЕННЯ

Відповідно до завдань дослідження обстежили 85 (100%) хворих на PCM, систематизували та проаналізували результати комплексу променевих методів, визначили діагностичну ефективність кожного, порівняли їх.

За рекомендованими ЄАУ стандартами обстеження хворих на PCM та розробками наших вчених [2, 3], для визначення положення, кількості, форми, розмірів, структури та поширення процесу застосовували методи променевої діагностики — ультразвукове дослідження (УЗД), екскреторну урографію (ЕУ), комп'ютерну томографію

(КТ), магнітно-резонансну томографію (МРТ); для визначення функціональних змін — ЕУ з діурезним навантаженням, магнітно-резонансну (МР) урографію з діурезним навантаженням. Згідно з метою дослідження променеве обстеження хворих на PCM проводили в 2 етапи (рис. 1).

На першому етапі оцінювали положення, кількість, форму, розміри, структуру первинної пухлини; на другому — ступінь інвазії та поширення пухлинного процесу

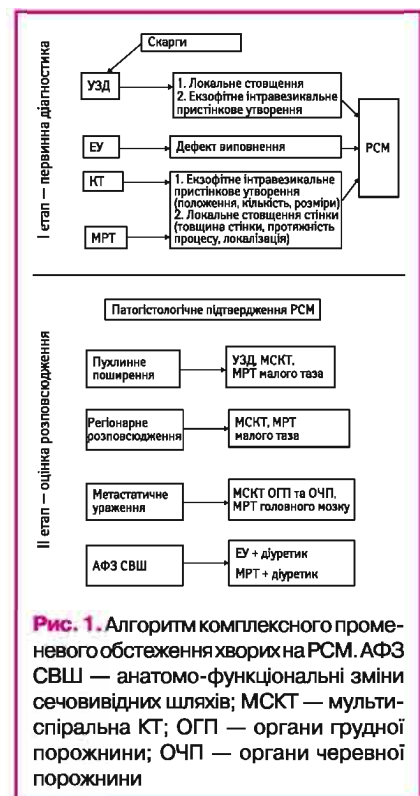


Рис. 1. Алгоритм комплексного променевого обстеження хворих на PCM. АФЗ СВШ — анатомо-функціональні зміни сечовивідних шляхів; МСКТ — мультиспіральна КТ; ОГП — органи грудної порожнини; ОЧП — органи черевної порожнини

й ускладнення, спричинені анатомо-функціональними змінами сечовивідних шляхів (СВШ) і нирок.

З врахуванням скарг, анамнезу хвороби, результатів об'єктивного дослідження, клініко-лабораторного, інструментального та променевого методів обстежень встановлено діагноз. За Міжнародною класифікацією TNM, пацієнтів розподілено на групи за клінічними стадіями РСМ (табл. 1).

Таблиця 1. Розподіл хворих на РСМ за стадіями, n=85

Стадія	Класифікація TNM	Кількість хворих	
		n	%
II	T2aN0M0	25	29,4
	T2bN0M0	41	48,2
III	T3aN0M0	6	7,1
	T3bN0M0	9	10,6
	T4aN0M0	4	4,7
IV	T4bN0M0	0	0,0
Усього		85	100,0

Як видно з табл. 1, за стадіями РСМ хворі розподілилися наступним чином: стадія II, що відповідає м'язово-інвазивному органно-обмеженому РСМ (pT2aN0M0, pT2bN0M0), була у більшості — 66 (77,6%) хворих; стадія III — м'язово-інвазивна, органно-необмежена форма РСМ (pT3aN0M0, pT3bN0M0, pT4aN0M0) — відмічена у 19 (22,4%), стадія IV — пухлинна інвазія стінки таза або черевної стінки, а також метастатична форма — виявлена у 4 (4,7%) хворих. Метастазів у віддалені органи не відмічено в жодному випадку.

Для УЗД використовували ультразвуковий сканер середнього експертного класу Toshiba Nemio XG та Phillips EN Visor, доступ зовнішній трансабдомінальний. КТ виконували за допомогою 16-зрізового спірального комп'ютерного томографа Toshiba «Aktivion 16», МРТ проводили з контрастним підсиленням гадолінієвими препаратами в стандартному дозуванні (0,2 мл/кг маси хворого) на магнітно-резонансному томографі Philips INTERA 1,5 T.

Отримані дані оброблено за методами варіаційної статистики шляхом розрахунку середнього арифметичного (M) та стандартної похибки (m). Для порівняння параметричних даних у двох групах використовували t-критерій Стьюдента. При аналізі непараметричних показників двох залежних груп використовували критерій Вілкоксона та незалежних груп — U-критерій Манна — Уїтні. Для аналізу відносних даних використовували метод χ^2 . Достовірними вважали значення при $p < 0,05$.

РЕЗУЛЬТАТИ

На першому етапі обстеження хворих на РСМ УЗД залишалася скринінговим методом та передувало іншим променевим видам дослідження. Завдяки простоті процедури та швидкості встановлення діагнозу УЗД було найбільш доступним підходом променевої діагностики. Ми отримали інформацію про наявність утворення у СМ,

положення, кількість, форму, варіанти зовнішнього контуру та внутрішньої структури. Основними ознаками РСМ були: симптом пристінкового утворення — у 78 (91,8%) хворих з екзофітним інтравезикальним типом росту та локальне стовщення і нерівність стінки СМ — у 7 (8,2%) пацієнтів з інвазивним типом росту пухлини. Мінімальний розмір утворень, який був доступний розпізнаванню при УЗД, становив $4,4 \pm 0,4$ мм заввишки та $2,8 \pm 0,3$ мм в основі. У 83 (97,6%) пацієнтів візуалізувалася широка основа — > 8 мм.

Ультразвукові ознаки РСМ представлено в табл. 2.

Таблиця 2. Ультразвукові ознаки РСМ, n=85

Ультразвукові ознаки	Кількість хворих	
	n	%
Пристінкове солідне утворення в порожнині СМ	60	70,6
Локальна зміна ехоструктури стінки СМ	7	8,2
Рівні контури пухлини	9	10,6
Нерівні контури пухлини	56	65,9
Нечіткість контурів пухлини	52	61,2
Чіткість контурів пухлини	13	15,3
Ехогенність пухлини:		
• ізехогенна	33	38,8
• гіперехогенна	34	40,0
Ехоструктура пухлини:		
• однорідна	19	22,4
• помірно неоднорідна	32	37,6
• виражено неоднорідна	16	18,8
Ознаки глибокої інвазії	16	18,8
Ознаки інвазії пухлини в паравезикальну клітковину	3	3,5
Ознаки інвазії пухлини в передміхурову залозу	6	7,1

Отже, у більшості пацієнтів утворення було солідне — 60 (70,6%), контури нечіткі — у 52 (61,2%) та нерівні — у 56 (65,9%) за рахунок ворсинчастої будови, гіперехогенне у стінці СМ — у 34 (40,0%) пацієнтів.

В усіх 85 (100,0%) випадках простежувалася пряма залежність між збільшенням розмірів утворення та гетерогенністю внутрішньої ехоструктури. У пухлин із гнійно-деструктивними змінами та відкладеннями сечових солей з'являлася неоднорідність сигналу від поверхневих та глибоких тканин (рис. 2).

Напершому етапі обстеження СМ виявити пухлини вдалося у 67 (78,8%) хворих; мікроцист із дифузно стовщеними стінками спостерігався у 14 (16,5%) пацієнтів; мультифокальне ураження — 47 (55,3%) (рис. 3).

Труднощі виникали при диференційній діагностиці доброякісних пристінкових утворень, наявності внутрішньоміхурових згустків крові, обстежених раніше оперованого СМ, мікроцист. За нашими розрахунками, цінність першого етапу УЗД становила відповідно: чутливість — 83,8%, специфічність — 66,7%, діагностична ефективність — 73,4%.

Після закінчення першого етапу переходили до визначення поширення

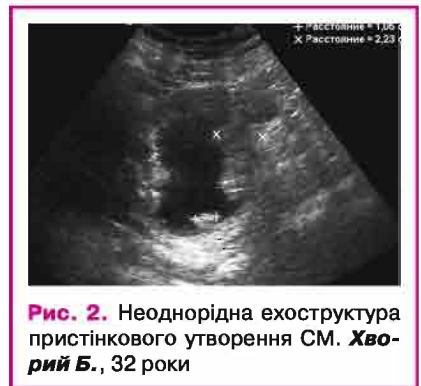

Рис. 2. Неоднорідна ехоструктура пристінкового утворення СМ. Хворий Б., 32 роки

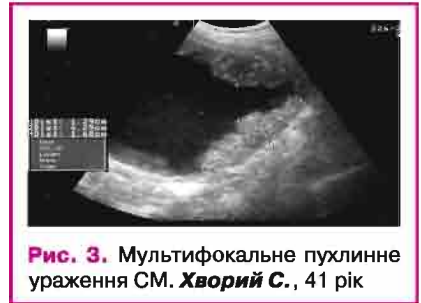

Рис. 3. Мультифокальне пухлинне ураження СМ. Хворий С., 41 рік

пухлинного процесу, відношення пухлини до паравезикальної клітковини, до суміжних органів (передміхурова залоза, сім'яні міхурці, пряма кишка), виявлення змінених лімфатичних вузлів (ЛВ). Стовщення контактної до пухлини стінки СМ виявили у 16 (18,8%) пацієнтів, відсутність чіткої межі між новоутворенням і паравезикальною клітковиною та зміну ехогенності й ехоструктури паравезикальної клітковини — у 3 (3,5%); ознаки інвазії в передміхурову залозу — у 6 (7,1%); змінені ЛВ виявлено у 5 (5,9%) хворих.

Таким чином, за допомогою УЗД при діагностиці РСМ ми змогли виявити пухлину СМ, оцінити розміри та локалізацію утворення. Труднощі виникали при диференційній діагностиці доброякісних та злоякісних утворень, у пацієнтів з мікроцистом, після оперативного втручання в анамнезі. Оцінка глибини інвазії пухлиною стінки СМ, а також поширення в жирову клітковину малого таза та передміхурову залозу потребувала подальшого дообстеження.

Другим доступним променевим методом, яким ми обстежували хворих на РСМ і який є стандартом дослідження СВШ, була ЕУ із застосуванням діуретика. Таким чином ми могли оцінити не тільки стан ураженого СМ, а й функціональний стан нирок та сечовидільної системи. Дані рентгенологічного обстеження 85 (100,0%) пацієнтів представлено в табл. 3.

Як свідчить табл. 3, ознаки пухлинного утворення СМ за допомогою ЕУ виявили в 66 (77,6%) випадках. Найбільш специфічний для пухлинного ураження симптом «дефект виповнення» відмічено у 61 (71,8%) пацієнта (рис. 4), причому пухлина мала нерівні та нечіткі контури в 55 (64,7%)

Таблиця 3. Рентгенологічні ознаки РСМ при ЕУ, n=85

Рентгенологічні ознаки	Кількість хворих	
	n	%
Дилатація порожнистої системи нирки та сечоводу	18	21,2
Зниження екскреції контрастної речовини нирками	20	23,5
Дефект виповнення в порожнині СМ	61	71,8
Нерівність внутрішнього контуру СМ	5	5,9
Ураження стінки СМ:		
• права бокова	31	36,5
• ліва бокова	37	43,5
• ділянка сечоміхурового трикутника	51	60,0
• дно СМ	3	3,5
• поєднане ураження стінок	30	35,5
Кількість дефектів виповнення:		
• один	68	80,0
• два–три	14	16,5
• більше трьох	3	3,5
Рівні контури пухлини	10	11,8
Нерівні контури пухлини	55	64,7
Нечіткі контури пухлини	58	68,2
Чіткі контури пухлини	7	8,2
Основа дефекту виповнення:		
• широка	80	94,1
• вузька	3	3,5
• «на ніжці»	2	2,4
Зміщення тіні СМ	12	14,1
Відхилення тіні сечоводу	7	8,2

та 58 (68,2%) випадках відповідно. Нерівність контурів пухлини була зумовлена двома причинами: ворсинчастою будовою та некротично-деструктивними змінами в утвореннях великих розмірів. Чіткі та рівні контури визначалися при ескалації пухлиною незміненої слизової оболонки СМ за інфільтративної форми росту.

Труднощі діагностики пухлин та визначення кількості утворень за допомогою ЕУ виникали у разі інфільтративного росту з недостатнім екзофітним компонентом. Мінімальний розмір, доступний для візуалізації, — 15 мм (рис. 5).

Для глибокого ураження стінок СМ та паравезикальної клітковини характерний симптом зміщення тіні СМ відносно кісткових структур у бік, протилежний ураженню, — 12 (14,1%) пацієнтів. У 7 (8,2%) випадках зміщення СМ супроводжувалася зміщенням відповідного сечоводу, у 18 (21,2%) — розширенням сечоводу до тазової частини, що було ознакою пухлинної обструкції.

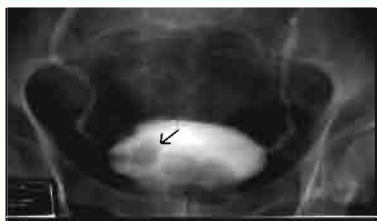

Рис. 4. ЕУ. Цистограма. Множинні дефекти виповнення по правій стінці СМ, контури нечіткі та нерівні. **Хворий Д.**, 68 років

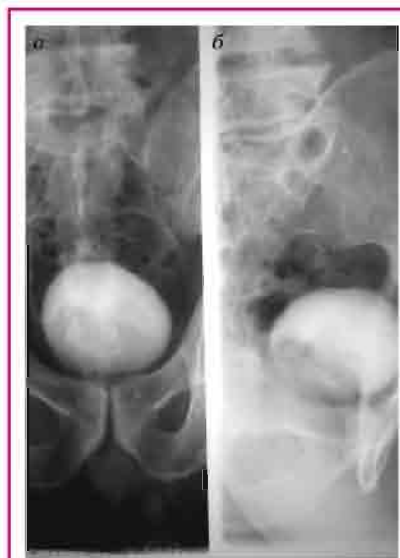

Рис. 5. ЕУ. Цистограма. Множинні дефекти виповнення по задній стінці СМ: а — прямий знімок; б — боковий знімок. **Хворий А.**, 72 роки

Таким чином, діагностичні можливості ЕУ у виявленні пухлини залежали від локалізації та розмірів екзофітного інтравезикального утворення. Після введення діуретика ми змогли оцінити анатомо-функціональні зміни нирок та сечовидільної системи. За стійкої обструкції сечоводу внаслідок хронічного порушення відтоку сечі та наростання супрастенотичної дилатації верхніх СВШ погіршувалася видільна функція нирки, що призводило до зниження контрастності СВШ, а отже, й до зниження діагностичної цінності ЕУ у 20 (23,5%) пацієнтів.

З метою уточнення структури, розмірів, ступеня інвазії та метастатичного розповсюдження РСМ усім 85 (100,0%) хворим була виконана спіральна КТ органів черевної порожнини та малого таза з внутрішньовенним введенням контрасту. Після введення контрастної речовини визначали локалізацію, розміри пухлинного утворення та поширення пухлинного процесу, анатомо-функціональні зміни верхніх СВШ. У всіх випадках підтверджена наявність пухлинного процесу в СМ. Основною КТ-ознакою РСМ було інтравезикальне екзофітне утворення — у 65 (76,5%) та локальне товщення стінки СМ при інфільтративному типі росту — у 20 (23,5%) пацієнтів. Мінімальний розмір пухлини, доступний для візуалізації, становив 10–15 мм, середні показники щільності — $38,3 \pm 3,4$ HU на нативних сканах із підвищенням до $18,7 \pm 2,4$ HU при контрастному підсиленні. Результати обстеження представлено в табл. 4.

Отже, у більшості пацієнтів контури пухлини були нерівні — 69 (81,2%) та нечіткі — 61 (71,8%), структура однорідна — 48 (56,5%) випадків. Труднощі діагностики виникали при розташуванні пухлини

Таблиця 4. КТ-ознаки РСМ, n=85

КТ-ознаки РСМ	Кількість хворих	
	n	%
Екзофітне інтравезикальне утворення	65	76,5
Локальне товщення стінки СМ	20	23,5
Кількість дефектів виповнення:		
• один		
• два–три	49	57,6
• більше трьох	12	14,1
	4	4,7
Нерівні контури пухлини	69	81,2
Рівні контури пухлини	12	14,1
Нечіткі контури пухлини	61	71,8
Чіткі контури пухлини	16	18,8
Зміщення сечового міхура	28	32,9
КТ-структура пухлини:		
• однорідна	48	56,5
• помірно неоднорідна	20	23,5
• виражено неоднорідна	12	14,1
Стовщення контактної до пухлини стінки СМ	49	57,6
Ознаки інвазії в паравезикальну клітковину	8	9,4
Ознаки метастазування в ЛВ	21	24,7
Комплекс ознак інвазії в тканину передміхурової залози	4	4,7

у проекції трикутника Льетто, шийці СМ. Показники щільності пухлинного утворення та стінки СМ майже не відрізнялися, що утруднювало діагностику ступеня інвазії. Петлі кишечнику в малому тазі також заважали візуалізації, компримуючи та зміщуючи СМ (рис. 6).

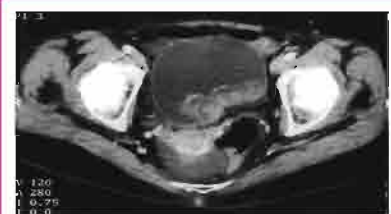

Рис. 6. КТ з внутрішньовенним контрастуванням. Пристінкове екзофітне інтравезикальне утворення по задній лівій стінці СМ. Контури нерівні та нечіткі. **Хворий О.**, 44 роки

За аксіальними зрізами у багатьох випадках було складно оцінити ступінь інтра- та екстравезикального поширення. Ознаками екстравезикального пухлинного поширення у 8 (9,4%) хворих були:

- деформація зовнішнього контуру СМ в проекції пухлини;
- підвищення щільності та структури екстравезикальної клітковини в проекції пухлини;
- деформація та зміщення СМ; зміщення та розширення верхніх СВШ.

Під час обстеження у 40 (47,1%) пацієнтів ми виявляли зміни паравезикальної клітковини, проте диференціювати, чи це поширення пухлини, а чи супутні запально-інфільтративні зміни, було неможливо (рис. 7).

КТ-ознаки інвазії пухлини в тканину передміхурової залози виявили у 4 (4,7%) пацієнтів: неоднорідність КТ-структури передміхурової залози; злиття пухлинної

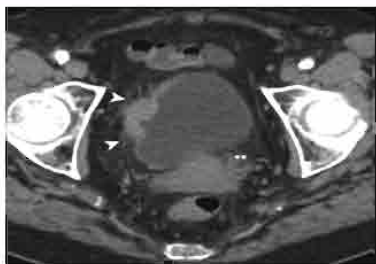


Рис. 7. КТ з внутрішньовенним контрастуванням. Локальне стовщення правої стінки СМ, зміни паравезикальної жирової клітковини. **Хворий Б.,** 62 роки

тканини в тканині передміхурової залози; асиметричне збільшення передміхурової залози. Інтерпретувати зміни в передміхуровій залозі було складно, оскільки більшість пацієнтів — 56 (65,9%) — були віком 51–75 років та мали супутні інволютивні зміни паренхіми передміхурової залози, а 20 (25,9%) хворих — ознаки доброякісної гіперплазії. Виключити поширення пухлинної інфільтрації на передміхурову залозу чи простатичну частину уретри було неможливо.

Результати спіральної КТ в діагностиці місцево-поширеного РСМ представлено в **табл. 5**.

Таблиця 5. Ступінь інвазії РСМ за даними спіральної КТ, n=85

Стадія	Кількість хворих	
	n	%
T2	52	61,2
T3	23	27,1
T4	10	11,7
Усього	85	100,0

Найбільша кількість хворих була з T2 стадією пухлинного процесу — 52 (61,2%); у 10 (11,7%) виявили проростання пухлини в суміжні органи, із них у 5 (5,9%) пацієнтів — у передміхурову залозу. У 23 (27,1%) пухлина поширювалася в паравезикальну жирову клітковину. Труднощі діагностики виникали в диференціації симптому локального стовщення стінки СМ у раніше оперованих пацієнтів, при доброякісних утвореннях, деформації стінки СМ та наявності петель кишечника в малому тазі.

За методом КТ визначали товщину стінки СМ та розмір пухлинного новоутворення, його поширення на сусідні органи і тканини, ЛВ та стан навколоміхурової клітковини. Труднощі виникали при диференційній діагностиці пухлинної та запальної лімфаденопатії.

З метою підтвердження наявності пухлин, виявлених іншими променевими методами, та для діагностики м'язової інвазії пухлини в стінку СМ, поширення в паравезикальну клітковину, інвазії в передміхурову залозу, оцінки стану ЛВ усім 85 (100,0%) хворим виконано МРТ. Для визначення функціонального стану ни-

рок та СВШ застосовували методику МР-урографії з введенням діуретика. У всіх випадках було підтверджено наявність пухлинного процесу в СМ. МРТ-ознаки РСМ представлено в **табл. 6**.

Як свідчать дані **табл. 6**, основною МРТ-ознакою ураження СМ було інтравезикальне екзофітне утворення — у 77 (90,6%) або локальне стовщення >8 мм та зміна сигналу від стінки СМ — у 8 (9,4%) хворих. Зазвичай визначалося одне утворення — у 52 (61,2%), з нерівним — у 63 (74,1%) та нечітким контуром — у 55 (64,7%) хворих, однорідної структури — у 47 (54,8%) випадках. На зображеннях пухлина мала проміжну інтенсивність МР-сигналу, ізоінтенсивний МР-сигнал на T1-33 (зважені зображення) та T2-33 — вище сигналу від стінки СМ і нижче сигналу від сечі, тому МР-дослідження СВШ починали з отримання T2-33. Зміна інтенсивності сигналу від стірки пухлини відповідала запально-некротичним змінам або крововиливам у пухлину (**рис. 8**).

Симптоми глибокої інвазії в стінку СМ виявили у 39 (45,9%) пацієнтів; ознаки проростання пухлини в паравезикальну клітковину — у 18 (21,2%). Можливість розміщення сканів довільно — перпендикулярно до зони інтересу, застосування додаткових протоколів сканування з пригніченням сигналу від жиру і зважених за протонною щільністю, порівняння нативних T1-33 та постконтрастних T1-33 дозволяли чітко візуалізувати пухлини щодо стінки СМ:

Таблиця 6. МРТ-ознаки пухлини СМ, n=85

МРТ-ознаки пухлини сечового міхура	Кількість хворих	
	n	%
Внутрішньопорожнинне пристінкове утворення СМ	77	90,6
Локальне стовщення та зміна сигналу від стінки СМ	8	9,4
Кількість утворень:		
• одне	52	61,2
• два	8	9,4
• три і більше	8	9,4
Нерівні контури пухлини	63	74,1
Нечіткість контурів пухлини	55	64,7
Чіткість контурів пухлини	19	22,4
Рівні контури пухлини	11	12,9
Зміщення сечового міхура	30	35,3
Структура пухлини:		
• однорідна	47	54,8
• неоднорідна	14	16,5
Інтенсивність МР-сигналу від пухлини на T1-33		
• ізоінтенсивний	71	83,5
• гіперінтенсивний	3	3,5
Інтенсивність МР-сигналу від пухлини T2-33		
• гіпоінтенсивний	8	9,4
• ізоінтенсивний	63	74,1
• гіперінтенсивний	3	3,5
Ознаки глибокої інвазії пухлини в стінку СМ:		
• стовщення стінки	39	45,9
• зміна інтенсивності сигналу від стінки	57	67,1
Ознаки інвазії в паравезикальну клітковину:		
• зміна сигналу від клітковини в зоні пухлини	16	18,8
• нерівність зовнішнього контуру СМ	7	8,2
• визначення пухлинної тканини за зовнішнім контуром СМ	11	12,9
Ознаки метастазування в лімфатичні вузли*:		
• поодинокий ЛВ діаметром по короткій осі ≥10 мм	5	5,9
• кілька ЛВ діаметром по короткій осі ≥10 мм	3	3,5
• сферична трансформація ЛВ	6	7,1

*За Vinnicombe, 1995 [10].

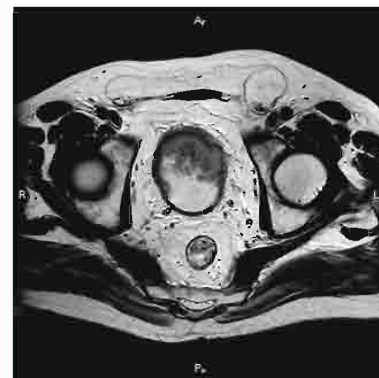

Рис. 8. МРТ малого таза. РСМ. T2-33 в аксіальній площині. Екзофітне інтравезикальне утворення на задній лівій стінці СМ за широкою основою. Контактна стінка СМ змінена, паравезикальна клітковина тяжиста. **Хворий Л.,** 49 років

внутрішньоміхурове, внутрішньостінкове або позаміхурове розташування (**рис. 9**).

У всіх пацієнтів з інвазією пухлини за межі СМ відмічалися непрямі симптоми у вигляді зміни сигналу від клітковини в зоні пухлини — у 16 (18,8%), нерівність зовнішнього контуру — у 7 (8,2%). У 11 (12,9%) пацієнтів виявлено прямий симптом — пухлинну макроінвазію за зовнішній контур СМ (**рис. 10**).

Для оцінки достовірності стадіювання провели порівняльний аналіз визна-

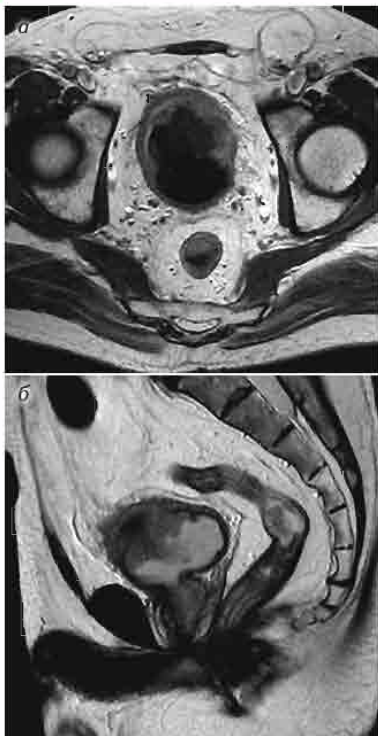

Рис. 9. МРТ малого таза. РСМ. Нерівномірне стовщення та зміна сигналу від стінок, зовнішній контур нерівний та нечіткий, пухлинне поширення на паравезикальну клітковину. Мікроцист. а — T1-33 в аксіальній площині після контрастного підсилення; б — T2-33 в сагітальній площині. **Хворий Б.,** 63 роки

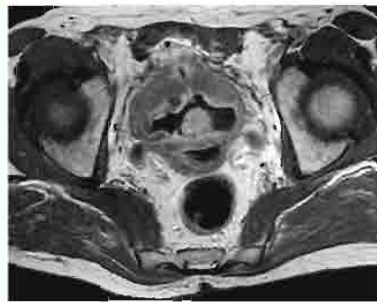

Рис. 10. МРТ малого таза. РСМ. T1-33 в аксіальній площині після контрастного підсилення. Тотальне ураження стінок СМ з поширенням пухлини за межі органа. **Хворий Е.,** 61 рік

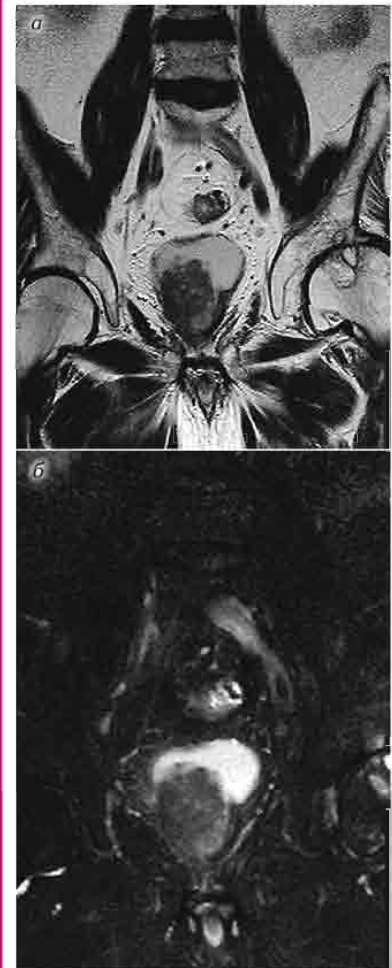

Рис. 11. МРТ малого таза. РСМ, стан після трансуретральної резекції стінки СМ та передміхурової залози. Рецидив пухлини через 3 міс. Пухлинне ураження правої стінки, поширення на післяопераційну воронку та праву частку передміхурової залози. а — Cor STIR; б — Cor T2-33. **Хворий О.,** 56 років

чення стадії РСМ за даними морфологічного дослідження та МРТ (табл. 7).

Найвищий відсоток розбіжності діагнозу між МРТ та морфологічним аналізом при стадіях Т3а (14,3%), Т3б (18,0%), Т4 (33,3%); збіжність діагнозу припадає на Т2а (88,0%) та Т2б (95,0%). При зміні сигналу від передміхурової залози у двох пацієнтів запідозрено початкову інвазію, не підтверджену морфологічно.

Слід звернути увагу, що при інвазивному РСМ помилки були пов'язані з перевищенням стадії, а випадків заниження стадії не було. При зміні сигналу від передміхурової залози у 2 пацієнтів запідозрено початкову інвазію, що не було підтверджено морфологічно, а в 4 пацієнтів висновки за МРТ та морфологічним аналізом щодо поширення на передміхурову залозу збіглися (рис. 11, 12).

Під час дослідження отримати МРТ-зображення з чіткою диференціацією шарів вдалося рідко, і навіть при дотриманні усіх умов підготовки, протоколів дослідження та індивідуальної корекції були випадки помилок у стадіюванні. Крім того, переоцінка стадії РСМ пов'язана з тим, що за наявності сумнівів щодо інтерпретації змін у проекції пухлини ми схилилися до встановлення більш тяжкої стадії. Так, при пухлинній інвазії в м'язовий шар

у 14 (16,5%) пацієнтів було складно диференціювати глибину інвазії пухлини Т2а–Т2б, а при поширенні за межі СМ — у 12 (14,1%) хворих диференціювати Т3а та Т3б стадії. Чутливість МРТ у визначенні інвазії пухлини в товщу стінки становила 92%, специфічність — 84%, точність — 92%.

Для зіставлення діагностичних можливостей променевих методів в ідентифікації пухлин СМ ми провели порівняльний аналіз діагностичної ефективності: чутливості, специфічності й точності у визначенні основних характеристик пухлинного процесу. Результати представлено в табл. 8.

Як свідчать дані табл. 8, частота виявлення пухлин СМ для різних променевих методів варіюється, що дозволило поділити методи на низько- та високоспецифічні. Так, мінімальний показник чутливості при УЗД (73,4%) ми пов'язуємо з тим, що, хоча рідина в СМ створює сприятливі умови для візуалізації пристінкових утворень, але можливості УЗД обмежені розмірами утворення і наповненням СМ. Також має значення той фактор, що в дослідженні ми застосовували УЗД з метою первинного скринінгу тільки за допомогою трансабдомінального доступу.

Більш високий показник чутливості в ЕУ (73,5%) пов'язуємо з тим, що можливості візуалізації пухлин СМ обмежені розміром (до 1 см), характером росту (пухлини, що висилаються вздовж стінки, та інфільтративна форма РСМ) та розміщенням пухлини (положення, що не утворює краю). Крім того, не завжди вдалося адекватно виповнити СВШ, особливо при вираженій обструкції верхніх СВШ.

Спіральна КТ має високий показник чутливості у визначенні пухлин СМ (92,8%). Це пояснюється високою контрастністю зображень, особливо після

введення внутрішньовенного контрасту, а також можливістю отримання зображень усєї анатомічної ділянки з мінімальною товщиною 3 мм. Крім того, вимірювання відносної щільності за шкалою Хаунсфілда дозволяє диференціювати поряд розташовані тканини. Труднощі діагностики виникали при розмірах пухлини <6 мм, в умовах малого наповнення СМ, мікроцисту, деформації стінок СМ.

Найвищий рівень чутливості у виявленні РСМ визначено при МРТ (99,2%), що пов'язано з високою тканинною візуалізацією навіть таких невеликих анатомічних структур, як стінка СМ. Крім того, можливість виконання тонких зрізів

Таблиця 7. Порівняльний аналіз стадії РСМ за даними морфологічного аналізу та МРТ, n=85

Первинна пухлина, T	Кількість хворих, n		Достовірність, %	
	Морфологічний аналіз	МРТ	Розбіжність	Збіжність
T2a	25	22	12,0	88,0
T2b	41	39	5,0	95,0
T3a	6	7	14,3	85,7
T3b	9	11	18,0	82,0
T4a	4	6	33,3	66,7

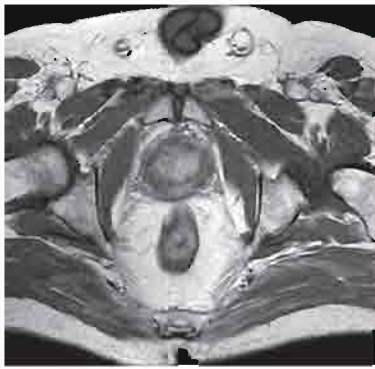

Рис. 12. МРТ малого таза. T2-33 в аксіальній площині. РСМ, стан після трансуретральної резекції стінки СМ та передміхурової залози. Рецидив пухлини через 3 міс. Пухлинне ураження правої стінки, поширення на післяопераційну воронку та праву частку передміхурової залози. *Хворий О., 56 років*

Таблиця 8. Діагностична ефективність променевих методів дослідження РСМ

Метод	Діагностична ефективність, %		
	Чутливість	Специфічність	Точність
ЕУ	73,5	50,0	76,6
УЗД	73,4	66,7	83,8
КТ	92,8*+ 96,4*+ 92,8*		
МРТ	99,2*+ 98,4*+ 98,2*+		

*p<0,01 порівняно з методом ЕУ.

*p<0,05 порівняно з методом ЕУ.

*p<0,01 порівняно з методом УЗД.

завтовшки 2–3 мм у довільних площинах підвищує діагностичну цінність методу.

Як видно з порівняльної **табл. 8**, частота виключення пухлини за її відсутності (специфічність) також виявилася різною для променевих методів. До групи з невисокою специфічністю у виявленні РСМ ми віднесли УЗД та ЕУ (50,0 та 66,7% відповідно). Це пояснюється тим, що УЗД та ЕУ не завжди дозволяють диференціювати причину деформації стінки СМ, пухлинний чи запальний характер виявлених змін. До групи методів із високим показником специфічності у виявленні РСМ віднесли КТ (96,4%) та МРТ (98,4%), що пояснюється високою тканинною контрастністю та можливістю отримання томографічних зображень з мінімальною товщиною — до 2–3 мм.

Проаналізувавши показник точності методів, виявили, що ЕУ та УЗД мають середні рівні (76,6 та 83,8% відповідно). Це пов'язано з труднощами виявлення пухлин малих розмірів, інфільтративним типом росту РСМ та зниженням видільної функції при ЕУ. У групу методів з високим показником точності увійшли КТ та МРТ (92,8 та 98,2% відповідно).

Розташування пухлини СМ, виявленої на першому етапі променевої діагностики, для наглядної візуалізації локалізації відмічали на схемі (**рис. 13**).

Визначивши за даними променевих методів розташування пухлин у СМ відносно стінок, ми для зручності подальшої оцінки ускладнень та ризиків при лікуванні розподілили пацієнтів за локалізацією РСМ на дві групи. Результати наведено в **табл. 9**.

Таблиця 9. Локалізація пухлини в СМ, n=85

Локалізація пухлини в СМ	Кількість хворих	
	n	%
Локалізація С1	41	48,2
• ділянка дна	29	34,1
• передня стінка	12	14,1
Локалізація С2	44	51,8
• трикутник Льетто	17	20,0
• задня стінка	13	15,3
• шийка	8	9,4
• простатична частина уретри	6	7,1
Дифузне стовщення стінок за рахунок інфільтративного росту	8	9,4
Мультифокальне ураження	18	21,2

Як видно з **табл. 9**, локалізацію (С1) виявили у 41 (48,2%) пацієнта: дно СМ — у 29 (34,1%), передня стінка СМ — у 12 (14,1%). Для планування оперативної тактики прогностично ризикованою вважали локалізацію (С2) у 44 (51,8%) пацієнтів, що включала: трикутник Льетто — у 17 (20,0%), задня стінка СМ — у 13 (15,3%), шийка СМ — у 8 (9,0%), простатична частина уретри — у 6 (7,1%). Окремо вказували мультифокальне ураження — у 18 (21,2%), дифузне стовщення стінок за рахунок інфільтративного росту — у 8 (9,4%).

У **табл. 10** представлено залежність розвитку уретерогідронефрозу (УГН), як ускладнення РСМ відносно локалізації пухлини.

Проаналізувавши дані **табл. 10**, ми дійшли висновку, що локалізація С2 достовірно прогностично несприятлива щодо

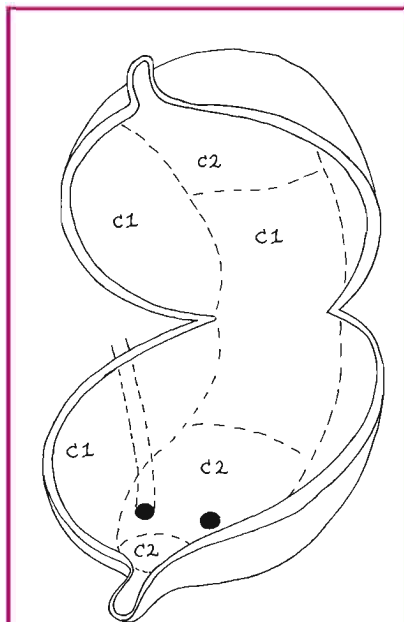


Рис. 13. Схематичне зображення СМ для визначення локалізації пухлин

Таблиця 10. Розподіл хворих на РСМ, ускладненого УГН, залежно від локалізації пухлини, n=85

РСМ	Локалізація пухлини в СМ, n	
	С1	С2
Локалізація пухлини:	41	44
• виявлено УГН	5	28
Статистичний аналіз	$\chi^2=10,94; p<0,01!$	

розвитку УГН та потребує особливого променевого моніторингу стану нирок і верхніх СВШ.

На другому етапі діагностики ми вивчали можливості променевих методів у визначенні поширення пухлинного процесу, що важливо для стадіювання РСМ та вибору подальшої тактики лікування. До ключових критеріїв, згідно з рекомендаціями, ми відносили глибину інвазивного росту в стінку СМ, поширення в паравезикальну клітковину, передміхурову залозу, ураження ЛВ.

Діагностичну ефективність променевих методів представлено у вигляді діаграм (**рис. 14**).

Оцінивши та порівнявши результати променевих методів дослідження, ми отримали дані: діагностична ефективність (чутливість, специфічність, точність) при РСМ становила відповідно: для ЕУ — 73,5; 50,0; 76,6%; для УЗД — 73,4; 66,7; 83,8%; для КТ — 92,8; 96,4; 92,8%; для МРТ — 99,2; 98,4; 98,2% (**табл. 11**).

Як свідчать дані **табл. 11**, показники діагностичної ефективності спіральної КТ у визначенні глибокої інвазії пухлини в стінку невисокі. Це пояснюється тим, що основний критерій, за яким можна запідозрити глибоку інвазію пухлини в стінку, — локальне стовщення. КТ недостатньо відображає зміни в стінці СМ і зовнішній контур СМ, труднощі виникають при локалізації в проекції шийки, дна та трикутника Льетто, а це — ділянка основного розташування РСМ. За методом КТ складно диференціювати пухлинні та запальні ураження зміненої паравезикальної клітковини. Метод КТ при визначенні ознак поширення пухлинного процесу на передміхурову залозу має низькі значення, оскільки стінка СМ і ткани-

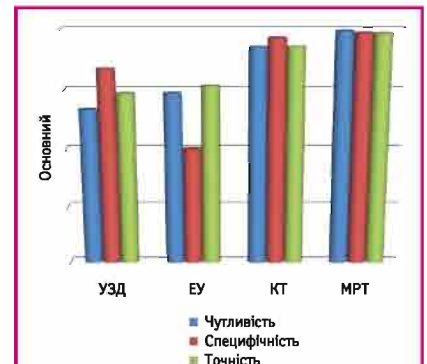


Рис. 14. Діагностична ефективність променевих методів при РСМ

на передміхурової залози знаходяться в приблизно одному коридорі щільності.

Метод МРТ за показником чутливості, специфічності та діагностичної ефективності має стабільно високі значення, тому що його особливістю є співвідношення високої тканинної диференціації з можливістю виконання зрізів анатомічних ділянок в довільних проекціях мінімальною товщиною зрізу 2–3 мм. Тому ступінь пухлинної інвазії в товщу та поширення за межі стінки СМ чітко візуалізувалися. За допомогою МРТ можливо визначити не тільки факт пухлинного поширення в передміхурову залозу, а й глибину поширення, стан капсули передміхурової залози, поширення на простатичну частину уретри.

ВИСНОВКИ

1. МРТ є основним методом візуалізації та характеристики пухлин СМ.
2. МРТ-ознаками інвазивного РСМ є наявність екзофітного інтравезикального утворення — у 77 (90,6%) хворих або локального стовщення та зміни сигналу від стінки СМ — у 8 (9,4%) пацієнтів, зміна сигналу від суміжної клітковини — у 16 (18,8%); нерівність зовнішнього контуру — у 16 (18,8%); екстравезикальний пухлинний компонент — у 6 (7,1%).
3. Діагностична ефективність (чутливість, специфічність, точність) променевих методів дослідження при РСМ становила відповідно: для ЕУ — 73,5; 50,0; 76,6%; для УЗД — 73,4; 66,7; 83,8%; для КТ — 92,8; 96,4; 92,8%; для МРТ — 99,2; 98,4; 98,2%.

СПИСОК ВИКОРИСТАНОЇ ЛІТЕРАТУРИ

1. Аляев Ю.Г., Синицын В.Е., Григорьев Н.А. (2005) Магнитно-резонансная томография в урологии. Практическая медицина, 270 с.
 2. Войленко О.А. (2003) Анатомо-функциональный стан сечовивідних шляхів після цистектомії та ілеонео-

Таблиця 11. Характеристика КТ- і МРТ-ознак в діагностиці пухлин СМ

Променеві методи діагностики	
КТ	МРТ
Аксіальні скани	Зрізи в різних довільно обраних площинах, перпендикулярних до зони інтересу
Косе орієнтування зрізів відносно СМ	Мінімальний розмір інтравезикальної екзофітної пухлини до 5 мм
Мінімальний розмір інтравезикальної екзофітної пухлини 6–8 мм	
Визначення інвазії пухлини в м'язовий шар СМ	Зміна стінки СМ в ділянці новоутворення
Зміна стінки СМ в ділянці новоутворення за щільністю не залежала від характеру росту пухлини. Спроба пояснити ступінь інвазії стовщенням стінки СМ в зоні пухлини виявляє невисокі діагностичні показники:	Навіть за відсутності пристінкового утворення ознакою пухлини було локальне стовщення і зміна МР-сигналу від стінки СМ:
• чутливість — 53,5%;	• чутливість МРТ у визначенні інвазії пухлини в м'язовий шар СМ становить 99,2%;
• специфічність — 32,2%;	• специфічність — 98,4%;
• точність — 49,2% (>50% хворих з глибокою інвазією не мали стовщени стінку)	• точність — 98,8%
Визначення поширення пухлини на паравезикальну клітковину	Складно диференціювати запальні зміни та пухлинне ураження:
Складно диференціювати запальні зміни та пухлинне ураження:	Навіть за непрямыми МР-ознаками діагностували інвазію:
• чутливість — 55,6%;	• чутливість — 91,7%;
• специфічність — 25,0%;	• специфічність — 83,3%;
• точність — 40,3%	• точність — 87,5%
Поширення пухлини в передміхурову залозу	Не дозволяє впевнено судити про взаємодію пухлини СМ і тканин передміхурової залози:
Не дозволяє впевнено судити про взаємодію пухлини СМ і тканин передміхурової залози:	Дозволяє діагностувати інвазію пухлини в тканину передміхурової залози в більшості випадків:
• чутливість — 33,3%;	• чутливість — 91,3%;
• специфічність — 45,5%;	• специфічність — 94,4%;
• точність — 39,4%	• точність — 92,9%
Діагностика метастазування в ЛВ	
• чутливість — 91,3%;	• чутливість — 91,3%;
• специфічність — 95,2%;	• специфічність — 94,7%;
• точність — 50,0%	• точність — 75,0%

цистопластики: дис... канд. мед. наук: 14.01.06; Ін-т урології АМН України, 178 с.
 3. Стаховський Е.О. (2011) Клінічні рекомендації з онкоурологічних захворювань; Спілка онкоурологів України. Донецьк: Заславський О.Ю., 296 с.
 4. Федоренко З.П., Михайлович Ю.Й., Гулак Л.О. та ін. (2017) Рак в Україні, 2015–2016. Захворюваність, смертність, показники діяльності онкологічної служби. Бюл. Нац. канцер-реєстру України, 18, 130 с.
 5. Bagheri M.H., Ahlman M.A., Lindenberg L. et al. (2017) Advances in medical imaging for the diagnosis and management of common genitourinary cancers. Urol. Oncol., 35(7): 473–491.
 6. Lee C.H., Tan C.H., Faria S.C., Kundra V. (2017) Role of Imaging in the Local Staging of Urothelial Carcinoma of the Bladder. AJR Am. J. Roentgenol., 208(6): 1193–1205.

7. Lee M., Shin S.J., Oh Y.T. et al. (2017) Non-contrast magnetic resonance imaging for bladder cancer: fused high b value diffusion-weighted imaging and T2-weighted imaging helps evaluate depth of invasion. Eur. Radiol., 27(9): 3752–3758.
 8. Nakamura Y., Yoshida S., Tanaka H. et al. (2017) Potential utility of diffusion-weighted magnetic resonance imaging in diagnosis of residual bladder cancer before second transurethral resection. Urol. Int., 98(3): 298–303.
 9. Rais-Bahrami S., Pietryga J.A., Nix J.W. (2016) Contemporary role of advanced imaging for bladder cancer staging. Urol. Oncol., 34(3): 124–133.
 10. Vinnicombe S.J., Norman A.R., Nicolson V., Husband J.E. (1995) Normal pelvic lymph nodes: evaluation with CT after bipedal lymphangiography. Radiology, 194(2): 349–355.

Магнитно-резонансная томография в комплексной лучевой диагностике рака мочевого пузыря

О.Н. Гаврилюк, Т.С. Головка, А.Э. Стаховский
 Национальный институт рака, Киев

Резюме. Согласно цели, которой были систематизация лучевых признаков и определение дифференциально-диагностических критериев рака мочевого пузыря (РМП), обследовали 85 больных, систематизировали и проанализировали результаты комплекса лучевых методов, ограничения и особенности использования каждого из них. Сделано выводы о том, что магнитно-резонансная томография (МРТ) является основным методом визуализации и характеристики опухолей мочевого пузыря. МРТ-признаками инвазивного РМП являются наличие экзофитного интравезикального образования у больных или локального уплотнения и изменения сигнала от стенки мочевого пузыря, изменения сигнала от смежной клетчатки; неровность внешнего контура; экстравезикальный опухолевый компонент. При сравнении диагностической эффективности (чувствительности, специфичности, точности) лучевых методов обследования больных РМП МРТ имела стабильно высокие показатели.

Ключевые слова: рак мочевого пузыря, магнитно-резонансная томография, радикальная цистэктомия, илеонеоцистопластика.

Magnetic resonance imaging in complex radiodiagnostics of bladder cancer

O.M. Gavrylyuk, T.S. Golovko, O.E. Stakhovsky
 National Cancer Institute, Kyiv

Summary. According to the purpose, the systematization of the radial features and definition of the differential diagnostic criteria of the bladder cancer (BC), 85 patients have been examined. Results of the complex radial methods have been analyzed and systematized, as well as using limitations and using features of each method. The conclusion has been drawn, that magnetic resonance imaging (MRI) is in fact, the main method of visualization and characterization of the bladder tumor. MRI-features of the invalid BC appear as the evidence of the exophytic intravesical formation or local thickness and change of the signal from the bladder wall; change of signal from the adjacent cellulose; prominence of the external line; extravascular tumorous component. Comparison of diagnostic efficiency (sensitivity, specificity, preciseness) radial examination methods in case of the urinary BC, MRI appeared to have the highest index.

Key words: bladder cancer, magnetic resonance imaging, radical cystectomy, ileoneocystoplasty.