

¹Національна медична академія післядипломної освіти імені П.Л. Шупика, Київ

²Медичний центр «Кібер Клініка Спіженка», Київ

РОЛЬ ДИФУЗНО-ЗВАЖЕНИХ ЗОБРАЖЕНЬ МАГНІТНО-РЕЗОНАНСНОЇ ТОМОГРАФІЇ ПРИ КОНТРОЛІ ЯКОСТІ РАДІОХІРУРГІЧНОГО ЛІКУВАННЯ ВТОРИННИХ ПУХЛИННИХ УРАЖЕНЬ ПЕЧІНКИ



О. В. Дзигар^{1,2}, Т. М. Бабкіна¹

Адреса:

Дзигар Олександр Васильович

04112, Київ, вул. Дорогожичська, 9

Національна медична академія післядипломної

освіти імені П.Л. Шупика,

кафедра променевої діагностики

E-mail: megarevi@gmail.com

Ключові слова: дифузно-зважена послідовність, істинний коефіцієнт дифузії, радіохірургія метастазів печінки.

Мета дослідження — визначення ролі дифузно-зваженої магнітно-резонансної томографії (ДЗ-МРТ) при контролі якості радіохірургічного лікування вторинних пухлинних уражень печінки. Проведено вивчення динаміки кількісних показників дифузії гістологічно верифікованих метастазів печінки у 37 пацієнтів, що пройшли курс радіохірургічного лікування. Використані параметри дифузно-зважених зображень з SE-планарним зображенням (EPI): матриця 192x128, TR — 8464, TE — 80, товщина зрізу — 2 мм, проміжок — 8 мм. Застосовано значення b-фактора: $b=0,800$ с/мм². Виявлено 88 метастатичних вогнищ, що на ДЗ-МРТ-зображеннях візуалізувалися при всіх значеннях b-фактора (0,800) і мали високу інтенсивність сигналу і чіткіші контури, навіть у разі нечіткої візуалізації вогнищ на T1- та T2-зважених зображеннях. На реконструйованих ADC-картах метастатичні вогнища мали гетерогенно знижену інтенсивність, кількісний показник ADC варіював у межах $0,9 \pm 0,2 \cdot 10^{-3}$ с/мм². Середнє значення ADC на постопераційному етапі становило $1,5 \pm 0,4 \cdot 10^{-3}$ с/мм². На відміну від метастатичних вогнищ, середнє значення ADC для кіст становило $2,4 \pm 0,2 \cdot 10^{-3}$ с/мм², для гемангіом — $2,1 \pm 0,2 \cdot 10^{-3}$ с/мм². Методика ДЗ-МРТ — швидка імпульсна послідовність, що значно підвищує інформативність у виявленні та диференціації від метастатичних вогнищевих утворень доброякісного походження, прогностичну цінність позитивного результату порівняно з контрастно посиленими зображеннями. Вимірюваний коефіцієнт дифузії (ADC) як кількісний показник дозволяє диференціювати продовження або процеси регресу локального вогнища до і після радіохірургічного лікування.

З моменту свого створення в 1985 р. дифузно-зважена методика магнітно-резонансної томографії (ДЗ-МРТ) зазнала значної еволюції в діагностиці та визначенні функцій тканин у різних органах, насамперед головному мозку, хрящах, печінці. Донедавна основне застосування ДЗ-МРТ було пов'язане із визначенням патофізіологічних процесів у головному мозку, наразі ДЗ-МРТ додається як стандартний протокол дослідження всього тіла, що є актуальним в онкології [1, 2].

ДЗ-МРТ — функціональна методика візуалізації, яка забезпечує контраст зображення шляхом кількісного вимірювання термоіндукованого руху молекул води, відомого як «броунівський рух» [3, 4]. У біологічних тканинах дифузія молекул води залежить від біофізичних властивостей клітинної організації тканини (клітинні мембрани, білки

та макромолекули), щільності, мікроструктури, мікроциркуляції та умовно розділяється на внутрішньоклітинну, позаклітинну та внутрішньосудинну дифузію. Внутрішньоклітинна дифузія, на відміну від позаклітинної, більш утруднена, що пов'язано з наявністю природних бар'єрів — клітинних органел та мембран. Патофізіологічні процеси, які змінюють клітино-міжклітинне співвідношення або біофізичну природу клітино-міжклітинного простору, впливають на дифузію молекул води, що проявляється на ДЗ-МРТ-послідовностях у вигляді зміни інтенсивності сигналу від тканини. Тканина з обмеженням/перешкоджанням дифузії буде мати високу (спостерігається у тканинах із високим клітинним співвідношенням — пухлинах, абсцесах, фіброзі, цитотоксичному набряку) або низьку інтенсивність сигналу (при відносно вільній дифузії

або полегшеній дифузії — трапляється в тканинах з низьким клітинним співвідношенням, також у клітинах із порушенням клітинних мембран — кістах, некротизованій тканині) [1, 5, 6].

Використання дифузійно-чутливих градієнтних імпульсних послідовностей дозволяє визначити молекулярне переміщення води на відстань 1–20 мкм за певний період часу — b . Показник b є сумою градієнтів дифузно-зважених зображень, виражається в $\text{с}/\text{мм}^2$ та є показником чутливості послідовності ДЗ-МРТ. Чим вище значення b -фактора, тим більш чутливий ефект дифузії. Комбінація зображень b -фактора, отриманих із різними кількостями дифузного зважування, забезпечує побудову параметричної карти істинного коефіцієнта дифузії (apparent diffusion coefficient — ADC; як правило, відбувається автоматизовано на багатьох МР-системах) та визначення кількісного показника ADC, що являє собою комбінацію процесів капілярної перфузії та тканинної дифузії [7–9]. Однак при високих значеннях b -фактора потрібно зважати на можливу псевдопатологічну гіперінтенсивність від досліджуваної тканини, що зумовлено тривалістю часу T2-релаксації, яка симулює справжнє обмеження дифузії (T2 span-through). Тому дифузійні зображення завжди повинні інтерпретуватися сумісно з ADC-картою [5, 10].

За даними літератури, при вторинних пухлинних ураженнях печінки значення ADC варіює в межах $0,94\text{--}2,85 \cdot 10^{-3} \text{ с}/\text{мм}^2$ (нормальна паренхіма печінки становить $0,69\text{--}2,28 \cdot 10^{-3} \text{ с}/\text{мм}^2$), варіація головним чином зумовлена застосуванням власних параметрів b -значення різними дослідниками. Низькі значення b -фактора ($55 \text{ с}/\text{мм}^2$) призводять до завищення ADC за рахунок доповнення фізичної складової показників перфузії до показників дифузії; при використанні великих b -значень (понад $1200 \text{ с}/\text{мм}^2$) виникає проблема в оцінці ADC через низьке співвідношення «сигнал — шум» (SNR) [5, 11].

Велику діагностичну значимість ДЗ-МРТ отримала за рахунок можливості виявляти вогнища патологічної зміни дифузійної здатності молекул води як пухлинного, так і непухлинного характеру, а також прогнозувати стан пухлинної тканини на етапі лікування та контролю лікування, що наразі є актуальним та потребує вивчення [8, 9, 12].

Мета дослідження: визначення ролі ДЗ-МРТ при контролі якості радіохірургічного лікування вторинних пухлинних уражень печінки.

ОБ'ЄКТ І МЕТОДИ ДОСЛІДЖЕННЯ

На базі Медичного центру «Кібер клініка Спіженка» проведено дослід-

ження динаміки кількісних показників дифузії вторинних пухлинних уражень печінки у 37 пацієнтів із гістологічною верифікацією метастатичних уражень печінки, що пройшли курс радіохірургічного лікування системою CyberKnife (G4 System). Середній вік пацієнтів — 53 роки, когорта віком від 31 до 77 років. Із них 46% чоловіків, 54% — жінок.

МРТ печінки проводили на томографі Toshiba Excelart Vantage Atlas-X потужністю магнітного поля 1,5 Т із внутрішньовенним (в/в) посиленням неіонного парамагнетичного контрастного засобу гадодіаміду автоматичним інжектором у розрахунок $0,2 \text{ мл}/\text{кг}$ маси тіла. Для виконання дифузно-зважених зображень використовували такі параметри опції ДЗ-МРТ з SE-планарним зображен-

ням (EPI): матриця 192×128 , TR — 8464, TE — 80, товщина зрізу — 2 мм, проміжок — 8 мм. Використано наступне значення b -фактора: $b=0$, $800 \text{ с}/\text{мм}^2$; у результаті отримано 6 анізотропних, 1 ізотропне зображення із відповідними значеннями b -фактора $800 \text{ с}/\text{мм}^2$, 1 зображення зі значеннями b -фактора $0 \text{ с}/\text{мм}^2$ (рис. 1) досліджуваної ділянки за 3:40 хв. ADC визначали шляхом включення всього діапазону значень b , що використовуються при візуалізації, у вигляді простого моноекспонентного набору інтенсивності сигналу та b -значень:

$$S = S_0 \cdot \exp(-b \cdot \text{ADC}),$$

де S — інтенсивність сигналу після застосування градієнта дифузії, S_0 — інтенсивність сигналу при $b=0 \text{ с}/\text{мм}^2$ (ADC являє собою нахил кривої). ДЗ-МРТ

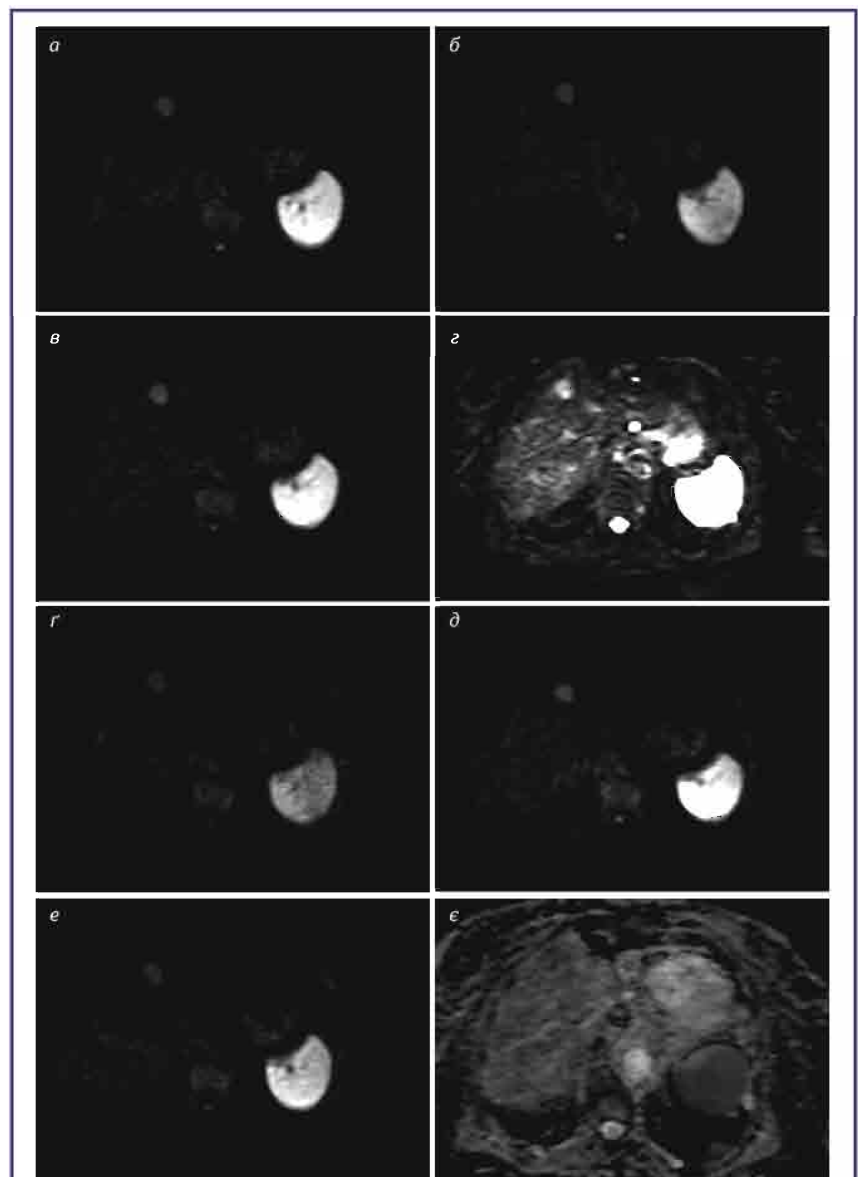


Рис. 1. МРТ печінки. Дифузно-зважені зображення: значення b -фактора = «0» (г); анізотропні зображення із значенням b -фактора = «800» (а–в, г–е); ADC зображення (е). Метастатичне вогнище у S_{IV} сегменті печінки. Високоінтенсивне вогнище S_{IV} сегмента печінки у всіх значеннях b -фактора. На ADC зображенні вогнище має знижену «інтенсивність», індекс дифузії в межах $0,8\text{--}1,0 \cdot 10^{-3} \text{ с}/\text{мм}^2$ (Std 0,0001)

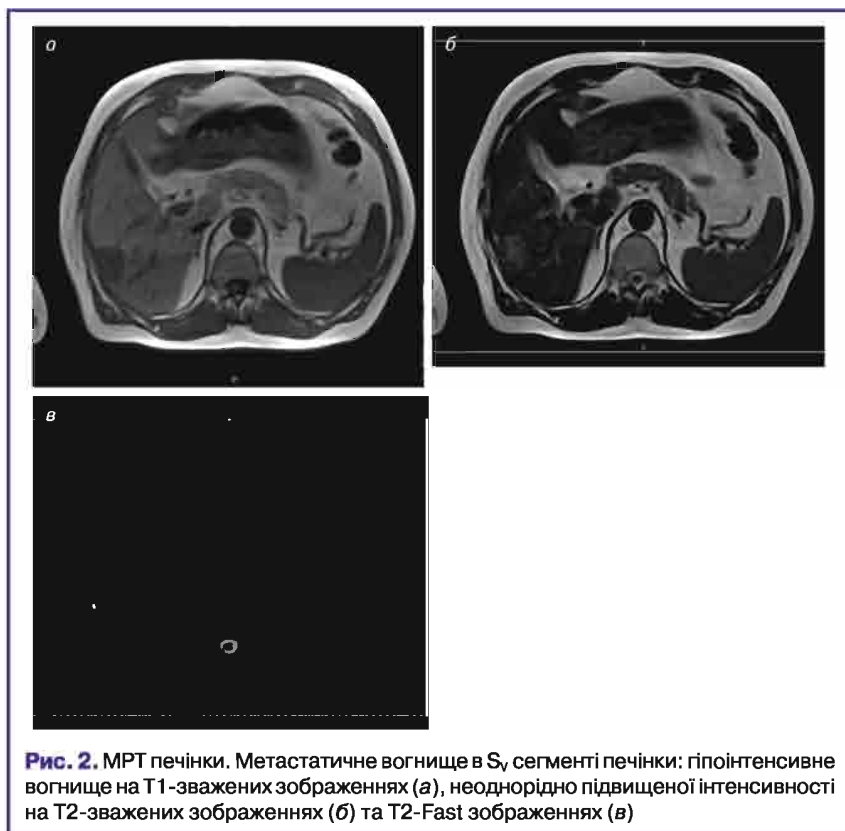


Рис. 2. МРТ печінки. Метастатичне вогнище в S_v сегменті печінки: гіпоінтенсивне вогнище на T1-зважених зображеннях (а), неоднорідно підвищеної інтенсивності на T2-зважених зображеннях (б) та T2-Fast зображеннях (в)

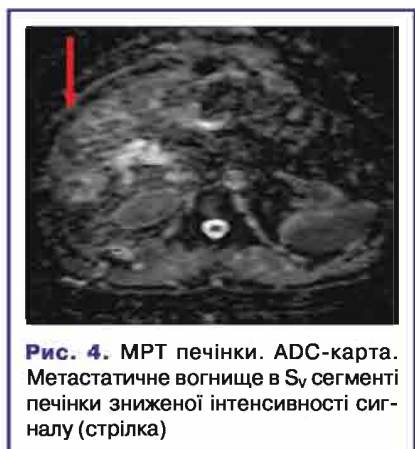

Рис. 4. МРТ печінки. ADC-карта. Метастатичне вогнище в S_v сегменті печінки зниженої інтенсивності сигналу (стрілка)

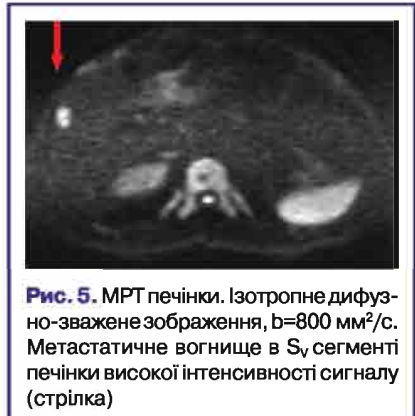

Рис. 5. МРТ печінки. Ізотропне дифузно-зважене зображення, b=800 мм²/с. Метастатичне вогнище в S_v сегменті печінки високої інтенсивності сигналу (стрілка)

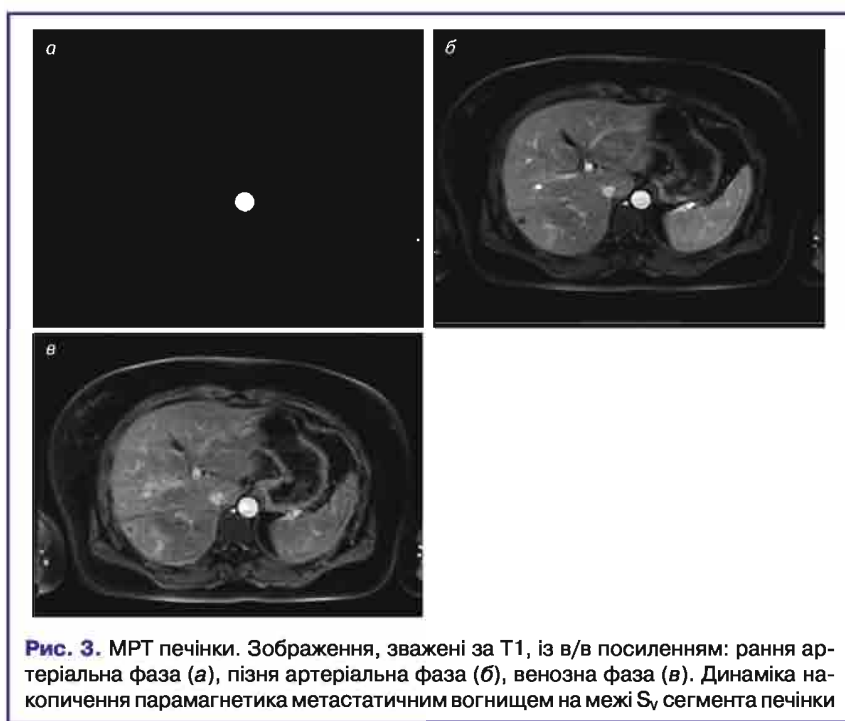


Рис. 3. МРТ печінки. Зображення, зважені за T1, із в/в посиленням: рання артеріальна фаза (а), пізня артеріальна фаза (б), венозна фаза (в). Динаміка накопичення парамагнетика метастатичним вогнищем на межі S_v сегмента печінки

превалювали метастатичні вогнища в S_{viii} сегменті (за Couinaud) печінки (34 вогнища із 88).

При морфологічній характеристиці: метастатичні ураження в більшості випадків (86 вогнищ із 88) мали гіпоінтенсивний МР-сигнал в T1-зважених зображеннях та підвищеної інтенсивності в T2-зважених зображеннях. Інтенсивність сигналу в T2-зважених зображеннях меншої вираженості порівняно з ангіомами та кістами. На динамічних зображеннях із застосуванням парамагнетика утворення характеризувалися накопиченням контрасту по периферії без чіткого контурування (рис. 2, 3). На ДЗ-МРТ-зображеннях вогнища відмічалися при усіх значеннях b-фактора (0,800) (на анізотропних та ізотропному зображеннях) та мали високу інтенсивність сигналу і чіткіші контури, навіть у разі нечіткої візуалізації вогнищ на T1- і T2-зважених зображеннях (рис. 1, 4, 5). На реконструюваних ADC-картах метастатичні вогнища мали гетерогенно знижену інтенсивність, кількісний показник ADC варіював в межах $0,9 \pm 0,2 \cdot 10^{-3} \text{ с/мм}^2$ (рис. 4–6). На відміну від метастатичних вогнищ, середнє значення ADC для кіст становило $2,4 \pm 0,2 \cdot 10^{-3} \text{ с/мм}^2$, для гемангіом — $2,1 \pm 0,2 \cdot 10^{-3} \text{ с/мм}^2$.

На контрольних МРТ-зображеннях, через 3 міс після радіохірургічної абляції, у 87% (76 із 88) метастатичних вогнищ відмічали помірне зменшення розмірів

послідовність виконували при вільному диханні обстежуваного, до в/в введення контрастного препарату.

РЕЗУЛЬТАТИ

При обстеженні 37 пацієнтів ми виявили 117 вогнищевих уражень печінки: 88 метастатичних вогнищ та супутніх знахідок — 11 простих кіст, 16 гемангіом, 2 вогнища фокальної вузлової гіперплазії. Розміри метастатичних

вогнищ — 3–68 мм. Кількісне співвідношення метастатичних вогнищ: одиничні вогнища — 16%, поодинокі (2–4) — 76%, множинні — 8%. Найчастіше відмічалися метастатичні ураження — колоректального раку (63%), у рівних співвідношеннях — раку грудної залози та нирки (13%), раку підшлункової залози — 8%, раку легені — 3%. За локальним розміщенням

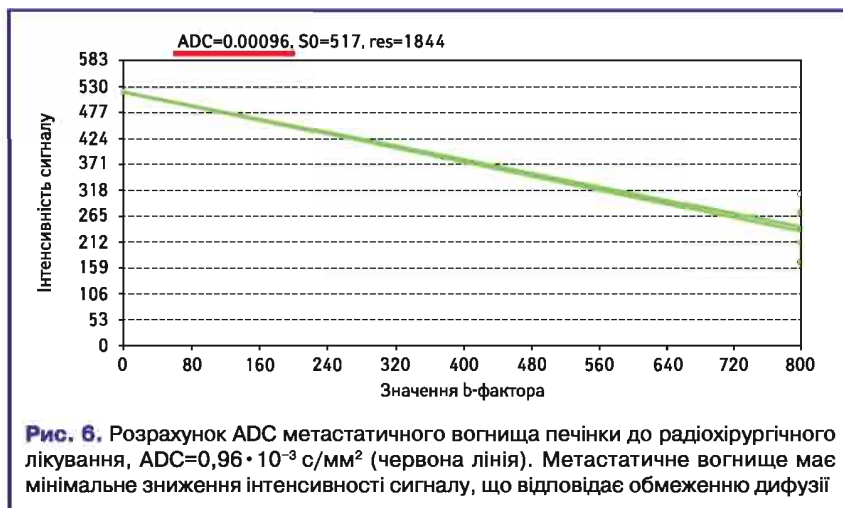


Рис. 6. Розрахунок ADC метастатичного вогнища печінки до радіохірургічного лікування, $ADC=0,96 \cdot 10^{-3} \text{ с/мм}^2$ (червона лінія). Метастатичне вогнище має мінімальне зниження інтенсивності сигналу, що відповідає обмеженню дифузії

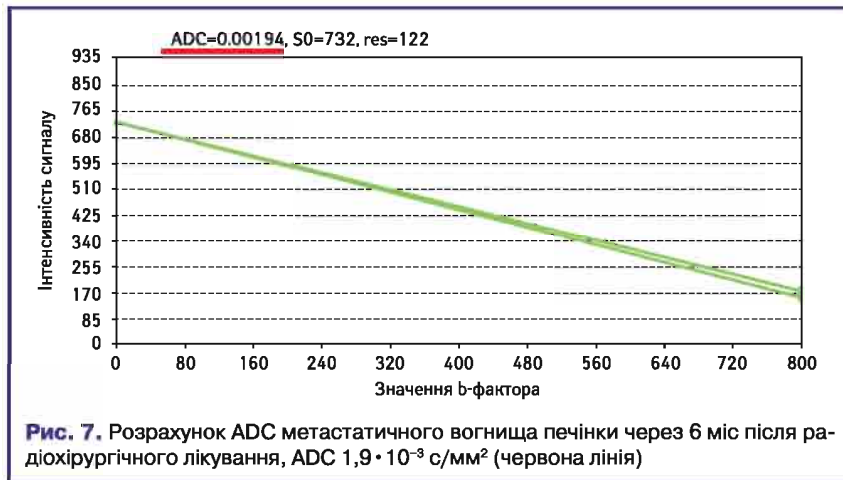


Рис. 7. Розрахунок ADC метастатичного вогнища печінки через 6 міс після радіохірургічного лікування, $ADC 1,9 \cdot 10^{-3} \text{ с/мм}^2$ (червона лінія)

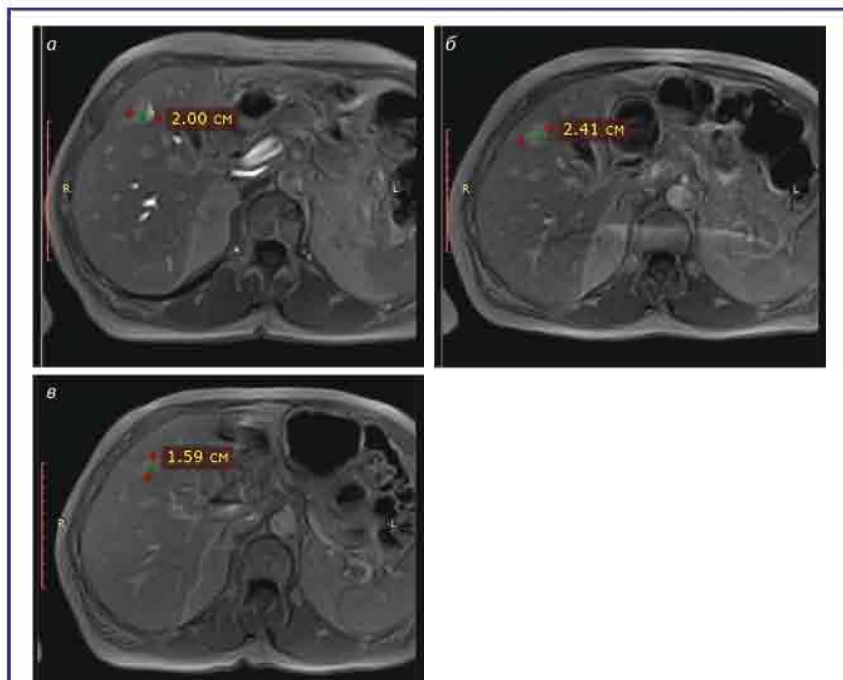


Рис. 8. МРТ печінки. T1-зважені зображення із в/в посиленням. Базове (а) та контрольні зображення через 3 міс (б), 6 міс (в) після радіохірургічного лікування. Таргетне метастатичне вогнище S_v сегмента печінки на контрольному зображенні (б) збільшене в розмірах (прогресування захворювання), на наступному (в) — зменшення (стан «псевдопрогресування»)

(у межах 20% від базового значення) та покращення показників вимірювального коефіцієнта дифузії в бік зниження, показник становив $1,1 \pm 0,2 \cdot 10^{-3} \text{ с/мм}^2$. В 11% випадків (10 із 88) зафіксовано збільшення розмірів таргетних вогнищ в межах 10% із ознаками покращення показників вимірювального коефіцієнта дифузії в межах $1,1 \pm 0,2 \cdot 10^{-3} \text{ с/мм}^2$, що розцінювалося як позитивна динаміка, а збільшення розмірів зумовлено, вірогідніше, некрозом, перифокальною ділянкою запалення та реперфузією. Через 6 міс у всіх випадках на контрольних МРТ-сканах відмічалася тенденція до зниження показників дифузії в межах $1,5 \pm 0,2 \cdot 10^{-3} \text{ с/мм}^2$ (рис. 7). Метастатичне вогнище мало мінімальне зниження інтенсивності сигналу, що відповідало обмеженню дифузії. Зміни показників дифузії інтерпретувалися як некротичні зміни в ділянці дії стереотаксичного опромінення (рис. 8).

ВИСНОВКИ

1. Методика ДЗ-МРТ — швидка імпульсна послідовність, що значно підвищує, поряд зі стандартними послідовностями, інформативність у виявленні та диференційній діагностиці вторинних пухлинних уражень печінки.

2. ДЗ-МРТ-послідовність суттєво покращує прогностичну цінність позитивного результату порівняно зі звичайними контрастно-посиленими зображеннями.

3. Вимірювальний коефіцієнт дифузії (ADC) як кількісний показник дозволяє диференціювати продовження або процеси регресу локального вогнища до та після радіохірургічного лікування. Середнє значення ADC вторинних пухлинних уражень печінки на доопераційному етапі варіювало у межах $0,9 \pm 0,2 \cdot 10^{-3} \text{ с/мм}^2$. Середнє значення ADC на постопераційному етапі становило $1,5 \pm 0,4 \cdot 10^{-3} \text{ с/мм}^2$, що інтерпретувалося як позитивна динаміка.

4. ДЗ-МРТ-зображення разом із показником істинного коефіцієнта дифузії допомагає у диференціації вогнищевих утворень доброякісного походження від метастатичних. На відміну від метастатичних вогнищ, середнє значення ADC для кіст становило $2,4 \pm 0,2 \cdot 10^{-3} \text{ с/мм}^2$, для гемангіом — $2,1 \pm 0,2 \cdot 10^{-3} \text{ с/мм}^2$.

СПИСОК ВИКОРИСТАНОЇ ЛІТЕРАТУРИ

1. Шелкопляс Э.Н. (2013) Некоторые аспекты диффузионно-взвешенной магнитно-резонансной томографии при очаговых поражениях печени. Радиология — практика, 1: 46–53.
 2. Акчурина Э.Д., Сеницын В.Е., Меришина Е.А. (2010) Применение диффузионно-взвешенных изображений в лучевой диагностике очаговых образований печени. Диагностическая и интервенционная радиология, 4: 13–18.
 3. Chandarana H., Taouli B. (2010) Diffusion and perfusion imaging of the liver. Eur. J. Radiol., 76: 348–358.
 4. Koh D.-M., Collins D.J. (2007) Diffusion-Weighted MRI in the Body: Applications and Challenges in Oncology. Am. J. Roentgenol., 188: 1622–1635.

5. Chandarana H., Taouli B. (2010) Diffusion-weighted MRI and liver metastases. *Magn. Reson. Imaging Clin. N. Am.*, 18: 451–464.
 6. Hardie A.D., Naik M., Hecht E.M. et al. (2010) Diagnosis of liver metastases: value of diffusion-weighted MRI compared with gadolinium-enhanced MRI. *Eur. Radiol.*, 20: 1431–1441.
 7. Chan J.H., Tsui E.Y., Luk S.H. et al. (2001) Diffusion-weighted MR imaging of the liver: distinguishing

hepatic abscess from cystic or necrotic tumor. *Abdom. Imaging*, 26: 161–165.
 8. Charles-Edwards E.M., deSouza N.M. (2006) Diffusion-weighted magnetic resonance imaging and its application to cancer. *Cancer Imaging*, 6: 135–143.
 9. Saito K., Tajima Y., Harada T.L. (2016) Diffusion-weighted imaging of the liver: Current applications. *World J. Radiol.*, 8: 857–867.

10. Qayyum A. (2009) Diffusion-weighted Imaging in the Abdomen and Pelvis: Concepts and Applications. *RadioGraphics*, 29: 1797–1810.
 11. Bharwani N., Koh D.M. (2013) Diffusion-weighted imaging of the liver: an update. *Cancer Imaging*, 13: 171–185.
 12. Kele P.G., van der Jagt E.J. (2010) Diffusion weighted imaging in the liver. *World J. Gastroenterol. WJG*, 16: 1567–1576.

Роль диффузно-взвешенных изображений магнитно-резонансной томографии при контроле качества радиохирургического лечения вторичных опухолевых поражений печени

А.В. Дзыгар^{1,2}, Т.М. Бабкина¹

¹Национальная медицинская академия последиplomного образования имени П.Л. Шупика, Киев

²Медицинский центр «Кибер Клиника Спизженко», Киев

Резюме. Цель исследования — определение роли диффузно-взвешенной магнитно-резонансной томографии (ДВ-МРТ) при контроле качества радиохирургического лечения вторичных опухолевых поражений печени. Проведено исследование динамики количественных показателей диффузии гистологически верифицированных метастазов печени у 37 пациентов, прошедших курс радиохирургического лечения. Использованы параметры диффузно-взвешенных изображений с SE-планарным изображением (EPI): матрица 192×128, TR — 8464, TE — 80, толщина среза — 2 мм, промежуток — 8 мм. Использовано значение b-фактора: b=0,800 с/мм². Выявлено 88 метастатических очагов, которые на диффузно-взвешенных изображениях визуализировались при всех значениях b-фактора (0,800) и имели высокую интенсивность сигнала и более четкие контуры, даже в случае нечеткой визуализации очагов на T1- и T2-взвешенных изображениях. На реконструированных ADC-картах метастатические очаги имели гетерогенно пониженную интенсивность, количественный показатель ADC варьировал в пределах 0,9±0,2·10⁻³ с/мм². Среднее значение ADC на постоперационном этапе составило 1,5±0,4·10⁻³ с/мм². В отличие от метастатических очагов среднее значение ADC для кист составило 2,4±0,2·10⁻³ с/мм², для гемангиом — 2,1±0,2·10⁻³ с/мм². Методика ДВ-МРТ — быстрая импульсная последовательность, значительно повышающая информативность в выявлении и дифференциации от метастатических очаговых образований доброкачественного происхождения, прогностическую ценность положительного результата по сравнению с контрастно усиленными изображениями. Измеряемый коэффициент диффузии (ADC) как количественный показатель позволяет дифференцировать продолжение или процессы регресса локального очага до и после радиохирургического лечения.

Ключевые слова: диффузно-взвешенная последовательность, истинный коэффициент диффузии, радиохирургия метастазов печени.

The role of the diffuse-weighted magnetic resonance imaging for quality control of radiosurgical treatment of secondary liver tumor lesions

O.V. Dzygar^{1,2}, T.M. Babkina¹

¹P.L. Shupyk National Medical Academy of Postgraduate Education, Kyiv

²Medical Center «Cyber Clinic of Spizhenko», Kyiv

Summary. The aim: to determine the role of diffuse-weighted magnetic resonance imaging (DW-MRI) quality control at the radiosurgical treatment of metastatic liver lesions. The study of the dynamics of quantitative diffusion indices of histologically verified liver metastases in 37 patients undergoing radiosurgical treatment was conducted. The parameters of diffuse-weighted images with the SE-planar image (EPI) are used: the matrix 192×128, TR — 8464, TE — 80, the thickness of the cut — 2 mm, the gap — 8 mm. The value of the b-factor is used: b=0.800 s/mm². 88 metastatic lesions were found, that visualized at diffuse-weighted images for all values of b-factor (0.800) and had a high signal intensity and more clear contours, even in the case of fuzzy imaging lesions on T1, T2. On ADC-maps, metastatic lesions were heterogeneous, reduced rate, quantitative measure of ADC ranged 0.9±0.2·10⁻³ s/mm². The mean ADC value in the postoperative stage was 1.5±0.4·10⁻³ s/mm². In contrast to metastatic lesions, ADC average value for cysts was 2.4±0.2·10⁻³ s/mm², for hemangiomas — 2.1±0.2·10⁻³ s/mm². The method of DWI-MRI is fast pulse sequence, which significantly improves the informative value in the detection and differentiation of lesions of benign origin from metastatic, the prognostic value of the positive result compared to contrast-enhanced images. The apparent diffusion coefficient (ADC) as a quantitative indicator allows to differentiate the continuation or processes of regression of the local focus before and after radiosurgical treatment.

Key words: diffuse-weighted sequence, apparent diffusion coefficient, radiosurgery of liver metastases.