УДК 616-073.756.8:616.715.3-001.5:616.831-001-036.11

Діагностична ефективність нейровізуалізуючих методів дослідження у верифікації переломів піраміди скроневої кістки у хворих у гострому періоді черепно-мозкової травми

О.Є. Скобська, Ю.П.Терницька

ДУ «Інститут нейрохірургії ім. акад. А.П. Ромоданова НАМН України», Київ
ДУ «Інститут ядерної медицини і променевої діагностики НАМН України», Київ

ВСТУП

В структурі переломів кісток черепу частота переломів кісток основи черепу складає 20 – 45%, з них переломи піраміди скроневої кістки (ПСК) складають 75% [4, 5, 7, 8].

У теперішній час невирішеною проблемою залишається діагностика переломів ПСК у гострому періоді черепно-мозкової травми (ЧМТ). У постраждалих за тяжкої ЧМТ, стан яких за шкалою ком Глазго (ШКГ) оцінюють в 8 балів і менше, частота недіагностованих переломів ПСК досягає 50%. Наголосимо, що частота недіагностованих переломів ПСК майже така сама – 40% у пацієнтів за клінічно легкої травми голови (стан за ШКГ 13 – 15 балів) [6, 9]. Переломи ПСК у гострому періоді ЧМТ часто не діагностують при застосуванні загальноприйнятого комплексу клінічних і інструментальних методів внаслідок об'єктивних і суб'єктивних обставин. Проте, у віддаленому періоді можливе виникнення інвалідизуючих клінічних синдромів [1]. Діагностика переломів ПСК у гострому періоді ЧМТ вимагає комплексного підходу. Наявність значної кількості хворих, у яких виявляють наслідки переломів ПСК, свідчить про недостатню ефективність запропонованих схем діагностики постраждалих у гострому періоді ЧМТ.

МЕТА ДОСЛІДЖЕННЯ

Проаналізувати інформативну значущість нейровізуалізуючих методів досліджень в верифікації переломів ПСК у гострому періоді ЧМТ.

МАТЕРІАЛИ І МЕТОДИ ДОСЛІДЖЕННЯ

Проведені клініко-діагностичні дослідження 240 пацієнтів у гострому періоді ЧМТ з переломами ПСК. Усім постраждалим проведене комплексне обстеження, яке складалось з анамнезу, неврологічного та загально соматичного обстеження, огляду нейроофтальмолога, розширеного отоневрологічного обстеження доповненого: тональною пороговою та надпороговою аудіометрією, методом комп'ютерної стабілографії (КС), реєстрацією коротколатентних слухових викликаних потенціалів (КСВП), комплексу нейровізуалізуючих методів дослідження (оглядової краніографії, прицільної рентгенографії скроневої кістки, КТ. За показаннями постраждалим виконувалась МСКТ.

Рентгенографія черепу виконувалась на апаратах РУМ-20 з УРИ та TUR D 800 (Німеччина) у двох проекціях. За необхідності, виконували прицільну рентгенографію СК за спеціальними укладками.

КТ виконувалась на апараті "Somatom CR" ("Siemens", Німеччина) в аксіальній площині, сканування виконувалось з стандартною товщиною зрізу 8 мм. Оцінку даних КТ проведено за уніфікованою системою, розробленою в Інституті нейрохірургії ім. М.Н. Бурденко АМН Росії [2].

МСКТ виконували із застосуванням комп'ютерного томографа "LightSpeed VCT" ("GE", США), товщина зрізу 1,25 мм, крок 2,5 мм з подальшою реконструкцією з товщини зрізу 0,625 мм.

Для оцінки діагностичної ефективності клініко-рентгенологічних досліджень розраховували значення операційних характеристик, що дозволяють об'єктивізувати

можливості клінічних проявів/ускладнень і комплексу нейровізуалізуючих методів в верифікації перелома ПСК в контрольованому дослідженні. До «істино-негативних» включені 32 постраждалих у гострому періоді ЧМТ з ізольованим переломом луски СК; до «істино-позитивних» – з верифікованими переломами ПСК.

РЕЗУЛЬТАТИ ДОСЛІДЖЕННЯ ТА ЇХ ОБГОВОРЕННЯ

За віковими групами пацієнти були розподілені відповідно класифікації ВООЗ (1963 р.) на постраждалих молодого віку (18 – 44 роки), середнього (45 – 59), похилого (60 – 74), старечого (старше 74 років) (табл.1). Серед постраждалих з переломами ПСК значно переважали чоловіки молодого та середнього віку. Співвідношення чоловіків до жінок становило 5 : 1 в усіх вікових групах.

Найбільш поширеним механізмом переломів ПСК було падіння з висоти власного зросту, далі слідувала травма, отримана в результаті дорожньо-транспортної пригоди.

В таблиці 2 подано перелік виявлених провідних клінічних проявів/ускладнень переломів ПСК. Вушну лікворею діагностовано у 149 (62,1%) постраждалих, в тому числі у 7-и (4,7%) – приховану.

Різні по характеру і ступеню порушення слуху діагностовано у всіх постраждалих за даними тональної порогової аудіометрії: кондуктивну приглухуватість – у 73 (35,6%) пацієнтів, змішану – 106 (51,7%), глухоту – 26 (12,7%). У 77,9% пацієнтів діагностовано спонтанний горизонтальний ністагм. Найбільша вираженість ністагму спостерігалась на 5 – 9 добу та зберігався більше 15 днів. У 165 (68,8%) пацієнтів діагностовано запаморочення та статокоординаторні порушення. У хворих з переломами ПСК у гострому періоді ЧМТ випадіння або зниження функції ЛН діагностовано у 38 (15,8%) постраждалих. Гостре ураження ЛН діагностовано в 18,4% спостережень, в інших 81,6% відстрочене порушення функції ЛН, як правило на 5 – 7 добу.

В таблиці 3 подано перелік різних методів обстеження для виявлення перелома ПСК, що використовувались при проведенні даного дослідження. Таким чином, за результатами отоневрологічного обстеження у всіх 240 постраждалих, в тому числі у 10-и з двобічними переломами ПСК, діагностовано 250 переломів ПСК.

Оглядова краніографія та прицільна рентгенографія СК не діагностують переломи ПСК більш ніж в половині випадків гострої ЧМТ (58,5% та відповідно 46,6%), в тому числі при відносно задовільному (13 – 15 балів за ШКГ) та важкому стані хворих (3 – 8 балів за ШКГ) на момент поступлення в стаціонар. Це пояснюється обмеженими можливостями методу, видом перелому, величиною діастаза кісткових відламків, націленістю фахівця на пошук перелому. При КТ-дослідженні переломи ПСК не діагностовано в 56,5% спостереженнях.

Найбільш інформативним методом нейровізуалізації переломів ПСК, як доводять отримані результати, є МСКТ з подальшою 3D і MPR реконструкціями, а також прицільним дослідженням СК з високою розрізнюючою здатністю. За даними МСКТ верифікований перелом ПСК в усіх спостереженнях, незалежно від тяжкості ЧМТ і стану хворого, за виключенням одного.

На основі результатів статистичного аналізу визначені операційні характеристики інформативності: чутливості, специфічності, точності тесту, діагностичної ефективності, прогностичної цінності позитивного та негативного результатів клінічних проявів/ускладнень переломів ПСК.

Дані наведені в табл. 4, свідчать про те, що результати нейровізуалізуючих методів дослідження в верифікації переломів ПСК характеризуються низькою чутливістю (Se) (оглядова краніографія – 26,8%, КТ – 36,5%, прицільна рентгенографія СК – 45%) та високою специфічністю (Sp) (прицільна рентгенографія СК – 94%, оглядова краніографія – 90%, КТ – 87,7%) у виявленні переломів ПСК. Чутливість та специфічність МСКТ у виявленні перелома ПСК склала відповідно 97,5 та 96,9%.

Таблиця 1

Розподіл хворих за статтю і віком

Стать	Вік, років								Всього	
	молодий (18–44)		середній (45–59)		похилий (60–74)		старечий (>75)			
	абс	%	абс	%	абс	%	абс	%	абс	%
чоловіки	132	55,0	40	16,7	21	8,7	5	2,1	198	82,5
жінки	28	11,7	8	3,3	4	1,7	2	0,8	42	17,5
Всього	160	66,7	48	20,0	25	10,4	7	2,9	240	100,0

Таблиця 2

Клінічні прояви/ускладнення перелома ПСК у хворих у гострому періоді ЧМТ

Клінічні прояви/ускладнення перелома ПСК	Кількість хворих	
	абс.	%
зовнішня вушна лікворея	142	59,2
прихована вушна лікворея	7	2,9
гемотимпанум	73	30,4
змішана приглухуватість	106	51,7
кондуктивна приглухуватість	73	35,6
глухота	26	12,7
парез/параліч ММ	38	15,8
симптом Біттля	141	58,8
запаморочення та статокоординаторні порушення	165	68,8

Таблиця 3

Кількість виявлених переломів ПСК за результатами різних методів обстеження

Діагностика переломів ПСК	Діагностовано		Не діагностовано	
	хворі	переломи ПСК	хворі	переломи ПСК
отоневрологічне обстеження (n = 240 – хворі) (n = 250 – переломи ПСК)	240 100%	250 100%	-	-
оглядова краніографія (n = 219 – хворі) (n = 228 – переломи ПСК)	91 41,6%	92 40,4%	128 58,4%	136 59,6%
прицільна рентгенографія СК (n = 116 – хворі) (n = 121 – переломи ПСК)	62 53,4%	62 51,2%	54 46,6%	59 48,8%
КТ (n = 240 – хворі) (n = 250 – переломи ПСК)	105 43,8%	106 42,4%	135 56,2%	144 57,6%
МСКТ (n = 38 – хворі) (n = 42 – переломів ПСК)	37 94,4%	41 97,6%	1 2,6%	1 2,4%

Таблиця 4

Показники діагностичної ефективності клінічних проявів/ускладнень переломів ПСК в їх веріфікації

Показники	Нейровізуалізуючі методи			
	оглядова краніографія	прицільна рентгенографія СК	КТ	МСКТ
чутливість (Se)	26,8%	45%	36,5%	97,5%
специфічність (Sp)	90%	94%	87,7%	96,9%
прогностична цінність позитивного результату (+PV)	78%	90%	79%	97,5%
прогностична цінність негативного результату (–PV)	50%	40%	47%	97,3%
діагностична ефективність (ДЕ)	58,4%	69,5%	62,1%	97,2%
точність тесту (Та)	55,4%	67,5%	59,5%	89,5

Ілюстрацією вищевикладеного є наступне спостереження.

Хвора І-юк, 19 років (історія хвороби № 8100). Поступила в клініку нейротравми в перші години після ЧМТ зі скаргами на головний біль, запаморочення, нудоту, шум та зниження слуху на праве вухо.

Із анамнезу: отримала травму під час ДТП (пасажир).

Неврологічний статус та дані отоневрологічного огляду. Загальний стан середнього ступеню тяжкості, за ШКГ 12 – 13 балів, в стані глибокого приглушення. З боку черепних нервів діагностовано порушення нюху (гіпосмія) з обох сторін. Оцінити рух очних яблук, стан зіничних реакції не можливо через гематоми і набряк повік з обох сторін. Чутливих порушень на обличчі на язиці не виявлено. Ригідність м'язів потилиці, двобічний симптом Керніга. Парезів, паралічів, розладів чутливості та патологічних знаків не виявлено. Сухожильні і періостальні рефлекси D=S мляві. Статокоординаторні проби перевірити не можливо. Соматичної патології не виявлено. Правобічна завушна ділянка – симптом Біттля, лівобічна – не змінена. Зовнішні слухові ходи широкі та вільні (AD=AS). Праве вухо (AD): барабанна перетинка: гемотимпанум, за даними тональної порогової аудіометрії – кондуктивна приглухуватість з кістково-повітряним інтервалом на всіх частотах 25 – 30 дб. Ліве вухо (AS): барабанна перетинка сірого кольору, розпізнавальні пункти контуруються, слух в межах фізіологічної норми. Виділення СМР з обох половин носа, більше праворуч.

Оглядова краніографія (передньо-задня проекція): лінійний перелом луски лобової кістки з переходом на дах правої орбіти (рис. 1).

Оглядова краніографія (бокова проекція): без травматичних змін кісток черепа (рис. 2).

Прицільна рентгенографія СК за Майєром праворуч: порушення цілісності СК не виявлено (рис. 3).

КТ: пневмоцефалія, визначається скупчення повітря в базальних цистернах, цистернах латеральних щілин з обох боків, порушення цілісності СК не виявлено (рис. 4).

МСКТ: множинні переломи кісток лицевого черепа, склепіння черепа з переходом на кістки основи СЧЯ справа (правобічний перелом ПСК). Порушення цілісності комірок правого соскоподібного відростку, з їх імбібіцією тканинним детритом. Забій лівої лобно-базальної ділянки. Субдуральна гематома правої лобної ділянки (рис. 5).

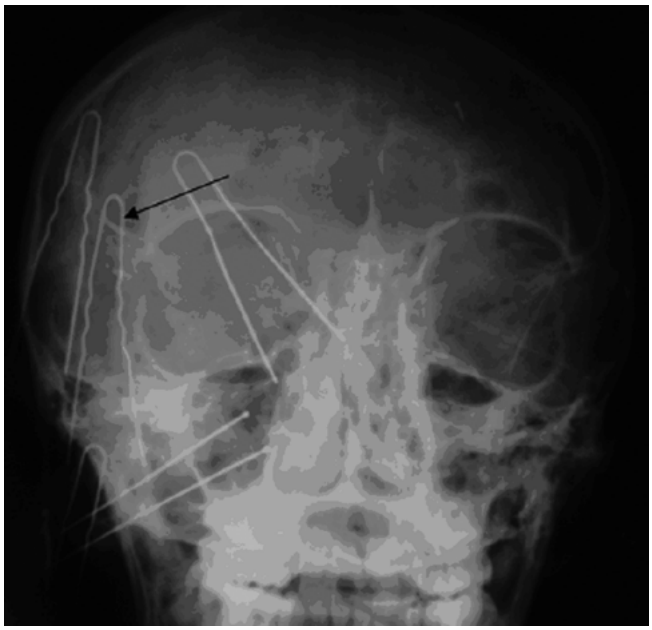

Рис. 1. Оглядова краніографія (передньо-задня проекція)

Рис. 2. Оглядова краніографія (бокова проекція)

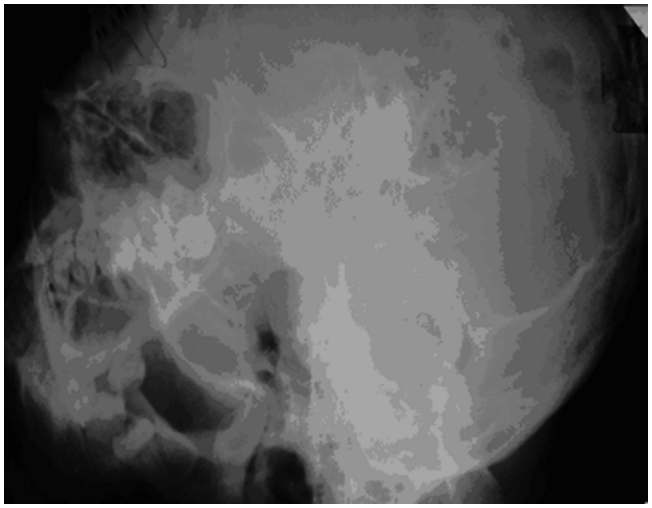

Рис. 3. Прицільна рентгенографія за Майєром

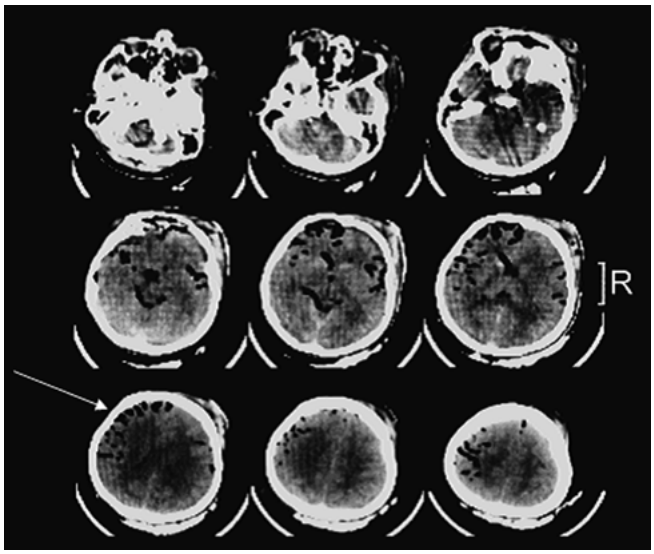

Рис. 4. КТ

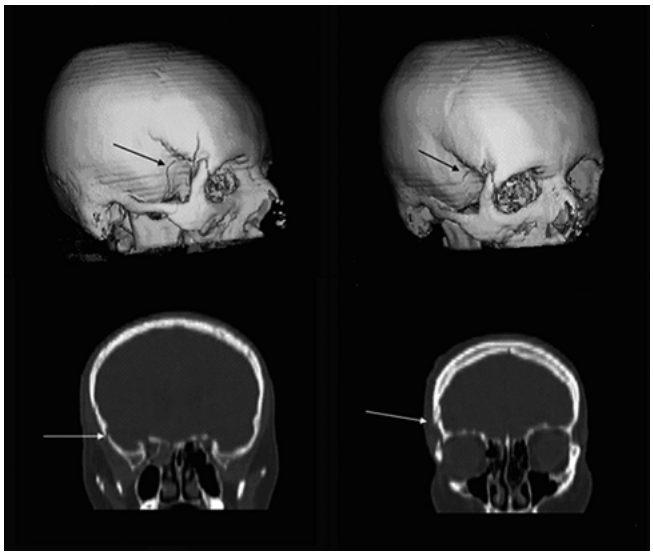

Рис. 5. СКТ, лінійний перелом луски СК з переходом на кістки основи СЧЯ (стрілка)

Клінічне спостереження ілюструє інформативну значущість результатів розширеного отоневрологічного обстеження постраждалих у гострому періоді ЧМТ з підозрою на перелом ПСК, за відсутності даних про наявність травматичного пошкодження СК за результатами комплексу загальноприйнятих нейровізуалізуючих методів дослідження (рентгенографія, КТ). Наявність перелома ПСК була підтверджена тільки МСКТ-дослідженням.

ВИСНОВКИ.

Результати загальноприйнятих нейровізуалізуючих методів діагностики мало

інформативні і не дозволяють використовувати їх як в поточній практиці, так і в експертній оцінці та об'єктивізації переломів піраміди скроневої кістки в судово-медичній і страховій практиці.

Пацієнтам у гострому періоді ЧМТ незалежно від результатів комплексу загальноприйнятих нейровізуалізуючих досліджень і тяжкості перенесеної ЧМТ з оцінкою за ШКГ за наявності клінічних проявів/ускладнень переломів ПСК: вушної ліквореї, симптому Біттля, гемотимпануму, парезу/паралічу ММ, глухоти необхідно проведення МСКТ з подальшими 3 D і MPR реконструкціями з прицільним дослідженням скроневої кістки з високою розрізнюючою здатністю з метою верифікації переломів ПСК, що допоможе скоротити число недіагностованих переломів ПСК та попередити виникнення інвалідизуючих наслідків та ускладнень даного виду патології.

ЛІТЕРАТУРА

1. Благовещенская Н. С. Отоневрологическое исследование при черепно–мозговой травме / Н. С. Благовещенская, Д. Н. Капитанов // Клиническое руководство по черепно–мозговой травме / под ред. А. Н. Коновалова, Л. Б. Лихтермана, А. А. Потапова. — М. : АНТИДОР, 1998. — Т. 1, гл. 10. — С. 331—341.
2. Доказательная нейротравматология / А. А. Потапов, Л. Б. Лихтерман, В. Л. Зельман [и др.] ; под ред. А. А. Потапова, Л. Б. Лихтермана. — М. : Антидор, 2003. — 517, [1] с.
3. Протоколи надання медичної допомоги хворим із черепно–мозковою травмою / [авт. кол. : Є. Г. Педаченко, А. М. Морозов, В. В. Могила [та ін.] ; МОЗ України]. — К., 2006. — 33, [1] с.
4. Brodie H. A. Management of complications from 820 temporal bone fractures / H. A. Brodie, T. C. Thompson // Am. J. Otolaryngol. — 1997. — Vol. 18, N 2. — P. 188—197.
5. Craniofacial and skull base trauma / J. T. Katzen, R. Jarrahy, J. B. Eby [et al.] // J. Trauma. — 2003. — Vol. 54, N 5. — P. 1026—1034.
6. Exadantylos A. K. The clinical correlation of temporal bone fractures and spiral computed tomographic scan : a prospective and consecutive study at a level I trauma center / A. K. Exadantylos, G. M. Sclabas, M. Nuyens // J. Trauma. — 2003. — Vol. 55. — P. 704—706.
7. Ghorayeb B. Y. Temporal bone fractures : longitudinal or oblique ? The case for oblique temporal bone fractures / B. Y. Ghorayeb, J. W. Yeakley // Laryngoscope. — 1992. — Vol. 102. — P. 129—134.
8. Ishman S. L. Temporal Bone Fractures : Traditional Classification and Clinical Relevance / S. L. Ishman, D. R. Friedland // Laryngoscope. — 2004. — Vol. 114, N 10. — P. 1734—41.
9. Saraiya P. V. Temporal bone fractures / P. V. Saraiya, N. Aygun // Emerg. Radiol. — 2009. — Vol. 16. — P. 255—265.

Диагностическая эффективность нейровизуализирующих методов исследования в верификации перелома пирамиды височной кости у больных в остром периоде черепно-мозговой травмы.

О.Е.Скобская, Ю.П. Терницкая

Проведен анализ результатов обследования 240 больных с переломами пирамиды височной кости в остром периоде черепно-мозговой травмы, находящихся на лечении в клинике нейротравмы ГУ «Институт нейрохирургии им. акад. А.П. Ромоданова АМН Украины».

Проанализирована информационная значимость клинических проявлений/осложнений перелома ПВК и результатов комплекса нейровизуализирующих методов исследования в верификации перелома ПВК в остром периоде ЧМТ.

Установлено, расширенное отоневрологическое обследование пациентов с переломами ПВК в остром периоде ЧМТ позволяет повысить качество диагностики перелома ПВК и диагностировать его у всех пациентов. Показания к проведению МСКТ определяются наличием следующих клинических проявлений/осложнений перелома ПВК: ушной ликвореи, симптома Биттля, гемотимпанума, пареза/паралича ММ, глухоты.

Diagnostic efficiency complex of neurovisualizing methods in verification of temporal bone pyramid fractures in patients with acute brain injury.

O.E Skobskaya., Yu.P Ternitskaya.

The results of inspection of 240 patients with temporal bone pyramid fractures (TBPF) in acute period of traumatic brain injury, been treated in clinic of neurotrauma of SI "Institute of Neurosurgery named after acad. A.P. Romodanov of National Academy of Medical Sciences of Ukraine", were analyzed.

The informing meaningfulness of TBPF clinical signs/complications and complex of neurovisualizing methods in verification of TBPF in acute period of brain injury were analyzed.

It was set that extended otoneurological inspection of patients with TBPF in acute period of brain injury allows to promote quality of TBPF diagnostics. The indication for SCT use are determined by next TBPF clinical signs/complications: otoliquorrhea, Battle's sign., hemotympanum, mimic muscles paresis/paralysis, deafness.