УДК 616.34:616.342-053.2-036.12:616.2-073.97

Структурно-функціональні особливості стану шлунка і дванадцятипалої кишки у дітей з хронічними захворюваннями респіраторної системи за даними ехографії

Т.А. Грідіна, Б.А. Тарасюк, І.С. Лук'янова

ДУ «Інститут педіатрії акушерства і гінекології НАМН України»,
ДУ «Інститут ядерної медицини та променевої діагностики НАМН України»

Рецидивуючий бронхіт (РБ) та бронхіальна астма (БА) являються найбільш поширеними захворюваннями бронхолегеневої системи у дітей. Останніми роками реєструється поступове збільшення захворюваності астмою, а також більш важкий перебіг захворювання. За даними епідеміологічних досліджень, її поширеність у світі коливається в середньому в межах 1-18 %, а серед дитячого населення – 5-10 %. За даними МОЗ України, у 2009 р. рівень поширеності БА серед дітей становив 0,5 % [4]. На РБ серед дітей віком до 3 років страждає 2,3 % дітей, серед дітей дошкільного віку – 7,1 % дітей, а серед школярів – 2,6 % дітей [1].

При рецидивуючих захворюваннях респіраторного тракту органічне враження шлунково-кишкового тракту виявляється у 74-80 % випадків, а функціональні порушення діагностуються у всіх хворих [2, 5]. Особливістю клінічних проявів гастродуоденальної патології у хворих рецидивуючими захворюваннями респіраторного тракту є стертість клінічної картини і переважання диспептичного синдрому [3, 6].

Войтенкова О.В. та співавт. (2009) [3], вивчаючи частоту і характер вражень верхніх відділів шлунково-кишкового тракту у дітей, що страждають на БА, практично у всіх (98 %) дітей виявили патологію системи травлення. У дітей за даними фіброгастродуоденоскопії верифіковано наступні зміни з боку гастродуоденальної області: розповсюджений поверхневий гастрит – 78,9 % , ерозивний гастрит – 15,8 %, виразкова хвороба шлунка і дванадцятипалої кишки – 5,3 %. Також важливим є той факт, що для цієї групи дітей характерна висока частота (98 %) порушень моторики шлунково-кишкового тракту у вигляді дуоденогастрального, гастроезофагеального рефлюксів, недостатності кардії і воротаря [7]. Згідно результатів досліджень Давидової О.В. (2006), яка вивчала морфологічний стан слизової оболонки у дітей з поєднаною патологією дихальних шляхів і верхніх відділів травного тракту, ендоскопічно визначаються термінальний езофагіт (78 %), розповсюджений гастрит (75 %) і дуоденіт (95 %), а морфологічно частіше діагностуються поверхневий гастрит (72 %) і езофагіт (53,4 %) [5].

Мета дослідження - визначити ехографічні структурно-функціональні особливості стану шлунка і дванадцятипалої кишки у дітей з хронічними захворюваннями респіраторної системи.

Матеріали та методи

У дослідження були включені 140 дітей віком від 5 до 17 років. Серед них 57 дітей з БА, 52 – з РБ та 31 дитина, які склали контрольну групу (діти без скарг на болі в черевній порожнині, що не мали диспепсичних проявів, в анамнезі яких не було вказівок на наявність вірусного гепатиту).

Інструментальне обстеження включало: ендоскопічне дослідження стравоходу і шлунка фіброскопом GIF-P3 (фірма «Olimpus», Японія), комплексне ультразвукове дослідження. Комплексна ультразвукова діагностика проводилася за допомогою ультразвукових діагностичних систем SiemensAcuson X 300, G40 (SiemensAG, Німеччина) за загальноприйнятими методиками. Використовувалися конвексні та лінійні широкосмугові датчики в діапазоні частот 5-12 МГц.

Статистичний аналіз проведений з використанням ліцензійної версії Stata 12 і OpenEpi із застосуванням методів варіаційної статистики. Порівняння кількісних параметрів базувалося на попередній оцінці нормальності розподілу да-

них за критерієм Шапіро-Уілкі. Для порівняння показників з нормальним характером розподілу використовували Т-критерій Стьюдента. Оцінка характеру зв'язку між показниками проводилася за допомогою рангових коефіцієнтів кореляції. Для прогностичної оцінки ризику розвитку клінічної патології та визначення порогових рівнів показників застосовували ROC-аналіз з оцінкою чутливості, специфічності та прогностичної ефективності порогових значень.

Гідросонографічне дослідження (ГСГ) – ультразвукове дослідження верхніх відділів травного тракту в умовах їх фізіологічного заповнення шляхом прийому всередину 250-300 мл негазованої води кімнатної температури. Такий метод дозволяє дослідити стан травного тракту від абдомінального відділу стравоходу до дванадцятипалої кишки (ДПК). ГСГ надає можливість оцінити тонус стінок, активність перистальтики і відповідно швидкість евакуації вмісту стравоходу, шлунка, ДПК. ГСГ включала два етапи дослідження: перший етап – натщесерце; другий – після контрастування водою.

На першому етапі при оглядовому дослідженні зверталась увага на наявність вмісту або рідини в порожнині шлунка та ДПК натщесерце. Виявлення у шлунку і у ДПК помірної і значної кількості рідини натщесерце є ознакою гіперсекреції або порушення евакуації, що може свідчити як про функціональну диспепсію, так і про гастрит, гастродуоденіт [3]. При виконанні другого етапу пацієнту пропонують випити декілька ковтків «контрастної рідини» (води) і під час ковтання слідкують за проходження води по стравоходу та надходження її до порожнини шлунка. Це дозволяє оцінити стан нижнього стравохідного сфінктеру, побачити формування епіфренальної ампули, вивчити рельєф слизової оболонки шлунка при слабкому наповненні водою. Далі пацієнт випиває «контрастну рідину» (воду), що залишилась і продовжується ультразвукове дослідження стравоходу, шлунку, ДПК в умовах фізіологічного наповнення цих органів.

В положенні пацієнта стоячи визначається положення шлунка, його проекцію на передню черевну стінку. При гастроптозі нижня межа великої кривизни шлунка знаходиться на рівні пупка і нижче. Після чого за допомогою високочастотних датчиків можна чітко і детально оцінити стан шлунка і ДПК. У дітей старше 3 – 6місяців, за умови використання лінійного датчика з частотою 7,5-12 МГц, добре візуалізуються і диференціюються п'ять шарів стінки шлунка: слизова оболонка, м'язовий шар слизової, підслизова оболонка, власний м'язовий шар стінки шлунка, серозна оболонка. В нормі контур слизової оболонки повинен бути чітким, рівним і неперервним. Дослідження шлунка продовжується оглядом пілоричного каналу, вимірюванням товщини стінки і оцінкою стану слизової оболонки, динамічного спостереження за формуванням антральної порожнини. Огляд ДПК краще проводити в положенні стоячи. В такому разі у дітей добре візуалізується верхня частина ДПК, яка складається з бульбарної частини (ампули) і постбульбарної частини. Верхнім краєм верхня частина ДПК прилягає до квадрантної долі печінки. До передньої поверхні верхньої частини ДПК прилягає жовчний міхур. Нижнім краєм верхня частина прилягає до голівки підшлункової залози. Стінки цибулини ДПК, на відміну від стінки шлунка, на ехограмі мають тришарову структуру. Також, метод ГСГ можна використовувати для оцінки моторики гастродуоденальної області, в тому числі, для виявлення бульбо- і дуоденогастрального рефлюксів [3]. У здорових дітей в пілоричному відділі реєструється три-чотири, рідше дві, перистальтичні хвилі протягом 60 сек. Пілоричний жом відкривається тільки тоді, коли сформована «антральна порожнина», яка в нормі формується через дві хвилі на третю. У тому випадку, коли кожна перистальтична хвиля приводить до формування антральної порожнини і евакуації вмісту шлунка, можна вважати, що у даному випадку має місце прискорений пасаж. Якщо за хвилину реєструється одна і менше хвилі – уповільнення пасажу.

Результати та їх обговорення

Товщину стінки шлунка в області тіла не можна вважати суттєвим діагностичним критерієм для виявлення патології шлунка за допомогою ехографічного методу (табл. 1). Це обумовлено відсутністю статистично значимої різниці між даними показниками в групі хворих з БА та РБ у порівнянні з контрольною групою ($p>0,05$), що пояснюється варіабельністю товщини стінки шлунка у результаті проходження перистальтичних хвиль у обстежених хворих.

Показник товщини стінки в пілоричному відділі має вищі значення при БА та РБ у дітей обох вікових груп в порівнянні з контрольною групою, але статистично достовір-

Таблиця 1.

Товщина стінок шлунка та дванадцятипалої кишки у пацієнтів з БА та РБ в порівнянні контрольною групою (мм)

Ехопоказник	Групи дітей					
	БА (n=57)		РБ (n=52)		КГ (n=31)	
	5-11р. (n=33)	12-18 р. (n=24)	5-11р. (n=45)	12-18 р. (n=7)	5-11р (n=9)	12-18 р. (n=22)
Товщина стінки тіла шлунка	3,4±0,6	3,7±0,6	3,6±0,6	4,3±0,7	3,2±0,7	4,0±0,5
Товщина стінки в пілоричному відділі	4,2±0,8	4,7±0,6	4,4±0,8*	5,5±0,7*	4,0±0,4	4,8±0,5
Товщина стінки ДПК	3,3±0,8*	3,9±0,8*	3,3±0,7*	4,5±0,8*	2,7±0,2	3,4±0,5

*Примітка: * - різниця статистично значима (p<0,05) при порівнянні з контрольною групою.*

на різниця виявлена тільки у пацієнтів з РБ (p<0,05) (таб. 1).

Показник товщини стінки ДПК в групах хворих з БА та РБ суттєво вищий у порівнянні з контрольною групою (p<0,05) незалежно від віку пацієнтів.

Отже, наявність статистично значимої різниці між товщиною стінки в пілоричному відділі шлунка та товщиною стінки ДПК в дослідних та контрольній групі обумовлює діагностичну цінність вказаних показників для ехографічної діагностики патології гастродуоденальної зони. При визначенні порогових рівнів і діагностичної ефективності таких показників, як товщина стінки тіла шлунка, пілоричного відділу, ДПК, наявності помірної і значної кількості рідини в шлунку натще, наявності слизу після водного контрастування, чіткості контурів слизової оболонки шлунка, ДПК використовувалась методика ROC-аналізу з розрахунком параметрів чутливості і специфічності для окремих рівнів досліджуваних показників. Приклад ROC-кривої для оцінки порогового рівня показника товщини стінки ДПК наведено на рис.1.

Отримані результати визначення порогових рівнів ехографічних показників та оцінка їх діагностичної ефективності у виявленні патології гастродуоденальної області у дітей з БА та РБ представлені в табл. 2.

Для діагностики гастродуоденопатії показник товщини тіла шлунка має невисоку статистичну значимість – чутливість 87,0 %, специфічність 48,4 %, діагностична ефективність 58,6 %, p=0,021 в групі дітей віком 5-11 років; чутливість 44,4 % специфічність 79,5 %, діагностична ефективність 73,6 % p=0,326 в групі дітей 12-18 років, що свідчить про недостатню інформатиність даного ехографічного показника в діагностиці патології шлунка.

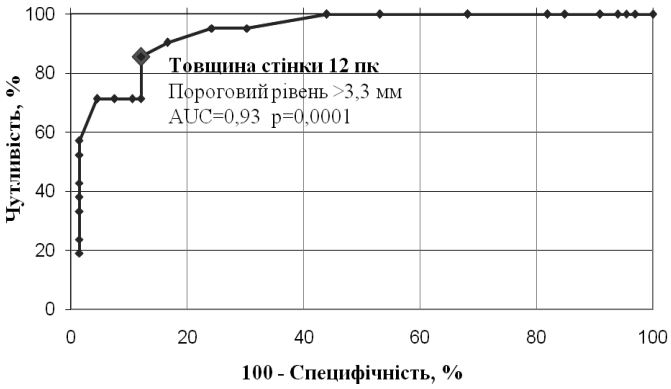

Рис. 1. *Визначення діагностичного порогового рівня товщини стінки дванадцятипалої кишки у дітей віком 5 – 11 років для виявлення гастродуоденопатії за даними гідросонографії (ROC-аналіз).*

Для ехографічної діагностики гастродуоденопатії у дітей з БА та РБ діагностично значимими параметрами є товщина стінки пілоричного відділу і ДПК, а також якісні ознаки (рис. 2). У дітей віком 5-11 років показник товщини стінки пілоричного відділу має діагностичну ефективність 72,4 %, чутливість 61,9 %, специфічність 75,8 %, p<0,05, показник товщини стінки дванадцятипалої кишки – діагностична ефективність 85,1 %, чутливість 90,5 %,

Таблиця 2.

Визначення порогових рівнів ехографічних показників та оцінка їх діагностичної ефективності у виявленні патології гастродуоденальної області (за результатами ROC – аналізу).

Показники	Порогові значення	Чутливість, % (95%ДІ)	Специфічність, % (95%ДІ)	Діагностична ефективність (точність), % (95%ДІ)	Оцінка адекватності моделі (AUC, p)
Гастропатія, 5 – 11 років					
Товщина стінки тіла шлунка	≥3,3	87 (67,9-95,5)	48,4 (36,6-60,4)	58,6 (48,1-68,4)	0,7 (0,56-0,83) p=0,021
Товщина пілоричного відділу	≥4,6	61,9 (40,9-79,3)	75,8 (64,2-84,5)	72,4 (62,2-80,7)	0,72 (0,59-0,86) p=0,012
Товщина ДПК	≥3,3	90,5 (71,1-97,4)	83,3 (72,6-90,4)	85,1 (76,1-91,1)	0,93 (0,86-1) p<0,001
Наявність рідини натще	Помірна і значна кількість	91,3 (73,2-97,6)	61,5 (49,4-72,4)	69,3 (59,0-78,0)	p<0,001
Наявність слизу	Помірна і значна кількість	100,0 (85,6-100)	68,2 (56,2-78,2)	76,4 (66,6-84,0)	p<0,001
Контур стінки	Нечіткий, нерівний	93,2 (81,8-97,6)	100,0 (92,1 – 100)	96,6 (90,6-98,8)	p<0,001
Гастропатія, 12 – 18 років					
Товщина стінки тіла шлунка	≥3,4	44,4 (18,9-73,3)	79,5 (65,5-88,9)	73,6 (60,4-83,6)	0,56 (0,5-0,78) p=0,326
Товщина пілоричного відділу	≥5,2	80,0 (49,0-94,3)	83,7 69,4-91,7)	82,7 (70,3-90,6)	0,79 (0,62-0,97) p=0,015
Товщина ДПК	≥4,2	80 (49,0-94,3)	93,0 (81,4-97,6)	90,6 (79,8-95,6)	0,93 (0,82-1) p<0,001
Наявність рідини натще	Помірна і значна кількість	88,9 (56,5-98,0)	73,3 (59,0-84,0)	75,9 (63,1-85,4)	p<0,001
Наявність слизу	Помірна і значна кількість	100 (70,1-100)	75,6 (61,3-85,7)	79,6 (67,1-88,2)	p<0,001
Контур стінки	Нечіткий, нерівний	77,8 (45,3-93,7)	71,1 (56,6-82,3)	72,2 (59,1-82,4)	p=0,005

специфічність 83,3 % p<0,001. Достатньо високу значимість для діагностики гастродуоденопатії у дітей віком 5-11 років мають якісні ознаки – контур стінки (діагностична ефективність 96,6 %, чутливість 93,2 %, специфічність 100 %, p<0,001), наявність помірної та значної кількості слизу в порожнині шлунка після контрастування рідиною (діагностична ефективність 76,4 %, чутливість 100 %, специфічність 68,2 %, p<0,001) та наявність рідини натще в помірній, значній кількості (діагностична ефективність 69,3 %, чутливість 91,3 %, специфічність 61,5 %, p<0,001). Вище перераховані критерії є пріоритетними і для дітей старшого віку. Так, показник товщини стінки пілоричного відділу має діагностичну ефективність 82,7 %, чутливість 80,0 %, специфічність 83,7 %, p=0,015, показник товщини стінки ДПК – діагностична ефективність 90,6 %, чутливість 80,0 %, специфічність 93,0 % p<0,001, наявність помірної кількості рідини в шлунку, ДПК натще - діагностична ефективність 75,9 %, p<0,001,

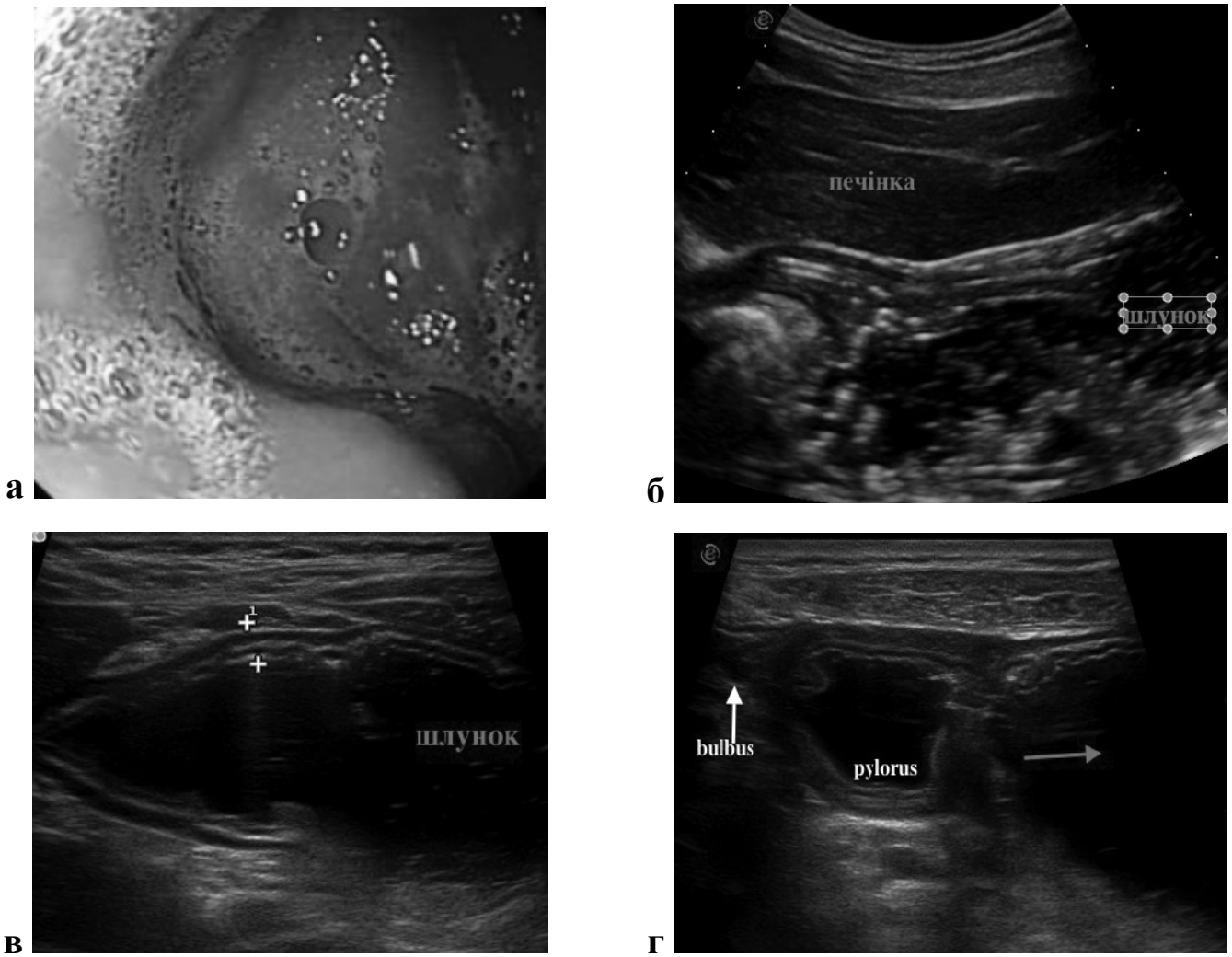

Рис. 2. *Ознаки гастропатії у пацієнта 8 років з рецидивуючим бронхітом. а – ендоскопічне дослідження: ознаки катаральної гастропатії; б – гідросонографічне дослідження: наявність значної кількості слизу в порожнині шлунка після заповнення рідиною; в - нечіткість, нерівність контурів слизової оболонки шлунка; г - ретроградний тік рідини в пілоричному відділі в момент формування антральної порожнини.*

наявність помірної та значної кількості слизу – діагностична ефективність 79,6 %, чутливість 100 %, специфічність 75,6 %, p<0,001, контур стінки – діагностична ефективність 72,2 %, чутливість 77,8 % , специфічність 71,1 %, p=0,005.

На сьогоднішній день не описані достовірні ехографічні ознаки гастропатії, гастродуоденопатії у дітей. Як відомо, симптоми виявлення значної кількості рідини натще, значної кількості слизу після заповнення шлунку рідиною є непрямими ознаками запальних змін гастродуоденальної області. В дорослій практиці описані ультразвукові ознаки запальних змін (гастрит, гастродуоденіт, дуоденіт) – потовщення стінок більше 5 мм, порушення чіткості шарів стінки [3].

Висновки

Типовими ехографічними проявами гастропатії, гастродуоденопатії у дітей з бронхіальною астмою та рецидивуючим бронхітом є: потовщення стінки пілоричного відділу (діагностична ефективність 72,4 % у дітей віком 5-11 років, 82,7 % у дітей віком 12-18 років, p<0,01), потовщення стінки ДПК (діагностична ефективність 85,1 % у дітей 5-11 років, 92,6 % у віком дітей 12-18 років, p<0,001), звитість контуру стінки шлунка (діагностична ефективність 96,6 % у дітей віком 5-11 років, 72,2 % у дітей віком 12-18 років, p<0,001), наявність помірної та значної кількості слизу у порожнині шлунка (діагностична ефектив-

ність 76,4 % у дітей 5-11 років, 79,6 % у дітей 6-18 років, p<0,001) та наявність значної кількості рідини у його порожнині натщесерце (діагностична ефективність 69,3 % у дітей віком 5-11 років, 75,9 % у дітей віком 12-18 років, p<0,001).

Дане дослідження виконано у рамках НДР "Удосконалити методи діагностики та лікування бронхіальної астми поєднаної з алергічним ринітом у дітей" (№ держреєстрації 01.13. U000145).

Література

1. Антипкін Ю. Г. Сучасні погляди на етіопатогенез, клініко-діагностичні та лікувально-профілактичні особливості перебігу запального процесу при неспецифічних захворюваннях органів дихання у дітей / Ю. Г. Антипкін, Т. Г Надточій // Перинатологія та педіатрія. – 2011. – № 1(45). – С. 18-24.

2. Давыдова О. В. Состояние верхнего отдела пищеварительного тракта при бронхиальной астме у детей: автореф. дис. на соискание степени канд. мед. наук: спец. 14.00.09 «Педиатрия» / О .В. Давыдова. – Астрахань, 2006. – 22 с.

3. Савелло В. Е. УЗИ в гастроэнтерологии: [руководство для врачей] / В. Е. Савелло– Санкт-Петербург : ЭЛБИ-СПб, 2010. – 136 с.

4. Сучасна класифікація бронхіальної астми у дітей / Ю. Г. Антипкін, В. Ф. Лапшин , Т. Р. Уманець [та ін.] // Перинатологія та педіатрія. – 2011. – № 1(45). – С. 8-10.

5. Частота и характер поражения верхних отделов желудочно-кишечного тракта у детей, страдающих бронхиальной астмой / О. В. Войтенкова, Л. П. Барковская, Н. К. Кладницкая [и др.] // Вестник новых медицинских технологий. – 2009. – Т. XVI, № 2. – С. 208.

6. Шматок М. И. Клинико-функциональная характеристика гастродуоденальной зоны у больных бронхиальной астмой / М. И. Шматок // 3-й Национальный конгресс по болезням органов дыхания. – СПб, 2003. – С. 61.

7. Wasowska-Krolikowska K. Asthma and gastroesophageal reflux in children / K. Wasowska-Krolikowska., E. Toporowska-Kowalska, A. Krogulska // Med. Sci. Monit. – 2002. – V. 8 (3). – P. 64-71.

СТРУКТУРНО-ФУНКЦІОНАЛЬНІ ОСОБЛИВОСТІ СТАНУ ШЛУНКА ТА ДВАНАДЦЯТИПАЛОЇ КИШКИ У ДІТЕЙ ІЗ ХРОНІЧНИМИ ЗАХВОРЮВАННЯМИ РЕСПІРАТОРНОЇ СИСТЕМИ ЗА ДАНИМИ ЕХОГРАФІЇ

Т.А. Грідіна, Б.А. Тарасюк, І.С. Лук'янова

На підставі обстеження 140 дітей в віці 5-17 років (57 – з бронхіальною астмою, 52 – з рецидивуючим бронхітом, 31 – контрольна група) при ультразвуковому обстеженні за спеціальними методиками та статистичній обробці результатів за допомогою ROC-аналізу із розрахунком параметрів чутливості та специфічності виявлено, що типовими проявами гастропатії, гастродуоденопатії у дітей основних груп є: потовщення стінки пілоричного відділу (діагностична ефективність 72,4 % у дітей 5-11 років, 82,7 % у дітей 12-18 років, p<0,01), потовщення стінки дванадцятипалої кишки (діагностична ефективність 81,5 % у дітей 5-11 років, 92,6 % у дітей 12-18 років, p<0,001), звивистість контуру стінки шлунка (діагностична ефективність 96,6 % у дітей 5-11 років, 72,2 % у дітей 12-18 років, p<0,001), наявність патологічної кількості слизу в порожнині шлунка (діагностична ефективність 76,4 % у дітей 5-11 років, 79,6 % у дітей 12-18 років, p<0,001) та наявність значної кількості рідини в його порожнині натщесерце (діагностична ефективність 69,3 % у дітей 5-11 років, 75,9 % у дітей 12-18 років, p<0,001).

СТРУКТУРНО-ФУНКЦИОНАЛЬНЫЕ ОСОБЕННОСТИ СОСТОЯНИЯ ЖЕЛУДКА И ДВЕНАДЦАТИПЕРСТНОЙ КИШКИ У ДЕТЕЙ С ХРОНИЧЕСКИМИ ЗАБОЛЕВАНИЯМИ РЕСПИРАТОРНОЙ СИСТЕМЫ ПО ДАННЫМ ЭХОГРАФИИ

Т.А. Гридина, Б.А. Тарасюк, И.С. Лукьянова

На основании обследования 140 детей в возрасте 5-17 лет (57 – с бронхиальной астмой, 52 – с рецидивирующим бронхитом, 31 – контрольная группа) при ультразвуковом исследовании по специальным методикам и статистической обработке результатов с помощью ROC-анализа с расчетом параметров чувствительности и специфичности выявлено, что типичными проявлениями гастропатии, гастродуоденопатии у детей основных групп есть: утолщение стенки пило-

рического отдела (диагностическая эффективность 72,4 % у детей 5-11 лет, 82,7 % у детей 12-18 лет, p<0,01), утолщение стенки двенадцатиперстной кишки (диагностическая эффективность 85,1 % у детей 5-11 лет, 92,6 % у детей 12-18 лет, p<0,001), извитость контура стенки желудка (диагностическая эффективность 96,6 % у детей 5-11 лет, 72,2 % у детей 12-18 лет, p<0,001), наличие патологического количества слизи в полости желудка (диагностическая эффективность 76,4 % у детей 5-11 лет, 79,6 % у детей 12-18 лет, p<0,001) и наличие значительного количества жидкости в его полости натощак (диагностическая эффективность 69,3 % у детей 5-11 лет, 75,9 % у детей 12-18 лет, p<0,001).

STRUCTURE-FUNCTIONAL FEATURES OF STOMACH AND DUODENUM STATE IN CHILDREN WITH RESPIRATORY SYSTEM CHRONIC DISEASES AFTER ECHOGRAPHY DATA

T.A. Gridina, B.A. Tarasyuk, I.S. Lukianova

140 children in the age of 5 till 17 years (57 of them had the diagnosis of bronchial asthma, 52 – anticipate bronchitis and 31 – control group) were evaluated with special US methods. The results were statistically processed with ROC-analysis calculating specificity and sensitivity parameters. It was detected that typical manifestations of gastropathy and gastroduodenopathy in children of the main groups were: the pyloric wall thickness (diagnostic efficacy 72,4 % in children of 5-11 years and 82,7 % in children of 12-18 years, p<0,01); the duodenal wall thickness (diagnostic efficacy 85,1 % in children of 5-11 years and 92,6 % in children of 12-18 years, p<0,001); the tortuous path of the stomach wall (diagnostic efficacy 96,6 % in children of 5-11 years and 72,2 % in children of 12-18 years, p<0,001); the presence of abnormal amounts of mucus in the stomach cavity (diagnostic efficacy 76,4 % in children of 5-11 years and 79,6 % in children of 12-18 years, p<0,001); the presence of large amounts of fluid in the cavity on an empty stomach (diagnostic efficacy 69,3 % in children of 5-11 years and 75,9 % in children of 12-18 years, p<0,001).

Патенти

СПОСІБ ДІАГНОСТИКИ ВРОДЖЕНИХ ВАД РОЗВИТКУ ЦЕНТРАЛЬНОЇ НЕРВОВОЇ СИСТЕМИ ПЛОДА У ВАГІТНИХ

№ 92006, Авраменко Т.В.; Шевченко О.А.

Спосіб діагностики вроджених вад розвитку центральної нервової системи плода у вагітних, що включає пренатальну діагностику, який відрізняється тим, що досліджують наступні показники з оцінкою анатомічних структур центральної нервової системи: оцінка форми голівки плода, кісток склепіння черепу, порожнини прозорої перетинки, зорових бугрів та ніжок мозку, латеральних і III шлуночків, мозолистого тіла, мозочка та великої цистерни, хребта і можливих дефектів нервової трубки, причому у разі підозри на наявність вродженої патології центральної нервової системи у плода з неможливістю чіткої візуалізації анатомічних структур, у разі змін анатомічних структур мозку плода, враховуючи фактори ризику щодо розвитку аномалій плода (вік, екстрагенітальна патологія, обтяжений родинний і акушерсько-гінекологічний анамнез, інфікування), проводять уточнююче пренатальне МРТ плода зі співставленням отриманих показників для оцінки анатомічних структур центральної нервової системи з наступною клініко-прогностичною оцінкою і вирішенням питання щодо збереження або переривання вагітності.

СПОСОБ КОМПЬЮТЕРНОЙ ТОМОГРАФИЧЕСКОЙ ДИАГНОСТИКИ РАКА МОЛОЧНОЙ ЖЕЛЕЗЫ

№ 2266051, Терновой С.К., Абдураимов А.Б.

Изобретение относится к медицине, в частности к лучевой диагностике, и может быть использовано для ранней диагностики рака молочной железы. Способ компьютерной томографической диагностики рака молочной железы заключается в том, что проводят мультиспиральную компьютерную томографию молочной железы, не меняя положения пациентки, при ширине среза 1 мм и шаге томографа 1 мм до и после болюсного внутривенного введения контрастирующего препарата и на основании полученных данных проводят построение мультипланарных и 3D реконструкций. О злокачественности образования судят по степени накопления контрастного вещества в артериальной, венозной и отсроченной фазе и при увеличении плотности выявленного узлового образования в венозную фазу контрастирования в 2-2,5 раза и/или при обнаружении сгруппированных микрокальцинатов диагностируют рак молочной железы. Использование изобретения позволяет повысить точность диагностирования и более раннего выявления рака молочной железы за счет сочетания мультиспиральной компьютерной томографии и болюсного внутривенного контрастирования.