УДК: 615.243.3:616.718.4-089:616-006.04-089.87

Злоякісні пухлини стегнової кістки: діагностика, лікування, моніторинг хворих (методичні рекомендації)

М.К. Терновий,
В.В. Вовк, Є.В.Туз

Інститут експериментальної патології, онкології та радіобіології ім. Р.Є. Кавецького НАН України

Захворюваність населення первинними злоякісними пухлинами кісток складає 1,0-1,5 % в загальній структурі онкологічної захворюваності. Злоякісні пухлини кісток спостерігаються в будь-якому віці, але найчастіше у віковому інтервалі від 15 до 40 років. У більш старшому віці вони зустрічаються значно рідше метастатичних пухлин, які реєструються в 6-20 разів частіше первинних. Локалізуються в будь-якому відділі скелета людини, але частіше в довгих трубчастих кістках і кістках тазу.

Згідно Національного канцер-реєстру України з числа вперше захворілих не прожили 1 року: у 2009р. – 35,3 %, у 2013 р. – 33,9 %, у 2014 р. – 33,3 % хворих. Серед вперше захворілих у 2009 р. злоякісне новоутворення I–II ступеня розповсюдженості встановлено у 10,9 % спостережень, III – у 0,0 %, IV – у 8,0 % спостережень, не визначено – у 45,0 % спостережень; у 2010 р. – у 16,5 %; 0,0 %; 4,9 %; 41,8 %; у 2013 р. – у 23,0 %; 3,4 %; 4,7 %; 38,8 %; а у 2014 р. – 26,7 %; 5,1 %; 5,8 %; 32,9 % спостережень відповідно. Статистичні дані свідчать про незадовільний рівень діагностики та лікування хворих. Подолання ситуації є, безумовно, актуальною проблемою.

У компетентному розпізнаванні злоякісних і метастатичних пухлин стегнових кісток (СК) провідне місце займають технології медичної візуалізації МРТ, КТ та остання нова технологія МДКТ.

Основна малоінвазивна хірургічна концепція онкоортопедії базується на даних медичної інтроскопії, артроскопії, ендопротезуванні, кістково–замісної пластиці. Збереження кістки, яка уражена пухлинним процесом – актуальна задача онкоортопедії. Оперативне лікування первинних злоякісних і метастатичних пухлин СК передбачає ендопротезування, а при ураженні діафізарного відділу СК – сегментарну резекцію із застосуванням кісткового цементу або кісткову пластику.

Позитивною якістю ендопротезування є одночасність резекції ураженою пухлиною кістки і раннє відновлення опорноздатності і функції оперованої кінцівки.

Проте перевага раннього відновлення опороздатності і функції кінцівки затьмарюється майбутньою ревізією онкологічних ендопротезів через їх асептичної нестабільності в термін від 1 до 6 років залежно від локалізації заміщеного дефекту.

Застосування у лікуванні хворих діагностико–лікувального алгоритму розроблених способів дає високі позитивні функціональні та рентгенологічні результати.

Розроблені спосіб визначення меж злоякісних пухлин стегнової кістки [4], спосіб профілактики рецидивування та метастазування після ендопротезування при злоякісних первинних та метастатичних пухлинах стегнової кістки [3], спосіб профілактики рецидивування та метастазування злоякісних пухлин стегнової кістки після кістково-замісної хірургії [2], спосіб діагностики рецидивування та метастазування злоякісних пухлин стегнової кістки після ендопротезування [5].

Отримані результати опубліковані у вітчизняних та міжнародних журналах з високим Impact фактором. Методичні рекомендації підготовлені вперше та призначені для онкологів та радіологів.

Новизна запропонованої медичної технології полягає в тому, що вперше у вітчизняній онкоортопедії: визначені показники перфузії для 6 нозологічних форм злоякісних пухлин та інтактних м’язової, компактної та губчатої тканин, на основі яких можливе більш точне визначення меж пухлин; встановлені критерії визначення рецидивування та метастазування

злоякісних пухлин стегнової кістки після ендопротезування чи кістково-замісної пластики за показниками перфузії (швидкість об'ємного кровотоку (ШОК), швидкість об'ємного капілярного кровотоку (ШОКК), об'єм крові (ОК), час транзиту (ЧТ); удосконалена технологія ендопротезування стегнової кістки шляхом застосування бісфосфоната мебіфона для симультанної остеоінтеграції, профілактики метастазування. Запропонована технологія забезпечує підвищення клініко-рентгенологічних, функціональних результатів, збільшення тривалості безрецидивного періоду та якості життя хворих

Використання бісфосфонатів для профілактики розвитку метастазів у кістки, остеопорозу на тлі протипухлинного лікування досліджується і ще не введено в стандарти лікування.

Певні надії пов'язують з унікальним вітчизняним біфосфонатом Мебіфоном, який володіє стійким протипухлинним ефектом, здатністю гальмувати занедбаний пухлинний ріст, але на відміну від існуючих цитостатиків не пригнічує систему кровотворення. Вигідним доповненням його фармакодинаміки є наявність вираженої анальгезувальної, певної жарознижувальної дії.

Таблиця 1.
Розподіл хворих з пухлинами стегнової кістки за нозологічними формами.

Нозологічна форма	Кількість хворих	
	абс	%
Доброякісні пухлини	31	33,7
Гігантоклітинна пухлина	15	16,3
Остеома	9	9,8
Остеоїд-остеома	4	4,3
Остеобластома	3	3,3
Злоякісні пухлини	61	66,3
Остеогенна саркома	5	5,4
Юкстакортикальна остеосаркома	4	4,3
Хондросаркома	4	4,3
Синовіальна саркома	4	4,3
Фібросаркома	3	3,3
Саркома Юїнга	3	3,3
Злоякісна гігантоклітинна пухлина	2	2,2
Ретикулосаркома	2	2,2
Злоякісна фіброгістіоцитома	1	1,1
Метастатичні пухлини	33	35,9
Всього	92	100,0

Вперше розроблений діагностико–лікувальний алгоритм «клінічний огляд + рентгенографія + МДКТ/МРТ + МДКТ-перфузіографія + Мебіфон + операція + ендопротезування/кістково-замісна хірургія (тутопласт) + Мебіфон»", що сприяє ефективній симультанній остеоінтеграції, профілактиці рецидивування та метастазування.

Дизайн дослідження

Клінічна характеристика хворих. Діагностику та лікування виконано у 92 (100 %) хворих з доброякісними та злоякісними пухлинами (табл. 1).

Дизайн досліджень визначався наступними критеріями:

Критерії включення пацієнтів у дослідження: пацієнти з клінічними ознаками злоякісних пухлин кульшового та колінного суглобів; здатність і бажання підписати інформовану згоду пацієнтів на проведення МДКТ дослідження; відсутність протипоказань до проведення МДКТ; вага пацієнта не більше 130 кг.

Критерії виключення пацієнтів з дослідження: інше злоякісне захворювання в анамнезі протягом останніх 5 років; супутні соматичні захворювання, наявність яких здатна істотно вплинути на результати дослідження; вагітні жінки або жінки, що годують груддю; індивідуальна непереносимість рентгеноконтрастних засобів; значне погіршення загального стану у період дослідження; відмова пацієнта від участі у дослідженні; недотримання режиму МДКТ дослідження; гострий вірусний гепатит В або С у тяжкій формі.

Критерії вибування пацієнтів з дослідження: смерть хворого; втрата з-під спостереження; включення у інше дослідження; відмова пацієнта від подальших досліджень.

Методи дослідження стегнової кістки та кісткового метаболізму. На передопераційному етапі хворим проводилися клінічні обстеження, рентгенографія, визначення лабораторних показників кісткового метаболізму (визначення іонізованого кальцію, лактатдегідрогенази, лужної фосфатази та ендостатину, маркери активності пухлинного процесу), МРТ та МДКТ.

Методика проведення мультидетекторної комп'ютерної томографії. Дослідження виконані на мультидетекторному комп'ютерному томографі LightSpeed® VCT, General Electric, США.

Методика визначення тканинного кровотоку ґрунтується на оцінці змін концентрацій застосованого маркера (барвник, радіофармпрепарат, контрастний засіб), який введено до судинного русла, із застосуванням різних математичних моделей. Таким чином, незалежно від технології обстеження, обчислюються однакові параметри.

Перфузія крові (3 процеси в обсязі інтересу): нагнітання на артеріальному вході, проходження по судинній сітці об'єму, витікання на венозному виході. Основні показники перфузії: ШОК в мл/100г/хв, ШОКК в мл/100г/хв, ОК в мл/100г, ЧТ в секундах визначаються за кривою «накопичення-вимивання», яку можна зареєструвати по будь-якому транзитному індикаторному імпульсу. При МДКТ-перфузіографії це виконується після старту болюсного рентгеноконтрастування (50 мл рентгеноконтрастної сполуки (РКС) вводиться автоматично в проміжну вену зі швидкістю 4 мл/с) шляхом реєстрації 300-400 оцифрованих піксельних томограм обсягу інтересу протягом однієї хвилини.

У процесі постобробки використовується пакет програм Perfusion II з отриманням зображень по ШОК, ШОКК, ОК, ЧТ, графіка залежності рентгенівської щільності артеріальної крові, венозної крові, пухлинної тканини від часу при введенні РКС, в якості якої використовували Ультравіст (молекулярна маса – 791,12).

Спосіб визначення меж злоякісних пухлин стегнової кістки. Межі пухлини на діагностичних зображеннях вважаються відображенням її біологічного потенціалу, агресивності місцевого зростання і, певною мірою, ступеня її злоякісності.

Визначення меж новоутворень проводиться суб'єктивно за даними візуальної інтраопераційної діагностики, але таке суб'єктивне визначення меж поширення пухлинного процесу є причиною продовженого росту новоутворення, рецидивування та/або метастазування вже після його видалення. Макроскопічні і мікроскопічні межі пухлин практично майже ніколи не збігаються. Наявність інформативного методу прижиттєвого визначення меж пухлини дозволило б значно знизити кількість рецидивів.

Розповсюдженню злоякісної пухлини передує посилений ріст судинної сітки, ангіогенез. Тому, практично всі злоякісні пухлини мають добру васкуляризаційну периферію і погану, до повної її відсутності, васкуляризацію у центрі. В зв'язку з цим саме зображення злоякісного новоутворення за показниками перфузії дозволяє ідентифікувати її межі. Особливо це проявляється в злоякісних новоутвореннях кісткової тканини, в якій губчаста і компактна тканини мають досить низьку васкуляризацію і, відповідно, низькі показники перфузії. На межі пухлини утворюється судинна мережа, яка сильно відрізняється від сусідніх здорових тканин.

Судинне русло пухлини, з морфологічної точки зору, є вкрай атиповим і становить значну частину пухлинної строми. Системи артеріол, капілярів і венул, що властиві більшості здорових органів, там немає. Макроскопічно виявляються 2 загальних типа периферичної та центральної судинної перфузії. У центрі пухлин з периферичної судинної мережею є великі ділянки некрозу, в пухлинах з центральним типом судинного русла – навпаки.

У хворих з первинними злоякісними пухлинами СК за допомогою МДКТ визначені показники перфузії (табл. 2).

Отримані показники доцільно пояснюються відомими основними структурними і функціональними аномаліями мікросудинної кровоносної мережі пухлин (значення має якість функції судинної мережі в аспекті забезпечення пухлини есенціальним матеріалом і дренажу пухлинної тканини): втрата ієрархії судин, збільшення відстані між судинами, існування аваскулярних ділянок, аномалії форми, великий діаметр мікросудин, розтягнуті і звивисті судини, мішковидні мікросудини, сліпі кінці, уривчастість або відсутність базальної мембрани, відсутність іннервації, відсутність регуляції кровотоку, існування не пов'язаних з судинним руслом судиноподібних порожнин, збільшена судинна проникність, витік плазми, збільшена геометрична резистентність до кровотоку, нестабільний напрямок кровотоку, стаз кровотоку (близько 15 % всіх мікросудин), потік тільки плазми (близько 8 % всіх мікросудин), переривчастий кровотік, регургітація (близько 15 % всіх мікросудин).

Спосіб визначення меж виконується наступним чином. Хворому проводиться МДКТ з рентгеноконтрастуванням. Визначаються томограми зважені за ШОК, ШОКК, ОК, ЧТ. Межу пухлини ідентифікують на зважених за ШОК томограмах за значеннями показника не менше 15 мл/хв/100 г, на зважених за ШОКК томограмах за значеннями показника не менше 22 мл/хв/100 г, на зважених за ОК томограмах

Таблиця 2.
Показники перфузії інтактних тканин та пухлин СК.

Нозологічна форма	ШОК, мл/хв/100 г	ОК, мл/100 г	ЧТ, с	ШОКК, мл/хв/100 г
Нормальна м'язова тканина	6,2±1,9	9,8±0,9	116,5±10,3	18,4±2,1
Нормальна компактна кісткова тканина	2,1±0,6	18,9±1,3	91,4±7,1	3,9±0,8
Нормальна губчата кісткова тканина	19,4±1,4	31,4±1,7	63,5±5,9	28,9±1,1
Гігантоклітинна пухлина	73,5±9,3	85,8±7,6	108,4±8,2	86,9±6,7
Остеосаркома	51,1±4,9	65,5±5,6	120,6±11,8	45,9±4,6
Хондросаркома	22,7±3,4	32,6±2,9	142,3±12,8	24,2±3,3
Саркома Юїнга	18,3±3,0	43,2±2,3	81,4±6,8	33,1±2,4
Фібросаркома	14,6±1,7	36,0±2,1	79,3±6,2	25,3±1,9
Метастаз раку грудної залози	65,5±3,2	30,1±2,8	95,4±7,9	55,1±10,2
Метастаз раку передміхурової залози	60,8±3,6	24,5±2,6	108,6±8,3	49,4±8,9
Метастаз раку нирки	47,4±2,5	29,6±2,4	116,7±9,1	38,3±11,5
Метастаз раку легень	36,2±2,1	27,3±1,9	86,3±6,5	34,2±9,8

за значеннями показника не менше 25 мл/100 г, на зважених за ЧТ томограмах за значеннями показника не менше 45 секунд. Проводять накладання томограм та визначають межу злоякісної пухлини за максимальним інтегральним периметром.

Технологія лікування хворих із злоякісними і метастатичними пухлинами стегнової кістки. Для ад'ювантної терапії застосовано динатрієву сіль метиленбісфосфонової кислоти (ДСМК, $CH_4Na_2O_6P_2H_2O$), зокрема, вітчизняний препарат Мебіфон. Препарат ДСМК має стійкий протипухлинний ефект, здатність гальмувати занедбаний пухлинний ріст. У препараті ефективно поєднана протипухлинна дія та пригнічення деструкції кісток. На відміну від існуючих цитостатиків, він не пригнічує систему кровотворення; вигідним доповненням його фармакодинаміки є наявність вираженої анальгезувальної, певної жарознижувальної дії. Доведена здатність ДСМК впливати на ранні етапи імуногенезу й імунну відповідь (мітостатична дія, зниження показника міграції стовбурових клітин кісткового мозку, зниження інтенсивності міграції Т- і В-лімфоцитів та їхньої кооперативної взаємодії). Для ДСМК характерний позитивний вплив на імунорегуляторні клітини крові і селезінки, функціональну активність ряду клітинних субпопуляцій імунокомпетентних клітин. Препарат ДСМК володіє здатністю зв'язуватися з іонами Ca^{2+}, не змінює адгезивних властивостей стовбурових стромальних клітин кісткового мозку, підвищує ефективність їх клонування, коригує онкогенні впливи на кісткову тканину. Завдяки властивостям препарату ДСМК забезпечується протирецидивна, антиметастатична дії та посилення остеоінтеграції імплантату.

Хірургічне лікування проведено у 92 (100 %) хворих з доброякісними, злоякісними та метастатичними пухлинами СК. Для ендопротезування застосовували ендопротези кульшового суглобу ZMR, Vagner, Kent Hip та колінного суглобу LCCK, Hinge.

Планування ендопротезування проходило наступним чином. Після оцінки показників рентгенограм персонально підбирали ендопротез оптимального розміру для кожного хворого та спосіб його фіксації. Підбір розміру ендопротеза здійснювали за допомогою шаблонів. Оперативні втручання на кульшовому та колінному суглобах виконувалися стандартними доступами, відповідно визначеному за показникам перфузії розповсюдженню пухлини.

Після кістково-замісної хірургії для заміщення дефекту застосовують біоімплантат тутопласт (дегідрована людська тканина стерилізована ν-променями, Свідоцтво про Державну реєстрацію №5330/2006 від 04.08.2006 року № 392, внесено до Державного реєстру медичної техніки та виробів медичного призначення України і дозволено для застосування в медичній практиці). Стерильні, імунологічно інертні біоімплантати тутопласт, позбавлені бактерій, вірусів і пріонів. Серед кісткових біоімплантатів – фрагменти діафізів трубчастих кісток (малогомілкової, великогомілкової, плечової, стегнової, ліктьової, променевої), а також широкий спектр препаратів з губчатої кісткової

тканини – блоки, циліндри, кортикально-губчаті та губчаті чіпси і гранули.

Тутопласт–процес – перший у світі процес консервації та переробки тканин, заснований на використанні дегідратуючих розчинів і низьких доз гама-опромінення в 17,8 кГр. Тутопласт–процес зберігає біомеханічні властивості тканини, її можливість перебудовуватись, і одночасно з цим, має гарантований рівень стерильності SAL 10-6.

Світовий досвід охоплює більше 30 років застосування тутопласту в усіх областях хірургії (включаючи травматологію та ортопедію, нейрохірургію, офтальмологію, стоматологію, гінекологію, урологію, оториноларингологію, педіатрію) для відновлення, заміщення та стимуляції регенерації власної тканини реципієнта в місці імплантації. Виробництво відповідає вимогам ФДА (Food Drug Administration of the USA), Американської Асоціації Тканинних банків (AATB), GMP, PIC (Рекомендаціям конвенції по фармацевтичних інспекціях), Німецької і Європейської Фармакопеї (DAB і EP). Стерилізація проводиться за європейськими стандартами EN 552, американськими стандартами NIST, британськими стандартами NPL.

Тутопласт-біоімплантати з губчатої тканини являють собою органічний кістковий матрикс, що містить неушкоджений кістковий колаген і гідроксиапатит, мають велику систему природно з'єднаних між собою пор, що забезпечує утворення та проростання нової кістки в місці імплантації. Після імплантації тутопласт-біоімплантати сприяють направленому росту тканини і заміщаються власною сполучною, або кістковою тканиною пацієнта. Тутопласт-біоімплантати позбавлені преколагенових протеїнів, всіх клітинних елементів, ліпідів і ліпопротеїдів. Препарати, які виготовлені з губчатої кістки, високоміцні, здатні витримувати таке ж навантаження, як і нативна кісткова тканина людини.

Спосіб профілактики рецидивування та метастазування після ендопротезування при злоякісних первинних та метастатичних пухлинах кісток нижніх кінцівок. Для профілактики рецидивування та метастазування застосовано ДСМК, який завдяки своїм властивостям забезпечує протирецидивну, антиметастатичну дію та посилення остеоінтеграції ендопротеза.

Згідно способу профілактики рецидування та метастазування після ендопротезування при злоякісних первинних та метастатичних пухлинах кісток застосовують ДСМК, зокрема, за 2 доби до операції однократно та з 3-ї доби після операції на протязі 3 днів вводять препарат в загальноприйнятій дозі: внутрішньовенно крапельно в дозі 300 мг в 200 мл ізотонічного (0,9 %) розчину натрію хлориду один раз на добу протягом 30-40 хв. Курс лікування – 5 днів, курсова доза – 1,5 г.

Спосіб профілактики рецидивування та метастазування злоякісних пухлин кісток нижніх кінцівок після кістково-замісної хірургії. Для забезпечення протирецидивної, антиметастатичної дії та сприяння зміцненню кісткової тканини навколо дефекту та посиленню остеоінтеграції імпланту з 7-ї доби після операції призначають ДСМК на протязі 5 днів в загальноприйнятій дозі та проводять 3-5 курсів через кожні 3 тижня.

Виходячи з вказаних властивостей ДСМК, забезпечуються протирецидивна, антиметастатична дії та посилення остеоінтеграції імплантату.

На 7-му добу після кістково–замісної хірургії ДСМК вводять внутрішньовенно крапельно в дозі 300 мг в 200 мл ізотонічного (0,9 %) розчину натрію хлориду один раз на добу протягом 30-40 хв. Курс лікування – 5 днів, курсова доза – 1,5 г. Кількість курсів від 1 до 6 залежно від перебігу захворювання, схеми та ефективності лікування. Інтервал між курсами не менше 3 тижнів.

У всіх пацієнтів, яким внутрішньовенно вводили ДСМК, спостерігався так званий «грипоподібний ефект» різного ступеня виразності. У 9 (9,7 %) пацієнтів спостерігали деяке посилення больового синдрому протягом 1-3 днів після ін'єкції, у 3 (3,5 %) відзначили посилення больового синдрому як виражене. У 11 (12 %) пацієнтів спостерігали підвищення температури, в основному субфебрильної, але у 2 (2,2 %) – до фебрильної. У 4 (4,4 %) пацієнтів відзначали «ломоту» в кістках і суглобах. Але про ці передбачувані побічні дії препарату хворі були попереджені перед підписанням інформованої згоди на лікування.

Моніторинг хворих після ендопротезування та кістково-замісної хірургії. Об'єктивний контроль за функціональним станом хворих, прогнозування ефективності і адекватності активації хворих, лікарської терапії виконували на основі дослідження рентгенологічних та КТ зображень.

Таблиця 3.
Вплив ДСМК на рентгенівську щільність (од.Х) кісткової тканини після ендопротезування.

Зони Груена	Компактна тканина					
	Інтактна кінцівка			Уражена кінцівка		
	до операції	після ендопротезування		до операції	після ендопротезування	
		1,5 міс	15 міс		1,5 міс	15 міс
1	1350±77	1397±81	1482±71	908±68	1010±73	1280±74
2	1394 ±84	1444±86	1498±64	894±61	1073±78	1300±75
3	1445±81	1498±92	1584±71	915±65	1141±81	1397±81
4	1494±65	1522±77	1683±59	1217±88	1319±92	1588±95
5	1418±74	1455±89	1497±80	948±70	1096±87	1415±79
6	1379±79	1446±90	1502±59	869±69	1004±83	1388±71
7	1531±59	1518±68	1668±63	1107±71	1053±67	1318±84

За допомогою КТ вивчали вплив препарату ДСМК на рентгенівську щільність компактної і губчатої тканини після ендопротезування та кістково-замісної пластики тутопластом у терміни 1,5 місяця та 15 місяців після лікування.

Через 1,5-3,0 міс. після операції виконували рентгенологічні і КТ дослідження для оцінки структурно-функціонального стану кісткової тканини.

У віддалений період на 12-15 міс. після ендопротезування та кістково-замісної пластики хворих госпіталізовували для контрольного обстеження, під час якого проводили рентгенологічні і КТ дослідження, лікарську терапію (в разі потреби) і оцінку результатів лікування за Харісом.

У терміни 1,5-3 міс. та 12-15 міс. після лікування проводили контрольне клінічне та радіологічне обстеження пацієнтів.

Кількісну оцінку рентгенівської щільності кісткової тканини після ендопротезування проводили в зонах Груен (рисунок). Ці зони визначали у фронтальній площині в положенні хворого на спині і розташовувалися навколо ніжки ендопротеза.

За допомогою КТ контролювали вплив ДСМК на рентгенівську щільність компактної і губчатої тканини після ендопротезування у терміни 1,5 місяця та 15 місяців після лікування (табл. 3).

У групі хворих зі строком спостереження 15 міс. відзначали потовщення кортикально-

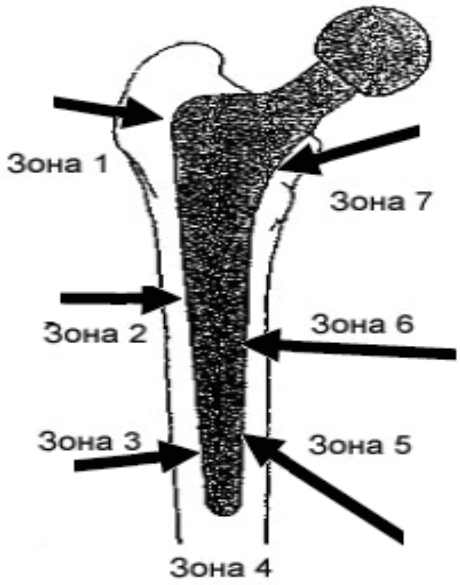

Розташування зон Gruen (R1 – R7) навколо ніжки ендопротеза. R1 – проксимально і латерально по відношенню до ніжки ендопротеза і відповідає області великого вертлюга; R2 – включає в себе ту частину СК, яка контактує з центральною частиною ніжки ендопротеза і розташована дистально від R1;

R3 – відповідає частині діафіза СК, прилеглій до області дистального зовнішнього відділу ніжки ендопротеза і розташовується нижче зони R2; R4 – займає діафіз СК, розташований безпосередньо нижче дистального кінця ніжки ендопротеза; R5 – знаходиться навпроти зони R3 і відповідає частині діафіза СК, прилеглої до медіальної поверхні дистального відділу ніжки ендопротеза; R6 – знаходиться навпроти зони R2; включає в себе ділянку стегна, прилеглої до медіальної поверхні ніжки ендопротеза в області її центральній частині; R7 – знаходиться над зоною R6 і займає область малого вертлюга. Зони R5, R6, R7, R1 відносяться до проксимальних зон.

Таблиця 4.
Вплив ДСМК на рентгенівську щільність (од. Х) кісткової тканини після кістково–замісної пластики Тутопластом.

Показники	Інтактна кінцівка		Уражена кінцівка			
	кісткова тканина		кісткова тканина		тутопласт	
	компактна	губчата	компактна	губчата	компактна	губчата
До пластики						
Мінімальна	535	109	499	95	-	-
Максимальна	1547	365	1406	309	-	-
M±m	1138±67	173±19	1127±69	165±18	-	-
1,5 місяця після пластики						
Мінімальна	583	139	601	155	239	201
Максимальна	1501	395	1485	421	417	279
M±m	1237±90	195±22	1216±81	173±19	308±51	213±29
15 місяців після пластики						
Мінімальна	612	164	721	179	502	147
Максимальна	1643	407	1683	441	887	305
M±m	1299±94	231±21	1331±89	197±21	711±36	229±23

го шару до (1,5-2,8) мм, збільшення кількості звапнінь, розташованих хаотично і ексцентрично по площині перетину регенерату. Звапніння всередині регенерату були представлені більшими розмірами (1,4-3,6) мм глибками різної щільності, порівняної із щільністю кортикального шару.

У строки 12–15 місяців після операції кортикальний шар практично відновлює свої фізіологічні розміри. Це відновлення відбувається за рахунок нагромадження звапнілих глибок по внутрішньому контуру компактного шару.

Вплив препарату контролювали за допомогою КТ на рентгенівську щільність компактної та губчатої тканини після пластики тутопластом у терміни 1,5–3 місяця, та 12–15 місяців після лікування (табл. 4).

Аналіз результатів дослідження виявив наступне. Вже через 1,5 місяця після пластики та застосування ДСМК визначилася тенденція до збільшення рентгенівської щільності компактної кісткової тканини інтактної та оперованої кінцівки. Через 15 місяців після лікування це збільшення було статистично достовірне ($p<0,05$). Визначення рентгенівської щільності у відповідних компактної та губчатої тканин у місці імпланта засвідчило формування компактної та губчатої тканин із притаманними їм значеннями щільності.

Спосіб діагностики рецидивування та метастазування злоякісних пухлин стегнової кістки після ендопротезування. У рамках МДКТ перфузіографії первинні злоякісні, метастатичні або рецидивні пухлини тканин СК візуалізуються як зони з аномально підвищеними/зменшеними показниками перфузії (ШОК, ШОКК, ОК, ЧТ) порівняно з навколишніми інтактними тканинами (табл. 1). Вогнища посиленого ангіогенезу в перипротезному об’ємі є симптомом рецидивування чи метастазування.

На основі ретроспективного аналізу результатів запропоновано спосіб діагностики рецидивування та метастазування злоякісних пухлин СК після ендопротезування шляхом проведення МДКТ з рентгеноконтрастуванням, визначенням ШОК, ШОКК, ОК, ЧТ, згідно якого рецидивний чи метастатичний визначається на зважених за ШОК томограмах за значеннями показника не менше 13 мл/хв/100г, на зважених за ШОКК томограмах за значеннями показника не менше 23 мл/мхв/100г, на зважених за ОК томограмах за значеннями показника – не менше 22 мл/100 г, на зважених за ЧТ томограмах за значеннями показника – не менше 38 секунд.

Показання до обстеження: моніторинг хворих у період 1-ї стійкої ремісії кожні 6 місяців.

Можливі побічні ефекти (обумовлені виключно використанням РКС) в наших 92 (100 %) хворих не спостерігались.

Висновки

Виконання МДКТ з рентгеноконтрастуванням межі пухлини СК слід визначати на зважених за ШОК томограмах за значеннями показника не менше 15 мл/хв/100 г, на зважених за ШОКК томограмах за значеннями показника не менше 22 мл/хв/100 г, на зважених за ОК томограмах за значеннями показника не менше 25 мл/100 г, на зважених за ЧТ томограмах за значеннями показника не менше 45 секунд, з суперпозицією томограм та ідентифікацією максимального інтегрального периметру у 100 % спостережень визначає межі злоякісної пухлини.

Застосування біоімплантату тутопласт для заміщення дефекту після резекції пухлини дає змогу у більш короткі терміни досягти відновлення опороздатності та скоротити термін реабілітації.

Застосування препарату ДСМК з 7-ї доби після операції, на протязі 5 днів в загальноприйнятій дозі та проведення 3-5 курсів через кожні 3 тижні зменшує ризики рецидивування, метастазування та підвищує остеоінтеграцію біоімпланта.

Для профілактики рецидивування та метастазування після ендопротезування при злоякісних первинних та метастатичних пухлинах кісток слід за 2 доби до ендопротезування слід одноразово ввести ДСМК та після едопротезування з 3-ої доби на протязі 4 днів вводити препарат в загальноприйнятій дозі.

Проведення після ендопротезування чи кістково-замісної пластики у період ремісії МДКТ з рентгеноконтрастуванням, визначення показників ШОК, ШОКК, ОК, ЧТ, встановлює рецидивний чи метастатичний осередок на зважених за ШОК томограмах за значеннями показника не менше 13 мл/хв./100г, на зважених за ШОКК томограмах за значеннями показника не менше 23 мл/хв./100г, на зважених за ОК томограмах за значеннями показника не менше 22 мл/100 г, на зважених за ЧТ томограмах за значеннями показника не менше 38 секунд.

Застосування у лікуванні хворих діагностико–лікувального алгоритму «клінічний огляд + рентгенографія + МДКТ/МРТ + МДКТ-перфузіографія + препарат ДСМК + операція + ендопротезування + мебіфон» через 12 місяців дає наступні позитивні функціональні результати: відмінні – 57,35 %, добрі – 29,41 %, задовільні 13,24 %; у хворих з пухлинами колінного суглобу: відмінні – 58,33 %, добрі – 33,33 %, задовільні 12,50 %; наступні рентгенологічні результати: у хворих з пухлинами кульшового суглобу: відмінні – 64,71 %, добрі – 32,35 %, задовільні – 2,94 %; у хворих з пухлинами колінного суглобу: відмінні – 66,67 %, добрі – 29,17 %, задовільні – 4,17 %.

Методичні рекомендації підготовлені на основі виконання науково-дослідної роботи “Оптимізація діагностики та паліативного лікування хворих зі злоякісними ураженнями кісток” (2014-2016 рр.; № держреєстрації 0113U008331).

Література

1. Колотилов Н. Н. Перфузия: скорость объемного кровотока / Н. Н. Колотилов // Лучевая диагностика, лучевая терапия. – 2011. – №3. – С. 53-57.

2. Пат. 89654UA. Спосіб профілактики рецидивування та метастазування злоякісних пухлин кісток нижніх кінцівок після кістково-замісної хірургії / Терновий М. К., Колотілов М. М., Вовк В. В., Туз Є. В. // Бюл. промислової власності. – 2014. – № 8.

3. Пат. 90133UA. Спосіб профілактики рецидивування та метастазування після ендопротезування при злоякісних первинних та метастатичних пухлинах кісток нижніх кінцівок / Терновий М. К., Колотілов М. М., Вовк В. В., Туз Є. В. // Бюл. промислової власності. – 2014. – № 9.

4. Пат. 93618UA. Спосіб визначення меж злоякісних пухлин стегнової кістки / Терновий М. К., Колотілов М. М., Вовк В. В., Туз Є. В. // Бюл. промислової власності. – 2014. – № 19.

5. Пат. 103804UA. Спосіб діагностики рецидивування та метастазування злоякісних пухлин стегнової кістки після ендопротезування / Терновий М. К., Колотілов М. М., Вовк В. В., Туз Є. В. // Бюл. промислової власності. – 2015. − № 24.

6. Терновой Н. К. Эндопротезирование и костно-замещающаяя хирургия при доброкачественных и злокачественных опухолях нижних конечностей: использование мебифона / Н. К. Терновой, Н. Н. Колотилов, В. В. Вовк, Е. В. Туз //Лучевая диагностика, лучевая терапия. – 2014. – № 1-2, С. 59-66.

7. Терновой Н. К. Радиологическая диагностика злокачественных опухолей бедренной кости / Н. К. Терновой, Е. В. Туз, Н. Н. Колотилов // Лучевая диагностика, лучевая терапия. – 2015. – № 1-2. – С. 35-42.

8. Ternovoj N. Multidetektorní počitočevá perfuziografie v diagnostice zhoubných nádorů stehenní kosti / N. Ternovoj, E. Tuz // Modern science - Moderni veda. – 2015. – №4. – P. 130-134.

ЗЛОЯКІСНІ ПУХЛИНИ СТЕГНОВОЇ КІСТКИ: ДІАГНОСТИКА, ЛІКУВАННЯ, МОНІТОРИНГ ХВОРИХ

М.К. Терновий, В.В. Вовк, Є.В.Туз

Методичні рекомендації. Розроблені: спосіб визначення меж злоякісних пухлин стегнової кістки, спосіб профілактики рецидивування та метастазування після ендопротезування при злоякісних первинних та метастатичних пухлинах стегнової кістки; спосіб профілактики рецидивування та метастазування злоякісних пухлин стегнової кістки після кістково-замісної хірургії; спосіб діагностики рецидивування та метастазування злоякісних пухлин стегнової кістки після ендопротезування.

Вперше розроблений діагностико–лікувальний алгоритм «клінічний огляд + рентгенографія + МДКТ/МРТ + МДКТ-перфузіографія + Мебіфон + операція + ендопротезування/кістково-замісна хірургія (тутопласт) + Мебіфон», що сприяє ефективній симультанній остеоінтеграції, профілактиці рецидивування та метастазування.

ЗЛОКАЧЕСТВЕННЫЕ ОПУХОЛИ БЕДРЕННОЙ КОСТИ: ДИАГНОСТИКА, ЛЕЧЕНИЕ, МОНИТОРИНГ БОЛЬНЫХ

Н.К. Терновый, В.В. Вовк, Е.В. Туз

Методические рекомендации. Разработаны: способ определения границ злокачественных опухолей бедренной кости, способ профилактики рецидивирования и метастазирования после эндопротезирования при злокачественных первичных и метастатических опухолях бедренной кости, способ профилактики рецидивирования и метастазирования злокачественных опухолей бедренной кости после костнозаместительной хирургии, способ диагностики рецидивирования и метастазирования злокачественных опухолей бедренной кости после эндопротезирования.

Впервые разработан диагностико-лечебный алгоритм «клинический осмотр + рентгенография + МДКТ/МРТ + МДКТ-перфузиография + Мебифон + операция + эндопротезирование/костно-заместительная хирургия (тутопласт) + Мебифон», что способствует эффективной симультанной остеоинтеграции, профилактике рецидивирования и метастазирования.

FEMUR MALIGNANT TUMORS: DIAGNOSTICS, TREATMENT AND MONITORING

N.K. Ternovoj, V.V. Vovk, E.V. Tuz

Guidelines. Developed: the method of femur malignant tumors borders determination, the method of recurrence and metastasis after endoprosthesis prevention at malignant primary and metastatic femur tumors, the method of recurrence and metastasis of after bone-replacement surgery prophylaxis at femur malignant tumors, the method of recurrence and metastasis after endoprosthesis diagnostics at femur malignant tumors.

For the first time it was developed the diagnostic and treatment algorithm “clinical examination + X-ray + MDCT/MRI + MDCT-perfusion + Mebifon + surgery + endoprosthesis/bone-replacement surgery (Tutoplast) + Mebifon” that facilitates the effective simultaneous osseointegration, and recurrence and metastasis prevention.

Патенти

СПОСІБ МАГНІТНОЇ НАНОТЕРАНОСТИКИ ЗЛОЯКІСНИХ ПУХЛИН

113458; Орел Валерій Еммануїлович (UA); Головко Тетяна Сергіївна (UA); Рихальський Олександр Юрійович (UA); Романов Андрій Вікторович (UA); Орел Ірина Валеріївна

Спосіб магнітної нанотераностики злоякісних пухлин, що включає хіміотерапію змагнітотермією, ініційовану локальним електромагнітним полем та магніто-резонанснудіагностику, який відрізняється тим, що магнітомеханохімічно синтезований нанокомплекс із питомим магнітним моментом 0,3 емо/г на основі наночастинок оксиду заліза розмірами до 6нм та протипухлинного препарату доксорубіцину вводять безпосередньо до кровотокузлоякісної пухлини, після чого проводять одночасне локальне опромінення злоякісної пухлини неоднорідним постійним магнітним та електромагнітним з частотою 42 МГц полями при температурі 37-39,5 °С.