

Я. Е. Варес, С. В. Кияк

Львівський національний медичний університет імені Данила Галицького

Визначення лікувальної тактики і планування атипового видалення безсимптомних та без особливих патологічних змін нижніх ретенуваних третіх молярів

Вступ. Ретенція зуба – аномалія розвитку, спричинена перешкодою під час прорізування або ектопічним розміщенням певного зуба [10], який не встигає прорізатись у межах очікуваного часу [6]. Найчастіше ретенція спостерігається в третіх молярах (17,0–32,0%), оскільки вони прорізуються останніми, причому в 73,5% випадків – нижніх [6, 10]. Майже у 80,0% осіб ретенція нижніх третіх молярів є безсимптомною та без особливих патологічних змін, а лише третина з них має перспективу прорізатись [10]. Тому важливо вчасно поставити коректний діагноз [4], прогнозувати ймовірність прорізування зуба мудрості [3] або появу патологічних змін у ньому чи прилеглих тканинах [13].

Рішенню про атипове видалення ретенуваного зуба має передувати ретельна оцінка потенційних переваг і ризиків [11]. Якщо патологічні зміни очевидні, рішення на користь видалення зуба не становить труднощів, якщо ж ретенуваний зуб є без будь-яких симптомів і патологічних змін, думки про доцільність його видалення контроверсійні, оскільки хірургічні ускладнення можуть перевищувати очікувані переваги [1].

Водночас значна поширеність ретенції нижніх третіх молярів у клінічній практиці хірурга-стоматолога спричиняє легковажне ставлення до етапу планування операції атипового видалення, що призводить до непередбачуваного подовження часу операції, післяопераційного періоду, збільшення кількості інтра- і післяопераційних ускладнень, які виникають у 30,0–40,0% випадків.

Актуальність розв'язання проблеми надання допомоги пацієнтам із безсимптомними та без особливих патологічних змін нижніми ретенуваними третіми молярами, їх профілактичного видалення спонукала нас до створення та впровадження у клініч-

ну практику комп'ютерної програми Xray analyzer, яка дає змогу індивідуально визначити алгоритм надання допомоги таким хворим.

Мета дослідження. Визначити лікувальну тактику, план атипового видалення безсимптомного та без особливих патологічних змін нижнього ретенуваного третього моляра, використавши авторську таблицю і комп'ютерну програму Xray analyzer, і за цим індивідуальним алгоритмом надати хворому допомогу.

Матеріали й методи дослідження. Пацієнт К., 23 роки, звернувся у відділення щелепно-лицевої хірургії ЛОКЛ з приводу біляверхівкового ураження 32-го зуба. На основі результатів клінічного огляду та оцінки ортопантомограми виявлено ретенцію 48-го зуба. Отриману інформацію про хворого, клінічну та рентгенологічну характеристики 48-го зуба введено в таблицю, створену з урахуванням рекомендацій провідних фахівців [5, 7, 8, 12, 11]. Систематизовано критерії, за якими можна рекомендувати пацієнтові зберегти зуб або сформулювати підстави до його видалення (див. таблицю). Кожний пункт оцінюється позитивно чи негативно (тобто проводити чи не проводити хірургічне втручання) у відповідній графі залежно від клінічного випадку. Після підсумовування значень кожної графи виводиться позитивний (+) чи негативний (-) результат, а отже, рішення про тактику лікування.

Додатково для планування та прогнозування перебігу операції атипового видалення ретенуваних нижніх третіх молярів, аналізу ймовірних післяопераційних ускладнень тощо створено й впроваджено у клінічну практику комп'ютерну програму Xray analyzer [2]. Програма включає клінічні та рентгенологічні характеристики, на основі яких автоматично пропонується методика операційного втручання, а також характеристику інтра- та післяопераційного періоду.

Результати дослідження та їх обговорення. Результати введення в таблицю інформації про 21 критерій (див. таблицю), 13 із яких свідчили про доцільність видалення зуба, дали змогу визначити відповідну лікувальну тактику.

Для з'ясування технічних особливостей операції атипного видалення безсимптомного та без особливих патологічних змін нижнього ретенуваного третього моляра (рис. 1) необхідну інформацію введено в програму Xray analyzer.

Критерії визначення тактики лікування стосовно ретенуваних нижніх третіх молярів, які не мають симптомів та особливих патологічних змін

№ з/п	Критерії	Оцінка критеріїв			Результат
		+	+ / -	-	
1	2	3	4	5	6
1	Досвід хірурга	Достатній	-	Недостатній	+
2	Вік пацієнта	Від 25 до 45 років	До 25 років	Після 45 років	+/-
3	Конституція	Нормостенік	Астенік	Гіперстенік	+
4	Стать	Жіноча	-	Чоловіча	-
5	Частота гострих респіраторних вірусних інфекцій	Понад три рази на рік	Решта випадків	Один раз на рік	+
6	Готовність до систематичних спостережень	Не готовий	-	Готовий	+
7	Шкідливі звички	Курить (у разі часткової ретенції)	-	Не курить	-
8	Блювотний рефлекс	Без особливостей	-	Підвищена чутливість	-
9	Стан гігієни порожнини рота	Незадовільний (у разі часткової ретенції)	Задовільний	Незадовільний (у разі повної ретенції), добрий	+
10	Верхній «зуб мудрості»	Прорізаний (у разі високої або неповної ретенції нижнього «зуба мудрості»)	Решта випадків	Не прорізаний	-
11	У анамнезі – перикоронарит	Наявний	-	Відсутній	+
12	М'яке нашарування дистально на другому молярі	Наявне (у разі високої або неповної ретенції)	Решта випадків	Відсутнє	+
13	Пародонтальна проба дистальної ділянки другого моляра	Глибина до 5,0 мм (якщо причиною є «зуб мудрості»)	-	Відсутня патологічна кишень	+
14	Ступінь розширення фолікула «зуба мудрості»	До 2,5 мм	-	Не розширений	+
15	Морфологічні характеристики кореня «зуба мудрості» (ризик відламу кореня)	-	Є ризик (до 45 років)	Є ризик (після 45 років), відсутній ризик	-
16	Близкість «зуба мудрості» до нижньощелепного каналу	У контакті	Відстань до 3,0 мм	Відстань більше 3,0 мм	-
17	Ангуляція «зуба мудрості»	Дистальна (до 45 років)	Вертикальна (від 25 років/за наявності місця на прорізування/до 45 років)	Решта випадків	+
18	Вид ретенції щодо рівня оклюзії	Висока ретенція (неповна ретенція до 45 років та за ортопедичною потребою)	Середня ретенція, глибока ретенція (до 45 років)	Глибока/середня/висока ретенція (після 45 років)	+

1	2	3	4	5	6
19	Відношення «зуба мудрості» до гілки нижньої щелепи	Відстань між найбільш дистальною точкою другого моляра та переднім краєм гілки нижньої щелепи менше 1/3 найбільшої мезіодистальної ширини «зуба мудрості» (до 45 років)	Відстань між найбільш дистальною точкою другого моляра та переднім краєм гілки нижньої щелепи менше 1/2 найбільшої мезіодистальної ширини «зуба мудрості» (до 45 років)	Відстань між найбільш дистальною точкою другого моляра та переднім краєм гілки нижньої щелепи дорівнює / більша від найбільшої мезіодистальної ширини «зуба мудрості» (усі випадки після 45 років)	–
20	Контакт із другим моляром (імовірність резорбції та/або виникнення карієсу)	Висока ймовірність (до 45 років)	Решта випадків	Низька ймовірність (усі випадки після 45 років)	+
21	Наявність кістки дистально вздовж другого моляра	Відсутня кістка (до 45 років) на 1,0–1,5 мм у разі мезіального/ горизонтального розташування (до 45 років)	Відсутня кістка на більш ніж 1/3 довжини кореня (до 45 років)	Решта випадків	+
Підсумок значень					13 «+»

Програмою визначені такі етапи атипового видалення: точка прикладання елеватора в ділянці шийки з мезіального боку, видалення щічної кістки бором до місця прикладання елеватора, додаткове видалення щічної кістки, секціонування мезіального горбика коронки, поперечне секціонування коронки, щічний доступ до її видалення, секціонування коренів по біфуркації, щічний доступ до їх видалення.

Програма вказала на можливі ускладнення в цьому клінічному випадку, про які попереджено пацієнта в формі інформованої згоди на операційне втручання: існує схильність до значної інтенсивності післяопераційного болю, велика ймовірність виникнення запальних ускладнень (наприклад, альвеоліту), ризик перелому нижньої щелепи під час видалення, існує схильність до значного набряку й тризму, пародонтологічний прогноз сусіднього другого моляра несприятливий, є ризик пошкодження другого моляра під час видалення.

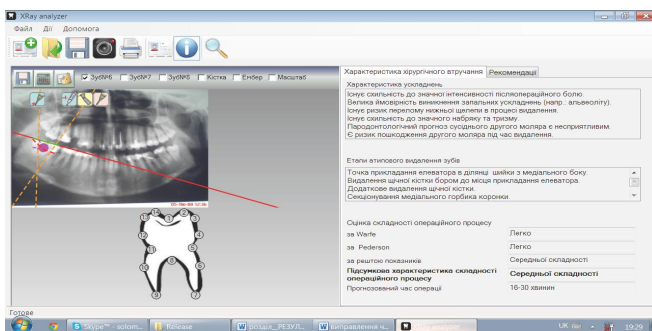


Рис. 1. Рекомендації щодо хірургічного втручання після опрацювання програмою Xray analyzer результатів обстеження хворого.

Підсумкова оцінка складності операційного процесу визначена програмою як середньої складності, а прогнозований час операції – 16–30 хв.

Програмою виокремлені такі внутрішньоопераційні та післяопераційні рекомендації: провести кісткове заміщення й пластичне формування дистального приясенного краю другого моляра, після операції призначити пацієнту системні антибіотики, поради в разі тривалого болю лунки (3–10 днів після операції) повторно звернутись за допомогою.

Запропонований алгоритм атипового видалення з урахуванням можливих внутрішньо-, післяопераційних ускладнень та рекомендацій застосовано під час хірургічного втручання (рис. 2–4).

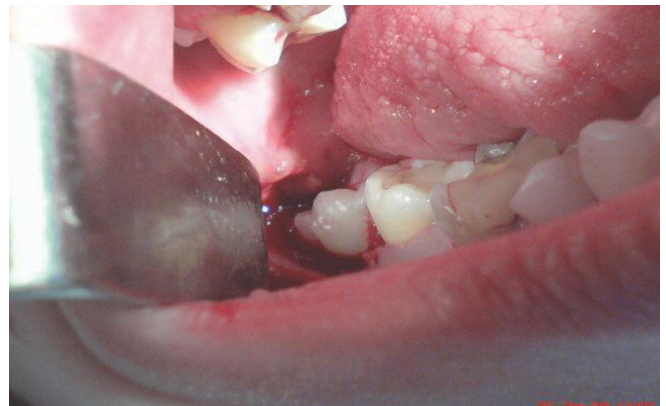

Рис. 2. Етап операції атипового видалення: препарування кістки.

Після препарування кістки з вестибулярного боку ретенований зуб видалено без секціонування. Взятивши до уваги рекомендації програми, вдалося запобігти внутрішньоопераційним ускладненням, а з метою збереження сусіднього другого нижнього моляра проведено кісткове заміщення та пластичне формування його дистального приясенного краю. Операція атипового видалення тривала 23 хв. Після операції пацієнту призначено системні антибіотики. Як наслідок, вдалось уникнути прогнозованих програмою ймовірних післяопераційних ускладнень.

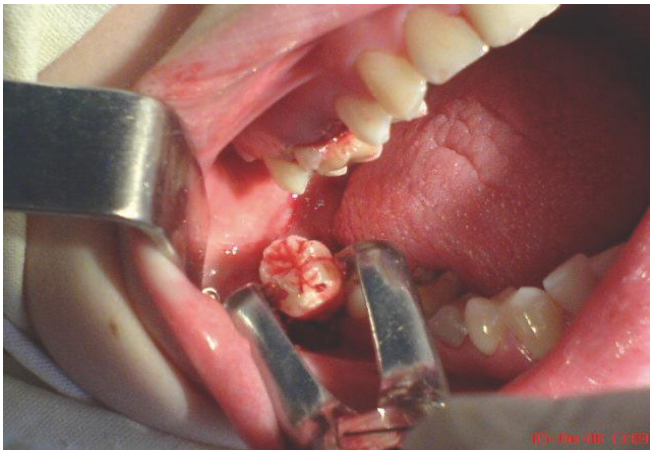


Рис. 3. Етап операції атипичного видалення: тракція зуба.

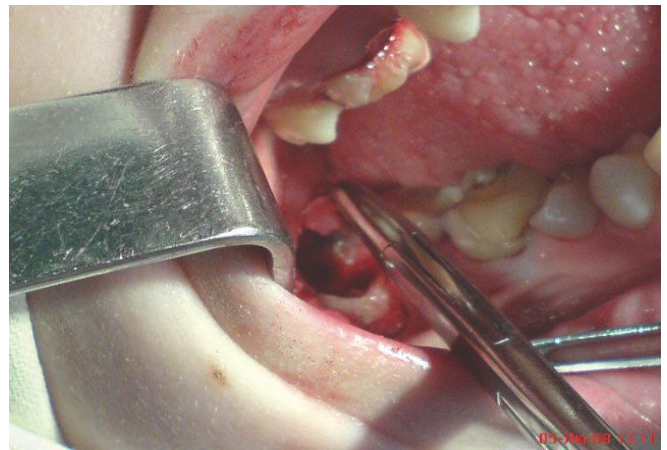


Рис. 4. Етап операції атипичного видалення: формування клаптя для пластичного закриття дистального приясенного краю другого моляра.

Висновки. Використання авторської таблиці з широким спектром клінічно-рентгенологічних критеріїв та комп'ютерної програми Xray analyzer дало змогу визначити індивідуальний алгоритм лікувальної тактики, план атипичного видалення безсимптом-

ного та без особливих патологічних змін нижнього ретенуваного третього моляра, завдяки чому значно спрощено операційний процес і зменшено кількість можливих інтра- та післяопераційних ускладнень.

Список літератури

1. Костюк Т. М. Клінічна діагностика ортопедичного лікування та профілактика оклюзійних порушень, які виникли внаслідок прорізування третіх молярів : автореф. дис. на здобуття наук. ступеня канд. мед. наук : спец. 14.01.22 «Стоматологія» / Костюк Т. М. – К., 2011. – 16 с. (Kostiuk T. M. Clinical diagnostics of orthopedic treatment and prophylactic of occlusal interruption which occurred because of third molars eruption : PhD : "Dentistry" / Kostiuk T. M. – K., 2011. – 16 p.)
2. Пат. 89563 У Україна, МПК А 61 С 3/00, А 61 В 10/00, А 61 В 17/00. Спосіб передопераційної оцінки ретенції атипичного видалення нижнього третього моляра / Варес Я. Е., Кияк С. В.; патентовласники Варес Я. Е., Кияк С. В. – № u201313650 ; заявл. 25.11.2013 ; опубл. 25.04.2014, Бюл. № 8 (Path. 89563 U Ukraine, МПК А 61 С 3/00, А 61 В 10/00, А 61 В 17/00. Method of third molar atypical removal assessment / Vares Y. E., Kyiak S. V. ; N u201313650 ; 25.11.2013 ; 25.04.2014, Bull. N 8).
3. Ахмедханов Ю. А. Роль третьих моляров для формирования зубоальвеолярных дуг в норме и при патологии : автореф. дис. на соискание ученой степени канд. мед. наук : спец. 14.00.21 «Стоматология» / Ахмедханов Ю. А. – М., 2005. – 21 с. (Akhmedkhanov Y. A. The role of third molars for physiological and pathological dentaalveolar formation. PhD "Dentistry" / Akhmedkhanov Y. A. – M., 2005. – 21 p.)
4. Осложнения при инклюзии нижних третьих моляров у лиц пожилого возраста / Г. П. Рузин, А. А. Григорова, И. Сль-Птши, А. Б. Перминов // Вопросы экспериментальной и клинической стоматологии : сб. науч. тр. – Харьков : ХГМУ, 2005. – Вып. 9. – С. 121–122 (Complications in case of retention of lower third molars in elderly patients / H. Ruzyn, A. Hryhorova, Y. Yel-Ptshy, A. Permynov // Experimental and clinical dentistry. – Kharkov : KhHMU, 2005. – Vol. 9. – P. 121–122).
5. Archer W. H. Oral & Maxillofac. Surg. / W. H. Archer. – 5th ed. – Philadelphia : WB Saunders, 1975. – Vol. 1. – 522 p.
6. Contemporary Oral & Maxillofac. Surg. / edit. J. R. Hupp, III E. Ellis, M. R. Tucker. – 5th ed. – St. Luise : MOSBY Elsevier, 2008. – 250 p.
7. Elgazzar R. F. Aspiration of an Impacted Lower Third Molar During its Surgical Removal Under Local Anaesthesia : A Case Report and Review of the Literature / R. F. Elgazzar, A. I. Abdelhady, A. A. Sadakah // Int. J. Oral Maxillofac. Surg. – 2007. – Vol. 36, N 4. – P. 362–364.
8. Gbotolorum O. Assessment of factors associated with surgical difficulty in impacted third molar extraction / O. Gbotolorum, G. Arotiba, A. Ladeinde // J. Oral Maxillofac. Surg. – 2007. – Vol. 65, N 10. – P. 1977–1983.
9. Golovcencu L. Considerations regarding a prediction method for third mandibular molar eruption / L. Golovcencu, D. Anistoroaei // Rev. Med. Chir. Soc. Med. Nat. Iasi. – 2007. – Vol. 111, N 4. – P. 1052–1055.
10. Oral and Maxillofacial Surgery / edit. L. Andersson, K. E. Kahnberg, M. Pogrel. – Chichester : Wiley-Blackwell, 2010. – 1273 p.
11. Susarla S. M. Risk factors for third molar extraction difficulty / S. M. Susarla, T. B. Dodson // J. Oral Maxillofac. Surg. – 2004. – Vol. 62, N 11. – P. 1363–1371.
12. Pederson scale fails to predict how difficult it will be to extract lower third molars / M. Diniz-Freitas, L. Lago-Mendez, F. Gude-Sampedro // Brit. J. Oral Maxillofac. Surg. – 2007. – Vol. 45, N 1. – P. 23–26.
13. Peterson's Principles Of Oral And Maxillofacial Surgery / edit. M. Miloro, G. E. Ghali, E. L. Peter, D. W. Peter. – 2nd ed. – London : BC Decker Inc., Hamilton, 2004. – 1502 p.

Стаття надійшла до редакції журналу 12 січня 2016 р.

Визначення лікувальної тактики і планування атипового видалення безсимптомних та без особливих патологічних змін нижніх ретенуваних третіх молярів

Я. Е. Варес, С. В. Кияк

Рішення про видалення безсимптомного та без особливих патологічних змін ретенуваного зуба має ґрунтуватись на ретельній оцінці потенційних переваг і ризиків. Важливо правильно на підставі клінічних ознак та результатів рентгенологічних обстежень поставити діагноз, а відтак – прогнозувати ймовірність прорізування «зуба мудрості» або появу патологічних змін у ньому чи прилеглих тканинах.

З метою з'ясування лікувальної тактики стосовно ретенуваних нижніх «зубів мудрості», які не мають будь-яких симптомів та особливих патологічних змін, систематизовано всі вагомні критерії, які давали б змогу рекомендувати пацієнтові зберегти зуб або сформулювати підстави для його видалення.

Задля планування та прогнозування перебігу операції атипового видалення ретенуваних нижніх третіх молярів, аналізу ймовірних післяопераційних ускладнень тощо нами ініційовано створення та впровадження в клінічну практику комп'ютерної програми Xray analyzer.

Обрані критерії у створеній нами таблиці допомогли обґрунтувати в конкретному клінічному випадку правильну тактику стосовно безсимптомного та без особливих патологічних змін ретенуваного нижнього третього моляра, а детальна діагностика та планування операції атипового видалення, забезпечені комп'ютерною програмою Xray analyzer, значно спростили операційний процес та зменшили кількість можливих інтра- і післяопераційних ускладнень.

Ключові слова: безсимптомний ретенуваний нижній третій моляр, атипове видалення, комп'ютерна програма.

Determining of Treatment Tactic and Planning of Atypical Removal of Asymptomatic and Without Any Pathological Changes Impacted Mandibular Third Molars

Y. Vares, S. Kyyak

Introduction. Management of the asymptomatic and without any pathological changes impacted mandibular third molars should be based on a detailed assessment of all advantages and risks. It is very important to make a correct diagnosis based on the clinical and radiologic data and to prognose the eruption or pathological changes appearance.

While the number of asymptomatic and without any pathological changes impacted mandibular third molars is approximately 80.0 %, the question of prophylactic removal is actual.

Simultaneously, a considerable prevalence of mandibular third molar impaction in the clinical practice of dental surgeon causes careless attitude to the stage of atypical removal planning. This provokes unpredictable prolongation of operative time, postoperative period, intra- and postoperative complications, which arise in 30.0–40.0 % of the cases.

The aim of our study was to create an algorithm for determining of the treatment strategy for patients with asymptomatic and without any pathological changes impacted mandibular third molars and create scheme of their atypical removal in accordance to the clinical case.

Material and research methods. With the aim of correct management of asymptomatic and without any pathological changes impacted mandibular third molars a number of criterion were collected and classified. In order to perform a correct planning, prediction of atypical removal and analysis of potential postoperative complications we created a computer program "Xray analyzer".

Results of the investigation and their discussion. 21 criteria written in the table (table 1) give us a possibility to find out a proper treatment tactic, namely removal of lower third molar. For planning the operation we used the computer program "Xray analyzer" which helped us to shorten the time of operation and avoid the intra- and postoperative complications.

Conclusion. Created algorithm of clinical and radiologic examination of the patients helps in indicated clinical case to set indications for correct management of asymptomatic and without any pathological changes impacted mandibular third molar. Detailed diagnostic and operation planning with the help of computer program considerably simplify operation process and reduce the intra- and postoperative complications.

Keywords: asymptomatic, impacted mandibular third molars, atypical removal, computer program.