

Сечостатеві нориці у жінок

В.І. Горовий^{1,2}, к.мед.н.; І.В. Барало², к.мед.н., доцент, завідувач курсу урології кафедри хірургії № 1

¹Вінницька обласна клінічна лікарня ім. М.І. Пирогова

²Вінницький національний медичний університет ім. М.І. Пирогова

У статті представлено етіологічні чинники, сучасні методи діагностики та лікування сечостатевих нориць, що найчастіше зустрічаються у жінок (міхурово-піхвова, сечовідно-піхвова, сечівниково-піхвова, міхурово-маткова). Проаналізовано результати хірургічного лікування 66 міхурово-піхвових нориць протягом останніх 20 років: 58 (87,9%) із них утворились після гінекологічних операцій, 8 (12,1%) – після акушерських. Застосування риболовецьких дзвоників з різними кутами скосу сприяло кращому виділенню нориці, розщепленню тканин піхви та сечового міхура, а також накладанню швів без натягу. З приводу сечовідно-піхвової нориці успішну реімплантацію нижньої третини сечовода виконали шести жінкам, з них у двох випадках використали методику psoas-hitch пластики сечового міхура.

Ключові слова: сечостатеві нориці, нетримання сечі, фістулопластика, гістеректомія.

Сечостатеві нориці – одне з найбільш тяжких захворювань у жінок, що призводить не лише до ураження органів, тривалої та стійкої втрати працездатності, але і викликає моральні та фізичні страждання, порушення менструальної, сексуальної та репродуктивної функцій. Постійне підтікання сечі з піхви, неможливість застосувати сечоприймач роблять нестерпним перебування жінки у колективі та сім'ї.

Перше згадування про міхурово-піхвові нориці належить знаменитому арабському цілителю Авіценні (Ібн-Сіна, 980-1037 рр.), який вважав це захворювання невиліковним [6, 30]. Першим європейцем, який в 1597 р. описав міхурово-піхвову норицю був Platter, а першу реальну спробу зашити норицю здійснив голландець Hendrik van Roonhuuse в 1663 р. з трансвагінального доступу за допомогою шовкових ниток та змашування піхви бальзамом [37, 41, 57, 58]. Швейцарець Johann Fatio в 1675 р. вперше виконав успішне зашивання міхурово-піхвової нориці трансвагінальним доступом з використанням техніки Hendrik van Roonhuuse у двох жінок [35, 57, 58]. John Peter Mettauer з Вірджинії у 1838 р. вперше успішно застосував металеві (свинцеві) шви. Вважається, що James Marion Sims є батьком хірургії міхурово-піхвових нориць у США, оскільки він запропонував у 1852 р. зашивання нориці за допомогою срібного дроту [37, 53, 60]. Трансабдомінальний

доступ для оперативного втручання вперше (1888) успішно застосував Trendelenburg, а концепцію інтерпозиції клаптя при зашиванні сечостатевих нориць запропонував Martius (1928), використавши жировий клапоть статевої губи [53].

Сечостатеві нориці характеризуються наявністю сполучення між органами сечової та статевої систем. За даними О.Ф. Возіанова, О.В. Люлька [5, 8], близько 85% сечостатевих нориць виникає після гінекологічних операцій, 11% – після пологів, 4% – після опромінення. За даними клініки Mayo (США), серед 303 операцій з приводу сечостатевих нориць, проведених у 1970-1985 рр., 82% – виникли після гінекологічних операцій, 8% – в результаті акушерських втручань, 6% – після променевої терапії, 4% – внаслідок травм чи припікань. Слід зазначити, що 88% післяопераційних нориць – наслідки гістеректомії [48, 53]. У країнах, що розвиваються, у 90-95% випадків основною причиною утворення сечостатевих нориць (міхурово-піхвових та сечівниково-піхвових) є акушерська травма – обструктивні (затяжні) пологи. Внаслідок тривалого стиснення голівкою плода задньої стінки сечового міхура та уретри виникає ішемія та некротизація останніх. Рідше акушерська травма та утворення сечостатевих нориць може бути викликана хірургічними втручаннями (кесарів розтин чи гістеректомія) з пошкодженням сечового міхура та сечоводів.

В економічно розвинених країнах основною причиною утворення сечостатевих нориць є хірургічна травма під час гінекологічних (рідше акушерських) втручань [12, 13, 19, 27, 32, 34, 39, 40, 44, 46, 47, 51]. Більшість урологів та гінекологів відмічає, що сечостатеві нориці частіше виникають після видалення доброякісних пухлин матки, ніж злоякісних, після абдомінальних втручань, аніж після трансвагінальних [44]. В.І. Краснопольський, С.М. Буянова [21] зазначили зворотнє: частота нориць після пологів (у т.ч. оперативним шляхом) в 2,5 разу вища, ніж після гінекологічних операцій. Автори пов'язують цей факт з підвищенням частоти хірургічних втручань (кесаревого розтину) під час пологів та з інтраопераційною травмою сечового міхура і сечоводів. Вони не спостерігали жодного випадку утворення міхурово-піхвової нориці через тривале стояння голівки плода в одній площині зі стисненням задньої стінки сечового міхура та уретри, що свідчить про покращення ведення пологів протягом останніх років. О.Б. Лоран та співавт. [24] виявили, що серед 2400 осіб з міхурово-піхвовими норицями в 1698 (65,3%) випадках вони утворилися після гінекологічних операцій, 608 (23,4%) – після пологів та акушерських втручань, 108 (4,5%) – внаслідок побутової, виробничої та дорожньої травми, 47 (2,0%) – операцій на товстому кишечнику, 14 (0,6%) – в результаті резекції сечового міхура з приводу пухлини.

Вважається, що гістеректомія є основною причиною утворення сечостатевих нориць, причому трансабдомінальне видалення матки в 3 рази частіше, ніж трансвагінальне, супроводжується пошкодженням сечового міхура [53]. За даними сучасної літератури, частота утворення сечостатевих нориць (міхурово-піхвових, сечовідно-піхвових та сечівниково-піхвових) після акушерсько-гінекологічних операцій становить 0,05-1,0% [53], хоча деякі автори [6, 18, 22] наводять значно більші (до 4-6%) цифри.

Частота пошкодження сечового міхура під час абдомінальної гістеректомії становить 0,5-1,0%, а міхурово-піхвові нориці утворюються у 0,1-0,2% випадків, що пов'язують із прошиванням сечового міхура, нерозпізаною травмою під час операції та неправильним зашиванням пошкодження [53].

Іншими причинами утворення міхурово-піхвових нориць можуть бути: хірургічні втручання у ділянці таза (на прямій кишці, судинах), запальні та злоякісні процеси або опромінення тазових органів, сторонні тіла та сексуальна травма піхви. Міхурово-піхвові нориці також виникають після конізації цервікального каналу, передньої кольпорафії, операцій з приводу стресового нетримання сечі (антистресові або антиінконтинентні операції), резекції шийки сечового міхура, після хірургічного лікування кишечника, рідше – при абсцесах таза, каменях сечового міхура, сторонніх тілах піхви та

песаріях, тазовій травмі. Опромінення матки з приводу раку її шийки призводить до утворення міхурово-піхвових нориць у 0,6-2,0% випадків [53]. Щорічно лише в Англії виконують 140-150 операцій фістулопластики з приводу міхурово-піхвових нориць [53].

Причини утворення міхурово-піхвових нориць [53]:

1. Травматичні:

а) післяхірургічні:

- абдомінальна гістеректомія;
- вагінальна гістеректомія;
- антиінконтинентна хірургія;
- передня кольпорафія з приводу пролапса;
- вагінальна біопсія;
- трансуретральна резекція (біопсія) сечового міхура, у т.ч. і лазерна;
- інша тазова хірургія (операції на тазових судинах, прямій кишці).

б) травма передньої стінки піхви (у т.ч. і сексуальна).

2. Променева терапія.

3. Поширені пухлини тазових органів.

4. Інфекційні захворювання тазових органів.

5. Сторонні тіла піхви (у т.ч. песарії).

6. Акушерські:

- обструктивні (затяжні, тривалі) пологи;
- накладання щипців;
- розрив матки;
- кесарів розтин із пошкодженням сечового міхура.

7. Вроджені нориці.

Частота ятрогенних пошкоджень сечоводів під час акушерсько-гінекологічних операцій за даними літератури сягає 0,5-2,5% [10, 14-16, 45]. Причини утворення сечовідно-піхвових (уретеро-вагінальних) нориць представлено нижче.

Етіологія уретеро-вагінальних нориць [53]:

Гінекологічні операції:

- абдомінальна гістеректомія;
- вагінальна гістеректомія;
- радикальна гістеректомія;
- кесарів розтин;
- передня кольпорафія.

Інші тазові хірургічні втручання:

- операції на судинах таза;
- урологічні операції, включаючи залонну кольпопексію та кольпосуспензію;
- операції на товстому кишечнику.

Інші причини:

- місцево розповсюджені пухлини;
- променева терапія;
- травма кісток таза;
- хронічні запальні хвороби: актиномікоз та ін.

Сечівниково-піхвові (уретро-вагінальні) нориці утворюються після операцій на передній стінці піхви, при видаленні дивертикула уретри та паруретральної кісти, пошкодженнях уретри інструментами, а також під час антистресових операцій [31, 50, 56].

Основною причиною утворення міхурово-маткової нориці є кесарів розтин, значно рідше вона виникає після розриву матки через обструктивні пологи, при транспозиції в сечовий міхур внутрішньоматкового контрацептива (спіралі), емболізації маткової артерії, травматичній катетеризації сечового міхура [53].

Розділення сечостатевих нориць на травматичні та трофічні є умовним, оскільки при травмі сечового органа та його зашиванні виникають порушення живлення тканин в зоні швів [4, 21, 24]. Найбільш вдалою в практичному використанні є класифікація сечостатевих нориць Ю.В. Цвелева та С.Б. Петрова [33].

Класифікація сечостатевих нориць (Цвелев Ю.В., Петров С.Б., 2006):

За походженням:

- Акушерські.
- Гінекологічні.

За патогенетичним принципом:

- Травматичні.
- Трофічні.
- Онкологічні.

За локалізацією:

- Міхурові:
 - міхурово-піхвові;
 - міхурово-маткові;
 - міхурово-придаткові.
- Сечовідні:
 - сечовідно-піхвові;
 - сечовідно-маткові.
- Сечівникові:
 - сечівниково-піхвові.
- Комбіновані.
- Складні.

Заслуговує на увагу також класифікація **О.Ф. Возіанова і О.В. Люлька** [8]:

За етіологічним фактором:

- Вроджені.
- Набуті:
 - акушерські (після пологів, акушерських операцій);
 - гінекологічні;
 - травматичні (транспортні, вогнепальні, побутові);
 - онкологічні;
 - променеві.

За локалізацією:

- Міхурово-піхвові:
 - розташовані вище міжсечовідної складки;
 - розташовані нижче міжсечовідної складки.
- Міхурово-маткові.
- Міхурово-придаткові.
- Сечовідно-піхвові.
- Сечовідно-маткові.
- Сечівниково-піхвові;
- Міхурово-сечівниково-піхвові.
- Комбіновані та складні нориці:
 - міхурово-сечовідно-піхвові;
 - міхурово-піхвово-кишкові.

За ступенем змін функції нирок та верхніх сечових шляхів:

- Без порушення роздільної та сумарної функції нирок.
- З ознаками однобічного уретерогідронефрозу та піелонефриту.
- З ознаками двобічного уретерогідронефрозу та латентної ниркової недостатності.
- Із вираженою нирковою недостатністю.

На рисунку 1 представлено сечостатеві нориці, які найчастіше зустрічаються у жінок.

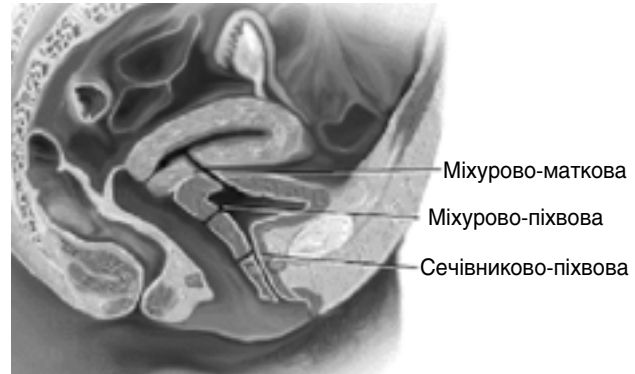


Рис. 1. Сечостатеві нориці у жінок [49]

W.G. Hurt розділяє сечостатеві нориці на прості (коли нориця з'єднує два органи) та комбіновані (три та більше органів); за етіологією – на гінекологічні, акушерські, онкологічні, променеві, інфекційні, травматичні та спонтанні (ідіопатичні). Складними, або ускладненими, міхурово-піхвовими норицями називають рецидивні, післяпроменеві, з діаметром отвору > 3-5 см, а також онкологічні [46].

За даними О.С. Переверзева [30], співвідношення частоти сечостатевих нориць є таким: міхурово-піхвові нориці становлять 56%, сечовідно-піхвові – 26%, сечовідно-міхурово-піхвові – 7%, сечівниково-піхвові – 3%, міхурово-піхвово-прямокишкові – 2%, міхурово-маткові – 1%. У США частота міхурово-піхвових нориць в 5 разів вища, ніж сечовідно-піхвових [48].

Симптоматика

Основним симптомом захворювання є мимовільне виділення сечі – постійне нетримання її, характер та особливості якого залежать від розмірів, форми та локалізації нориці. Нетримання сечі відсутнє при міхурово-придаткових та міхурово-маткових норицях з локалізацією в тілі матки. При міхурово-маткових норицях з локалізацією в ділянці шийки матки жінки відмічають симптом постійного нетримання сечі, в ділянці тіла матки – циклічну меноурію або ж гематурію (синдром Youssef) [1, 21, 38].

Кількість виділеної сечі залежить від розмірів нориці: при невеликих дефектах сечовипускання природним шляхом може бути збереженим (часткове нетримання), при великих – вся сеча виділяється через піхву (повне нетримання). Якщо нориця має

звивистий хід, розташована в ділянці верхівки сечового міхура, то хворі можуть утримувати сечу у вертикальному положенні. При локалізації нориці в ділянці шийки сечового міхура вони утримують сечу тільки в горизонтальному положенні [8]. В останньому випадку лікар може вважати дану патологію як стресове нетримання сечі. У разі сечовідно-піхвової нориці жінка відмічає постійне виділення з піхви сечі при збереженні акту сечовипускання. При сечівниково-піхвових норицях, які локалізуються дистально (в ділянці середньої та нижньої частини уретри), пацієнтки відмічають хибне нетримання сечі (псевдоінконтиненцію) або виділення сечі з піхви після закінчення акту сечовипускання та прийняття вертикального положення. Це пов'язано з потраплянням сечі у піхву через норицю під час сечовипускання. Такі хворі виявляють також витончення струменя сечі через звуження уретри в ділянці нориці.

Міхурово-піхвові нориці внаслідок гістеректомії виникають через 1-3 тиж після операції, в результаті променевої терапії – через 2-12 міс [40, 47]. При трофічних норицях мають місце тривалі пологи чи акушерсько-гінекологічна операція в анамнезі, характерна наявність продромального періоду – часте та болюче сечовипускання з імперативними позивами. В осіб з великими норицями мають місце запалення сечового міхура, піхви, гнійничкові ураження та мацерація шкіри стегон через хронічне подразнення сечею. При розташуванні нориці в ділянці вічка сечовода хворі відмічають симптоми порушення відтоку сечі з відповідної нирки у вигляді тупого болю, ознак загострення хронічного пієлонефриту з гіпертермією.

Діагностика

У більшості випадків діагноз встановлюють при огляді піхви в дзеркалах. Виявляють локалізацію нориці, розміри, характер країв і слизової піхви та можливі лігатури після перенесених операцій (останні необхідно зразу ж видалити), а також виділення сечі з дефекту. Локалізація пошкодження на передній стінці піхви та знання топографо-анатомічних співвідношень нижніх сечовивідних шляхів із статевими органами допомагають встановити вид нориці: сечівниково-піхвова чи міхурово-піхвова (рис. 2). Сечівниково-піхвові нориці розташовані в дистальній третині піхви, сечовідно-піхвові та міхурово-піхвові – у проксимальній третині та склепінні (куксі) піхви.

Розміри нориці можуть бути різними: від крапкоподібних до повного дефекту міхурово-піхвової стінки з пролабуванням слизової сечового міхура та вічок сечоводів (рис. 3, 4). При бімануальному дослідженні визначають рухливість, болючість стінок піхви та сечового міхура, наявність можливих інфільтратів за ходом нориці.

Для підтвердження діагнозу деякі дослідники пропонують використовувати простий метод – введення металевих зондів через норицю і уретру

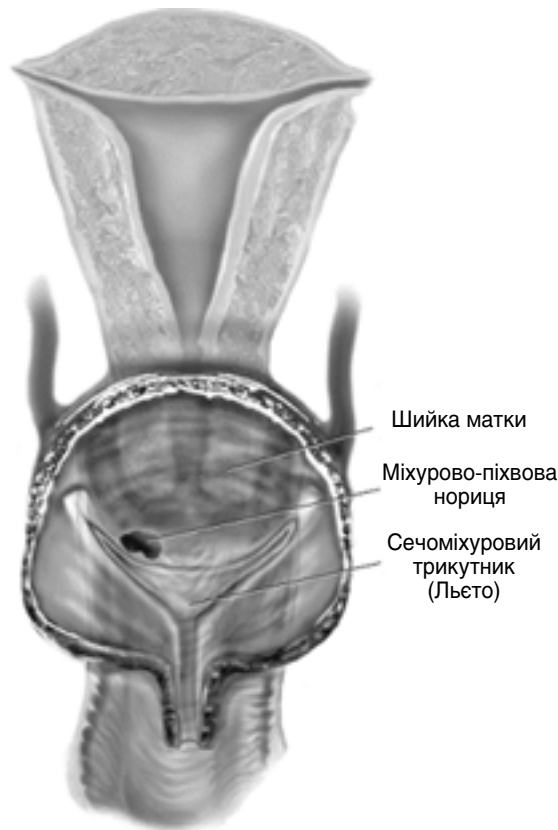

Рис. 2. Співвідношення нижніх сечовивідних шляхів із шийкою матки та піхвою при встановленні виду нориці [38]

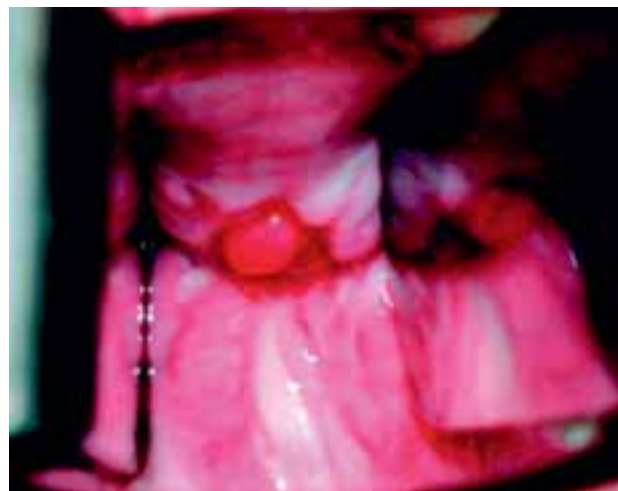


Рис. 3. Вагінальний огляд у дзеркалах: післягістеректомічна нориця з локалізацією в ділянці кукси піхви [53]

в сечовий міхур та їх співставлення для отримання характерного металевого звуку (відчуття) [7, 17]. Виявити норицю можна при наповненні сечового міхура забарвленим розчином (індигокармін, метиленовий синій) та подальшому спостереженні виділення його через пошкодження при огляді піхви у дзеркалах.

Для диференціальної діагностики сечовідно-піхвової, міхурово-піхвової нориці та стресового нетримання сечі застосовують тритампонний тест [6, 46]. Для цього піхву на всю її довжину тампують трьома тампонами, а в сечовий міхур вводять забарвлену рідину. Хворій пропонують походити протягом

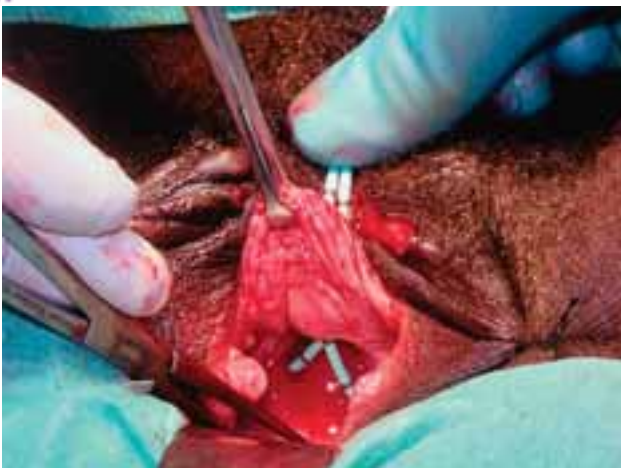

Рис. 4. Вагінальний огляд міхурово-піхвової норичі, яка утворилась після затяжних (тривалих) пологів

Відмічається втрата проксимальної уретри та шийки сечового міхура з пролабуванням його слизової та вічок сечоводів (закатетеризовані) у піхву [53]

10-15 хв. У випадку стресового нетримання сечі забарвленим буде найнижчий (третій) тампон. Якщо найвищий (перший) тампон буде забарвленим, діагностують міхурово-піхвову норичцю, а якщо тільки мокрим – сечовідно-піхвову. Якщо індигокармін ввести внутрішньовенно та застосувати тритампону пробу, то забарвлення у синій колір лише першого тампона буде свідчити про наявність у пацієнтки сечовідно-піхвової норичці. Замість індигокарміну за кордоном використовують перорально rigidium, який забарвлює сечу у жовтий колір [47]. Якщо за 10 год прийняти rigidium, а в сечовий міхур ввести індигокармін, то при сечовідно-піхвовій норичці лише перший тампон буде мати жовтий колір, при міхурово-піхвовій – тільки другий (середній) матиме синій, а при комбінованій сечовідно-піхвовій та міхурово-піхвовій – перший тампон стане жовтим, другий – синім.

Екскреторну урографію застосовують при сечостатевих норичцях для виключення втягування вічок сечоводів у рубцевий процес з порушенням відтоку сечі з однієї чи обох нирок, що вимагає від хірурга не лише зашивання норичці, а й виконання уретероцистонеостомії (реімплантації сечовода). У разі сечовідно-піхвової норичці застосовують екскреторну урографію у бічній проекції, а також катетеризацію сечовода з ретроградною уретерографією (рис. 5-7). Дослідження в динаміці дає можливість виявити рубцювання місця травми сечовода зі звуженням його просвіту, що проявляється посиленням уретерогідронефрозу та вимагає виконання спроби стентування сечовода чи нефростомії (черезшкірної пункційної чи відкритої хірургічної). Якщо у жінки через травму сечовода встановлена нефростома, то для виявлення сечовідно-піхвової норичці та місця пошкодження (по відношенню до сечового міхура) застосовують антеградну уретерографію (рис. 8). У ході дослідження (Возіанов О.Ф., 1991) порушення функції нирок та уродинаміки верхніх сечовивідних шляхів виявили у 38,6% жінок з міху-

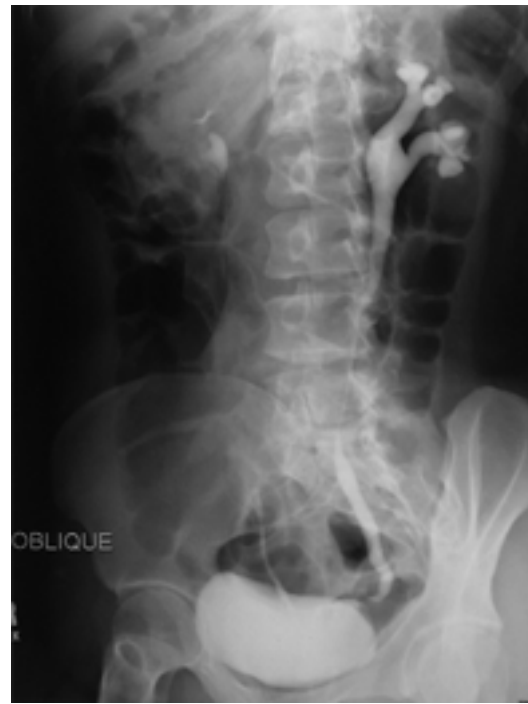

Рис. 5. Екскреторна урограма хворої з лівобічною сечовідно-піхвовою норичцею

Відмічається розширення чашко-мискової системи та всього лівого сечовода до рівня нижньої третини [53]

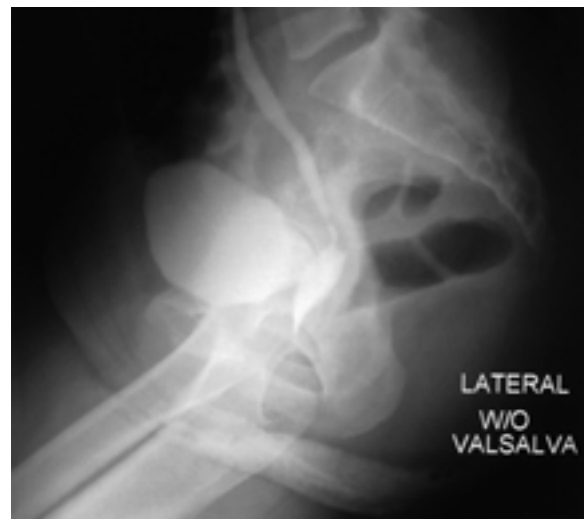

Рис. 6. Екскреторна урограма в бічній проекції з нисхідною цистограмою хворої з лівобічною сечовідно-піхвовою норичцею

Спостерігається потрапляння рентгеноконтрастної речовини з розширеного лівого сечовода в піхву [53]

риво-піхвовими та сечівниково-піхвовими норичцями, а ниркову недостатність – у 19% [6]. За даними О.С. Переверзева [30], втягування одного вічка сечовода (частіше лівого) у рубцевий процес виникає у 16% пацієнток, обох – у 9%, причому останній варіант частіше спостерігають в осіб із післяпроменевими норичцями. Наявність уретерогідронефрозу та його моніторинг визначають також за даними ультразвукового дослідження.

Для діагностики міхурово-сечовідного рефлюксу (Кан Д.В., 1986) [17], (Возіанов О.Ф., Люлько О.В., 2001) [8] рекомендують виконувати вагінографію

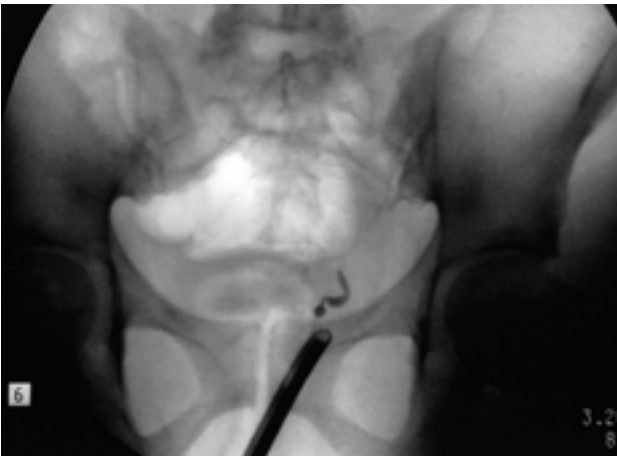


Рис. 7. Лівобічна ретроградна уретерограма хворої з лівобічною сечовідно-піхвовою норницею

У сечовий міхур введено катетеризаційний цистоскоп та у лівий сечовід – сечовідний катетрик – рентгеноконтрастна речовина заповнює лише нижню третину лівого сечовода та не потрапляє вище [53]

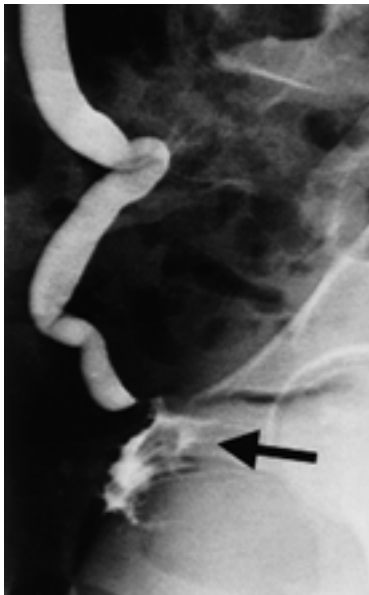


Рис. 8. Правобічна антеградна уретерограма

Рентгеноконтрастна речовина заповнює нижню третину розширеного правого сечовода та потрапляє у піхву (вказано стрілкою) [53]

шляхом введення в піхву катетера Фолея з великим об'ємом балончика та наповненням її 150-200 мл рентгеноконтрастної рідини. Остання щільно заповнює піхву, проникає в сечовий міхур, виповнює його і може потрапляти в сечоводи при порушенні вентиляційної функції вічок. За допомогою висхідної цистографії у прямій та бічній проекціях (рис. 9, 10) легко діагностують міхурово-піхвову норлицю, а при виконанні мікційної цистоуретрографії у бічній проекції (рис. 11, 12) – сечівниково-піхвову чи міхурово-маткову.

Уретроцистоскопія має важливе значення для виявлення виду, локалізації та розмірів норлиці, її відношення до вічок сечоводів, оцінки стану слизової міхура та наявності сторонніх тіл (лігатури, камені на них) (рис. 13-15). На думку О.Ф. Возіанова та співавт. [8], в усіх хворих із сечостатевими

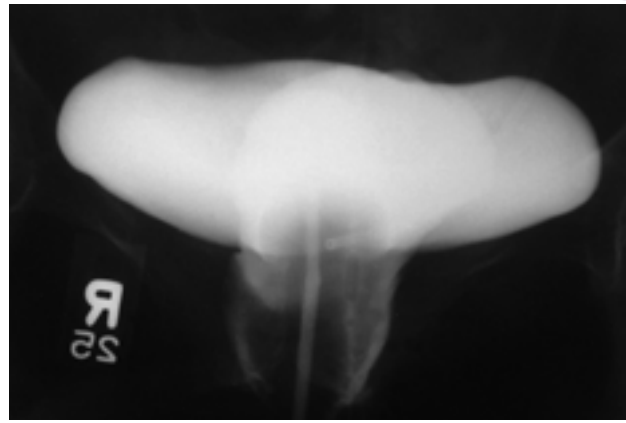


Рис. 9. Висхідна цистограма (пряма проекція, в уретрі знаходиться катетер) жінки з міхурово-піхвовою норницею

Відмічається потрапляння рентгеноконтрастної речовини із сечового міхура в піхву [53]

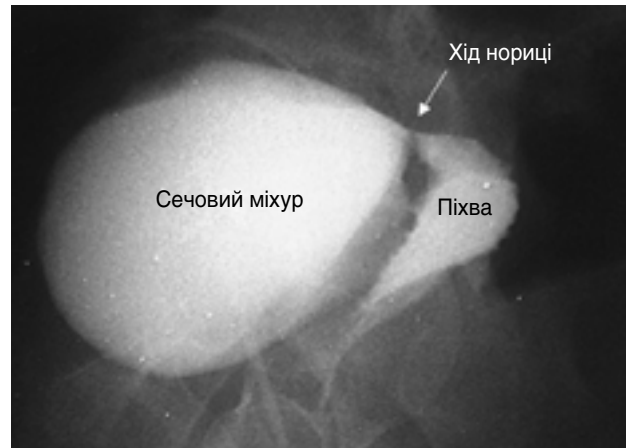

Рис. 10. Висхідна цистограма (бічна проекція) жінки з міхурово-піхвовою норницею

Спостерігається потрапляння рентгеноконтрастної речовини із сечового міхура в піхву через дефект (вказано стрілкою) [53]

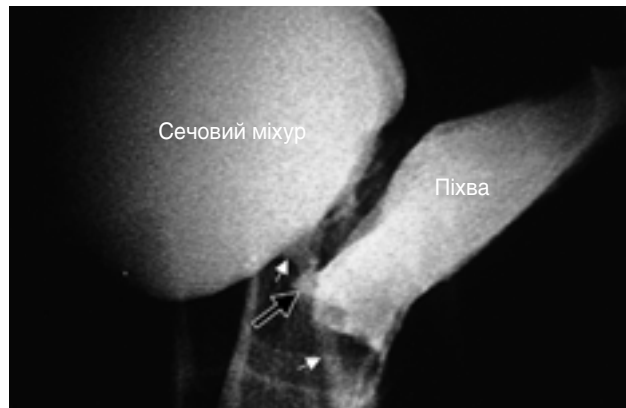

Рис. 11. Мікційна цистограма у бічній проекції жінки із сечівниково-піхвовою норницею

Виявлено потрапляння рентгеноконтрастної речовини з уретри в піхву через дефект (вказано стрілкою) [53]

норлицями необхідно виконувати уретроцистоскопію, оскільки часто проекція пошкодження на піхві та міхурі не співпадає. Для утримання розчину в сечовому міхурі виконують тампонування піхви різними способами – марлею, гумовим балоном. У жінок з міхурово-матковою норницею уретроцистоскопію виконують під час

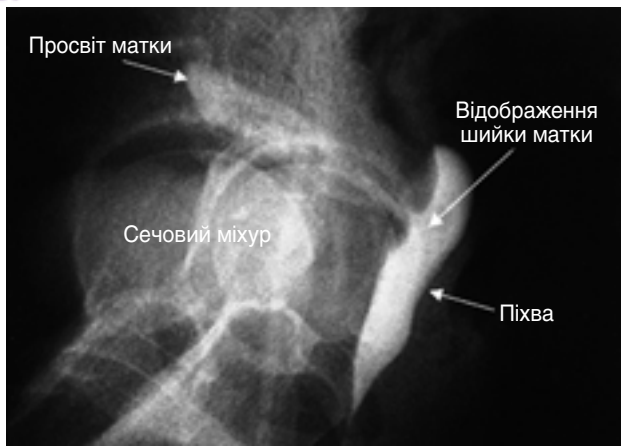


Рис. 12. Мікційна цистограма (після сечовипускання) у бічній проекції жінки з міхурово-матковою норичею
Відмічається потраплення рентгеноконтрастної речовини із сечового міхура через дефект в матку, а через шийку матки в піхву [53]

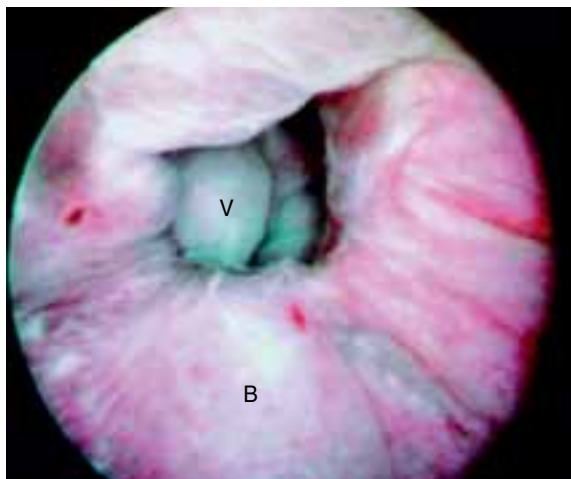


Рис. 13. Цистоскопічна картина міхурово-піхвової норичі: через отвір сечового міхура (В) видно слизову піхви (V) [53]

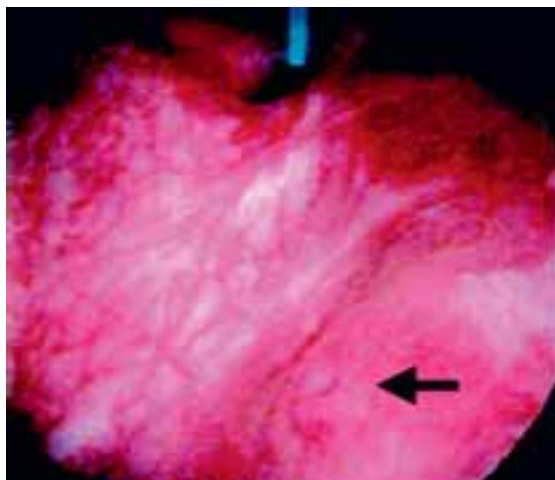


Рис. 14. Цистоскопічна картина у хворої з міхурово-піхвовою норичею
Стрілкою вказано вічко лівого сечовода, сечовідний катетрик заведений у норичню [53]

менструації: виявляють виділення крові з норичі в сечовий міхур. У таких хворих також застосовують метросальпінго- та пневмогістерографію [8].

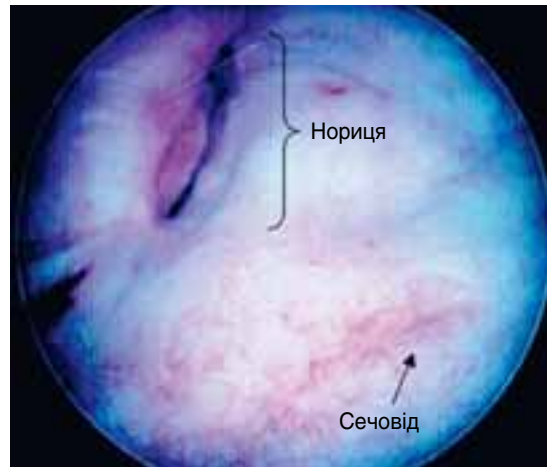


Рис. 15. Цистоскопічна картина у хворої з міхурово-матковою норичею, яка розташована на задній стінці сечового міхура

Стрілкою вказано вічко лівого сечовода [53]

Сучасні методи діагностики (комп'ютерна томографія з тримірним моделюванням та магнітно-резонансна томографія) дають змогу підтвердити чи встановити діагноз сечостатевої норичі (рис. 16, 17).

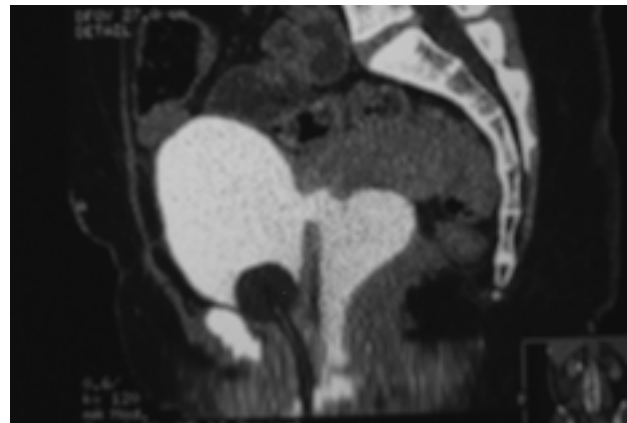


Рис. 16. Комп'ютерна томограма таза у бічній проекції з контрастуванням сечового міхура через катетер Фолея пацієнтки з міхурово-піхвовою норичею

Спостерігається потраплення рентгеноконтрастної речовини через задню стінку сечового міхура у піхву [53]

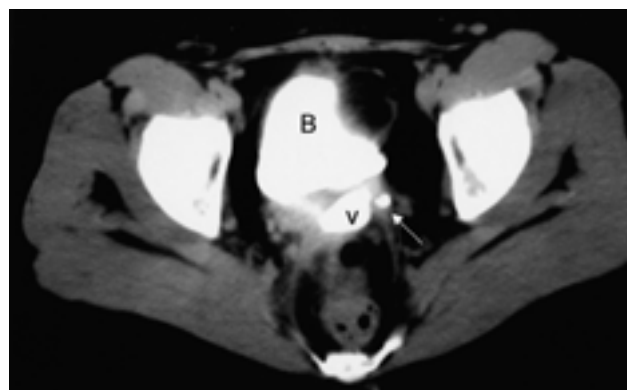


Рис. 17. Комп'ютерна томограма таза (поперечний зріз) з контрастуванням (екскреторна фаза) хворої з лівобічною сечовідно-піхвовою норичею [53]

Відмічається потраплення рентгеноконтрастної речовини через нижню третину лівого сечовода у піхву (вказано стрілкою).

В – сечовий міхур, V – піхва

Для діагностики сечовідно-піхвових нориць виконують катетеризацію сечовода та ретроградну уретеропієлографію (рис. 7). Зазвичай рубцеві зміни в сечоводі (стриктури та облітерації) локалізуються в нижній його третині. У зв'язку з пізніми зверненнями до уролога 5-20% осіб із сечовідно-піхвовими норицями підлягають нефректомії, а близько 60-70% з них стають інвалідами I-III групи [11]. Б.Н. Годунов та співавт. з 1980 по 1995 р. проводили дослідження за участю 300 жінок із сечовідно-піхвовими норицями, при цьому у 25 (8,3%) з них вони були двобічними [11]. Автори вважають, що пошкодження сечоводів під час акушерсько-гінекологічних операцій є наслідком недостатніх знань хірургів щодо топографо-анатомічних співвідношень сечостатевого органів, а передопераційне урологічне обстеження було виконано лише 14 (4,7%) жінкам, функція нирки на боці сечовідно-піхвової нориці не була порушена лише у 28 (9,3%) хворих.

Лікування

На думку більшості дослідників, консервативна терапія міхурово-піхвових нориць показана при невеликих (до 3 мм в діаметрі) розмірах та на ранніх строках їх виникнення. Сечовий міхур дренують катетером Фолея, у піхву вводять тампон із синтоміциновою емульсією, призначають ліжковий режим. Тривалість лікування – до 3-6 тиж [17, 33, 46]. У закордонних літературних джерелах описано випадки закриття нориці після електрокоагуляції та припалювання її у 10-50% пацієнток [54, 60]. Інші автори відмічають самостійне заживання нориці лише у 2-3% таких хворих [8, 17]. На думку Д.В. Кана, якщо протягом 10-12 діб нориця не закривається, то від консервативної терапії необхідно відмовитись [17].

При сечовідно-піхвових норицях інколи вдається провести по сечоводу в нирку стент (зазвичай на 3-4 тиж) чи сечовідний катетрик та досягти закриття нориці [17, 20].

Відсутність запалення тканин навколо нориці є одним із важливих факторів успішного хірургічного лікування. Більшість урологів та гінекологів вважає, що оптимальними строками закриття післятравматичних сечостатевих нориць є 3-6 міс, післяпроменевого – 6-12 міс. Про нормальну епітелізацію в зоні нориці та можливість хірургічного втручання свідчать: відсутність кровоточивості, набряку і запальної реакції в ділянці дефекту; збережений колір епітелію; достатня рухливість тканини. У поодиноких випадках (до 24-48 год після утворення посттравматичної нориці) можливе хірургічне втручання з приводу закриття нориці у разі відсутності запальної реакції тканин, набряку, некрозу [33, 46, 53]. У зв'язку з фізичним та психологічним дискомфортом у жінки із сечостатевою норицею в літературі наведено багато випадків успішної фістулопластики (окрім післяпроменевого нориць) на ранніх строках (1-1,5 міс) [41, 43, 53].

Хірургічні принципи при зашиванні сечостатевих нориць [36, 47]:

- відсутність інфекції в сечових та статевих органах;
- попереднє видалення сторонніх тіл (лігатури, конкременти);
- адекватна експозиція операційного поля;
- наявність достатнього освітлення та відсмоктувача;
- обережна дисекція, анатомічне виділення (відсепарування) та мобілізація тканинних шарів органів у ділянці нориці;
- герметичне та пошарове закриття нориці за відсутності натягу тканин з використанням ввертаючих швів лігатурами, що розсмоктуються протягом тривалого часу (вікріл, дексон);
- ретельний гемостаз;
- у разі необхідності (складні нориці) рекомендовано використовувати гомологічні, добре васкуляризовані тканини (фіброзно-жировий клапот з великої статевої губи, з очеревици, м'язово-шкіряний клапот, сальник та ін.);
- адекватне дренирування сечового міхура (при фістулопластиці міхурово-піхвових, сечівниково-піхвових та міхурово-маткових нориць) та сечовода (при фістулопластиці сечовідно-піхвових нориць);
- антибактеріальна терапія після операції для профілактики інфекційних та інших ускладнень.

О.С. Переверзев (2000) [30] виділяє такі фактори, що впливають на прогноз та кінцеві результати лікування міхурово-піхвових нориць, які зустрічаються значно частіше за інші:

- кількість та об'єм попередніх операцій;
- розміри нориці;
- відношення до вічок сечоводів;
- можливість адекватної мобілізації стінок піхви та сечового міхура;
- етіологія утворення нориці (акушерсько-гінекологічні операції з приводу доброякісних чи злоякісних пухлин, післяпроменевої);
- досвід хірурга.

Останній фактор, на нашу думку, є вирішальним при виборі хірургічного доступу фістулопластики міхурово-піхвових нориць.

Хірургічне лікування міхурово-піхвових нориць

При зашиванні міхурово-піхвових нориць застосовують черезпіхвовий (трансвагінальний), черезміхуровий, абдомінальний (трансперитонеальний) та комбінований доступи. Оскільки при абдомінальному доступі завжди розтинають сечовий міхур, окремі закордонні автори виділяють лише два принципових доступи – черезпіхвовий та абдомінальний. На нашу думку, це невірно, тому що більшість урологів [2, 3, 23, 26] віддає перевагу черезміхуровому доступу без розкриття черевної порожнини. Комбіновані

доступи (фістулопластика з одночасним черезпівховим та черезміхуровим доступом або ж черезпівховим та абдомінальним) застосовуються рідко. Натепер не існує найкращого доступу для зашивання міхурово-півхової нориці [53]. Черезпівховий доступ є найбільш популярним навіть серед урологів [17, 24]. Він менш травматичний, застосовують його при норицях, що розташовані на значній відстані від вічок сечоводів та не в куксі півхи; достатніх розмірах півхи; ожирінні пацієнтки; за наявності супутнього пролапса тазових органів, який усувають черезпівховим доступом. Високі післягістеректомічні нориці є складними для зашивання черезпівховим доступом.

Переваги трансвагінального доступу при фістулопластиці післягістеректомічної міхурово-півхової нориці [53]:

- відпадає необхідність лапаротомії та пов'язаної з нею морбідності;
- короткий період виконання фістулопластики;
- короткий післяопераційний ліжко-день;
- швидке одужання та повернення до звичної активності;
- мінімальний післяопераційний біль;
- мінімальна інтраопераційна кровотеча;
- відпадає необхідність широкого виділення сечового міхура, особливо у випадках попередніх абдомінальних тазових втручань;

• можлива супутня антиінконтинентна вагінальна хірургія та усунення пролапса тазових органів;

• при рецидиві нориці можливе повторне застосування трансвагінального доступу.

Черезміхуровий та абдомінальний доступи застосовують при складних (великих, рецидивних та післяпроменевих), розташованих поряд із вічком сечовода та комбінованих (сечовідно-півхових та міхурово-півхових) норицях; малих розмірах сечового міхура, що вимагає виконання аугментаційної цистоластики (збільшення розмірів сечового міхура стінкою кишки); для одночасного усунення інтраабдомінальної патології. Відмінності та особливості різних доступів при хірургічному лікуванні міхурово-півхових нориць представлено в таблиці.

При фістулопластиці черезпівховим доступом при близькому розташуванні нориці до вічок сечоводів перед операцією вводять сечовідні катетрики в сечоводи до ниркової миски за допомогою катетеризаційного (операційного) цистоскопа. Це дає змогу профілакувати їх пошкодження при зашиванні нориці. При фістулопластиці черезпівховим доступом одні фахівці [22, 52, 53] рекомендують зшивати стінку сечового міхура в поперечному напрямку, інші [17, 24, 35] – у поздовжньому. Багатошарова фістулопластика з лінією швів, що знаходяться не в одній площині,

Таблиця. Відмінності та особливості абдомінального та трансвагінального доступів при зашиванні міхурово-півхової нориці [53]

Порівняльна ознака	Абдомінальний	Трансвагінальний
Термін фістулопластики після утворення нориці	Протягом 3-6 міс	Може бути виконана одночасно з утворенням нориці за відсутності інфекції та інших ускладнень
Операційне поле	Нориці, що розташовані в ділянці трикутника Лъето чи шийки сечового міхура, важкодоступні для фістулопластики	Нориці, що розташовані високо (в ділянці кукси півхи), важкодоступні для фістулопластики
Розташування сечоводів по відношенню до нориці	Нориці, що знаходяться поряд із вічком сечовода, вимагають виконання реімплантації сечовода	Нориці, що знаходяться поряд із вічком сечовода, не вимагають виконання реімплантації сечовода
Сексуальна дисфункція	Немає зміни довжини півхи після фістулопластики	Ризик зменшення довжини півхи у разі операції за Latzko
Використання (інтерпозиція) клаптя при виконанні фістулопластики	Сальник, очеревина, клапоть прямих м'язів живота	Жировий клапоть статевої губи (операція за Martius), очеревина, шкіра сідниці чи <i>m. gracilis</i>
Супутні показання	Велика нориця, що розташована високо у звуженій півхи; післяпроменеві нориці; рецидив нориці після трансвагінальної фістулопластики; невеликі розміри міхура, які вимагають його аугментації; необхідність реімплантації сечовода (-ів); неможливість знаходження пацієнтки у положенні Тренделенбурга (анкілоз кульшових суглобів)	Неускладнені низько розташовані нориці

на думку всіх авторів, сприяє найкращому результату операції. Техніка фістулопластики міхурово-піхвової нориці за Ф. Хінман [35, 55] представлена на рисунках 18-22.

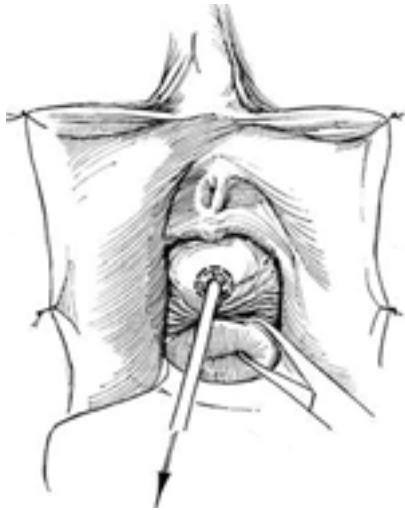


Рис. 18. У гінекологічному положенні пацієнтки через норицю в сечовий міхур вводять катетер Фолея (№ 8Ch)

За його допомогою виконують тракцію нориці, куксу піхви підтягують щипцями з метою кращої мобілізації нориці та розщеплення тканин навколо неї [35, 55]

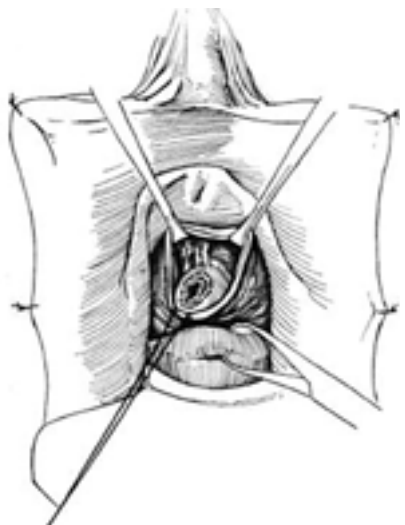


Рис. 19. Розщеплення тканин навколо нориці без висічення норицевого ходу [35, 55]

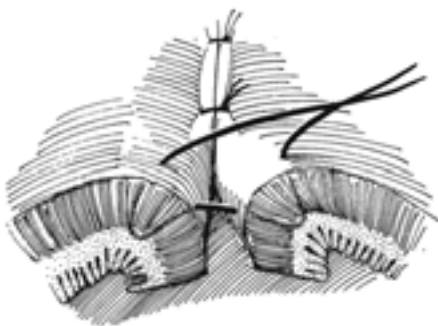


Рис. 20. Техніка накладання швів, що ввертаються (без захоплення слизової), за Lembert, які застосовують в абдомінальній хірургії та при зашиванні сечостатевої нориці [35, 55]

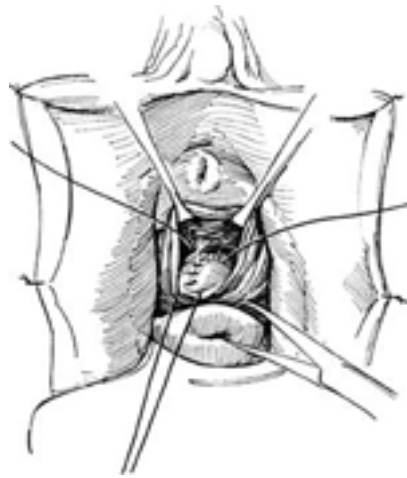


Рис. 21. Зашивання стінки сечового міхура лігатурами, що розсмоктуються протягом тривалого часу (похромований кетгут чи вікріл 3-0), за Lembert у поздовжньому напрямку (при цьому слизова міхура ввертається в його просвіт) [35, 55]

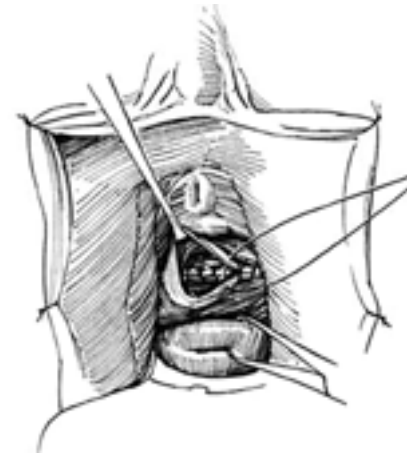


Рис. 22. Накладання другого (в глибині рани) ряду швів (лобково-шийкова, або паравезикальна, фасція) у поперечному напрямку та зашивання слизової передньої стінки піхви (третій ряд швів) [35, 55]

Техніка фістулопластики міхурово-піхвової нориці за К. Ganabathi et al. [53] представлена на рисунку 23.

V. Nitti [52] при фістулопластиці черезпіхвовим доступом рекомендує застосовувати J-подібний розріз слизової піхви у разі високого (в ділянці кукси піхви) (рис. 24) та у вигляді перевернутої букви J – низького розташування нориці (рис. 25). Зашивання стінки сечового міхура та лобково-шийкової фасції проводять у поперечному напрямку (рис. 26-28).

У 1942 р. W. Latzko запропонував просту операцію часткового кольпоклеїзису при зашиванні високо розташованих міхурово-піхвових нориць. Після висічення слизової навколо нориці виконують зашивання (зшивання) передньої та задньої стінок піхви (без зашивання дефекту), тим самим штучно зменшують довжину органу. О.Б. Лоран та співавт. використали дану методику у 174 хворих із післяпроменевими міхурово-піхвовими норицями і отримали 81% видужання [24].

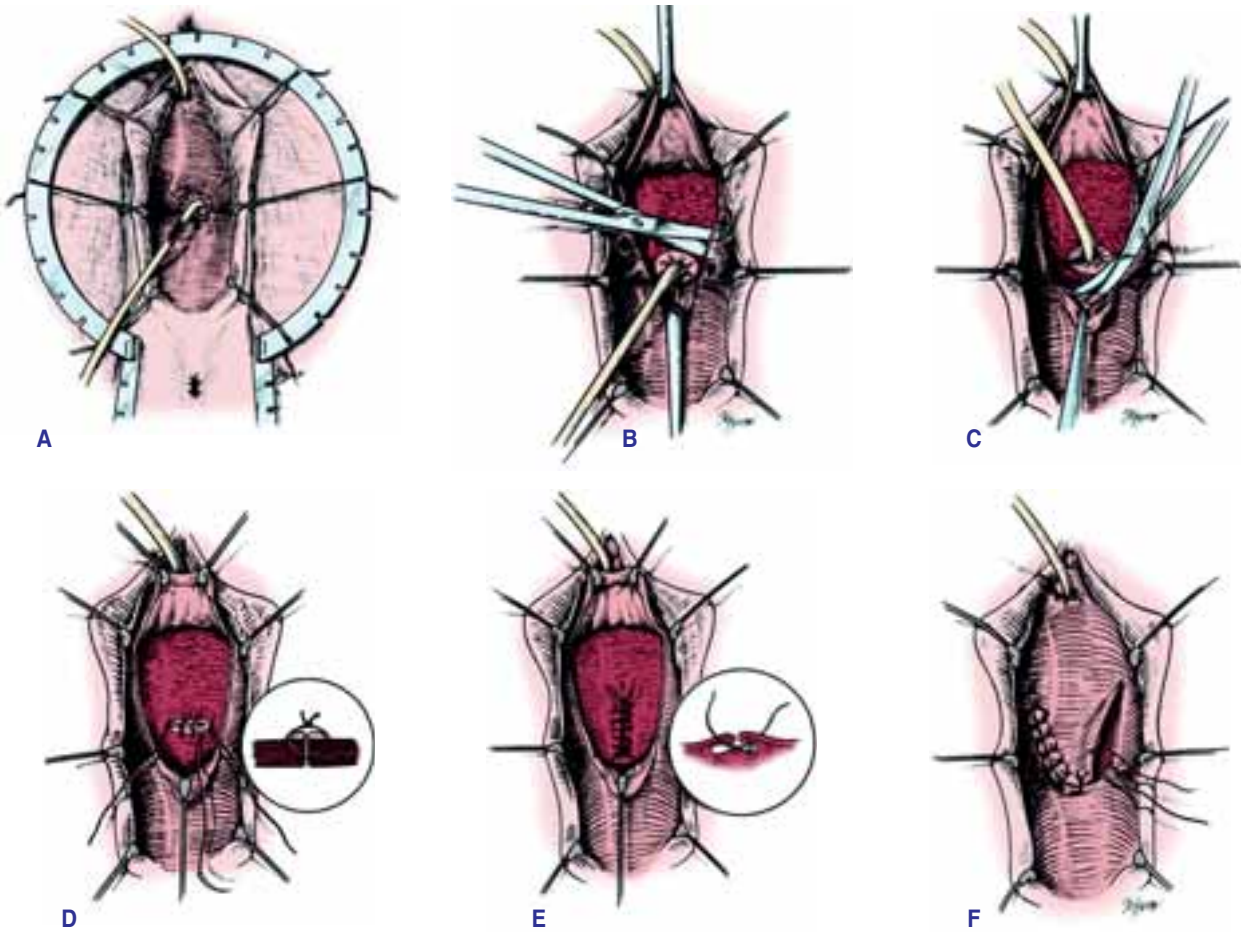


Рис. 23. Фістулопластика міхурово-піхвової норичі за K. Ganabathi et al. [53]

A – через норичню в сечовий міхур вводять катетер Фолея (№ 8Ch); B – мобілізація U-подібного клаптя слизової передньої стінки піхви; C – виділення норичі без висічення її країв; D – зашивання стінки сечового міхура (без захоплення слизової) окремими лігатурами, що розсмоктовуються протягом тривалого часу (вікрил або дексон 3-0, 4-0), за Lembert у поперечному напрямку; E – накладання швів за Lembert (вікрил або дексон 2-0, 3-0) на лобково-шийкову (паравезикальну) фасцію у повздовжньому напрямку та перпендикулярно до лінії першого ряду швів; F – зашивання клаптя слизової передньої стінки піхви окремими (вікриловими або дексоновими) швами

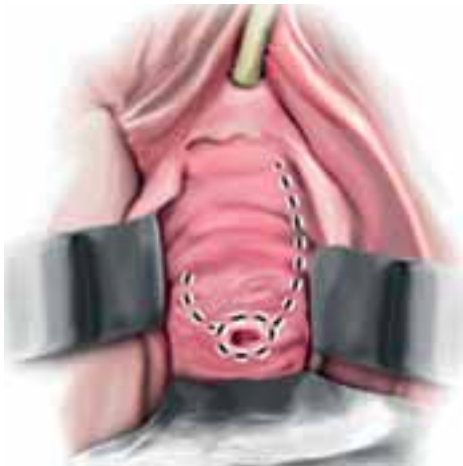

Рис. 24. Фістулопластика міхурово-піхвової норичі черезпіхвовим доступом за V. Nitti [52] – J-подібний розріз слизової піхви у разі високого (в ділянці кукси піхви) розташування норичі

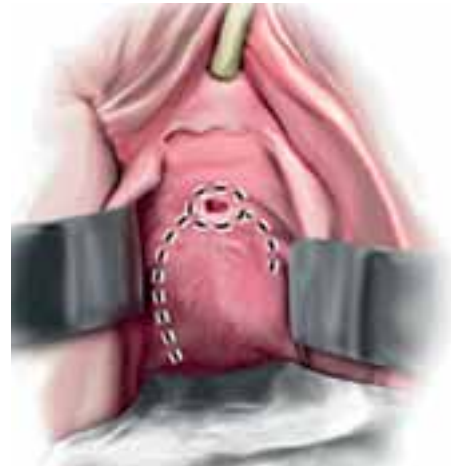


Рис. 25. Фістулопластика міхурово-піхвової норичі черезпіхвовим доступом за V. Nitti – розріз слизової піхви у вигляді перевернутої букви J при низькому розташуванні норичі

Етапи фістулопластики міхурово-піхвової норичі за Latzko представлені нижче (рис. 29). Автори українських діючих протоколів надання медичної допомоги (розділ «Міхурово-

вагінальна норичця») [9] рекомендують зашивати слизову піхви кетгуттом, проте закордонні спеціалісти вважають доцільним використовувати вікрил або дексон (3-0, 4-0).

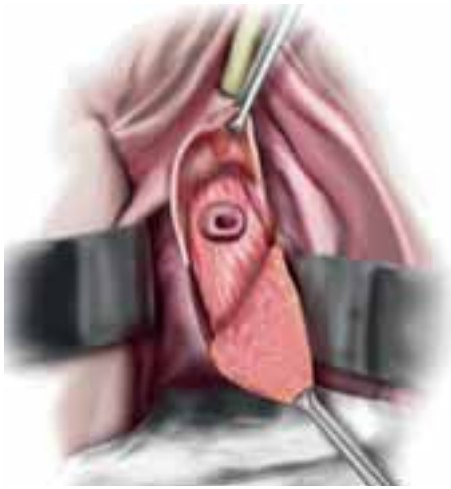


Рис. 26. Фістулопластика міхурово-піхвової нориці черезпіхвовим доступом за V. Nitti – мобілізація слизової піхви та нориці

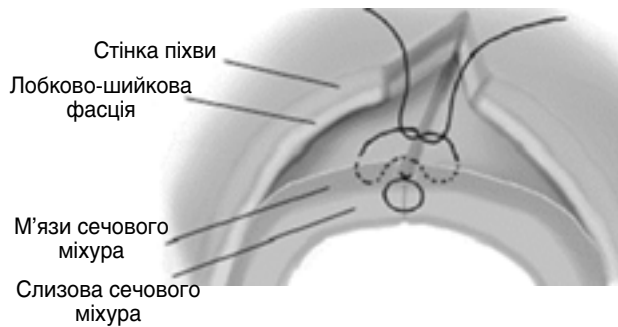


Рис. 27. Фістулопластика міхурово-піхвової нориці черезпіхвовим доступом за V. Nitti – техніка багатощарового зашивання нориці

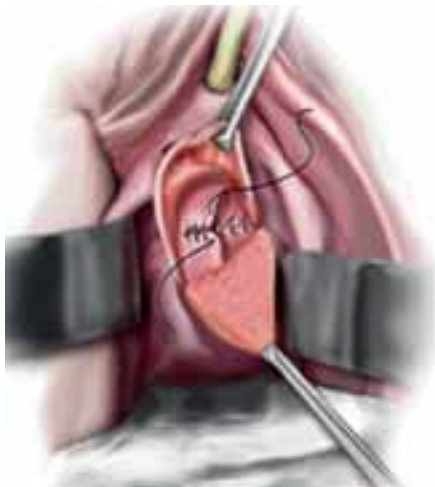


Рис. 28. Фістулопластика міхурово-піхвової нориці черезпіхвовим доступом за V. Nitti – поперечне зашивання стінки сечового міхура та лобково-шийкової фасції

При складних (рецидивних, великого діаметра та післяпроменевих) міхурово-піхвових норицях під час фістулопластики застосовують інтерпозицію тканин між лінією швів. При низько розташованих норицях використовують багатовазкуляризований жировий клапоть із великої статевої губи

(большокавернозний жировий клапоть) за Martius (рис. 57), а при високорозташованих – клапоть очеревини (рис. 30).

В українській медичній літературі представлені результати хірургічного лікування міхурово-піхвових нориць із використанням багатокомпонентного біологічного ранового покриття «Тахокомб» між лінією швів [23].

Черезпіхвовий доступ протипоказаний при виражених рубцевих змінах та деформації піхви, а також анкілозі кульшових суглобів. У таких випадках застосовують черезміхуровий або ж абдомінальний (трансперитонеальний) доступ. О.Ф. Возіанов та співавт. вважають, що при зашиванні більшості міхурово-піхвових нориць, особливо рецидивних, доцільно застосовувати черезміхуровий доступ [6]. Протипоказаннями до черезміхурового доступу є мала ємність сечового міхура (застосовують абдомінальний доступ з аугментацією сечового міхура стінкою кишки), рубцеві зміни в навколومیхуровому просторі, ожиріння. При виконанні пластики міхурово-піхвової нориці черезміхуровим доступом необхідно підняти передню стінку піхви догори, що дає змогу краще виконати розщеплення тканин сечового міхура та піхви навколо нориці. Для цього застосовують різні ретрактори, вводять в піхву металеву кульку, використовують утримувачі та довгий затискач з марлевою серветкою (рис. 32).

На думку П.І. Пивоварова та співавт. [26], для покращення розщеплення стінок сечового міхура та піхви слід використовувати конусоподібні чашки (рибальські дзвіночки) з різними кутами скосу в залежності від розміру нориці (рис. 37).

Для неспівпадання лінії швів рану піхви зазвичай зшивають у поперечному напрямку (вікріл або дексон 2-0, 3-0), а рану сечового міхура – у повздовжньому з використанням матрацних (вертикальних П-подібних швів за Донаті, вікріл або дексон 3-0) (рис. 40). Операцію завершують епіцистостомією. О.С. Переверзев не вважає обов'язковим виконувати повздовжньо-поперечний перехрест швів, а наголошує на тому, що шви повинні бути накладені без натягу та забезпечувати герметичність анастомозу [30].

Техніка фістулопластики черезміхуровим доступом представлена на рисунках 31-35.

Протягом останніх 20 років ми застосовуємо лише черезміхуровий доступ при фістулопластиці міхурово-піхвової нориці за П.І. Пивоваровим [26] з використанням риболовецького дзвоника. Останній фіксуємо до металевого дроту, який виводимо через норицю в міхур, а риболовецький дзвоник вводимо у піхву. Тракція дзвоника за дріт сприяє підняттю передньої стінки піхви та покращенню розшарування стінок двох органів. У залежності від діаметра нориці використовуємо дзвоник з різним кутом скосу. Обов'язково перед фістулопластикою проводимо катетеризацію вічок обох сечоводів з метою профілактики

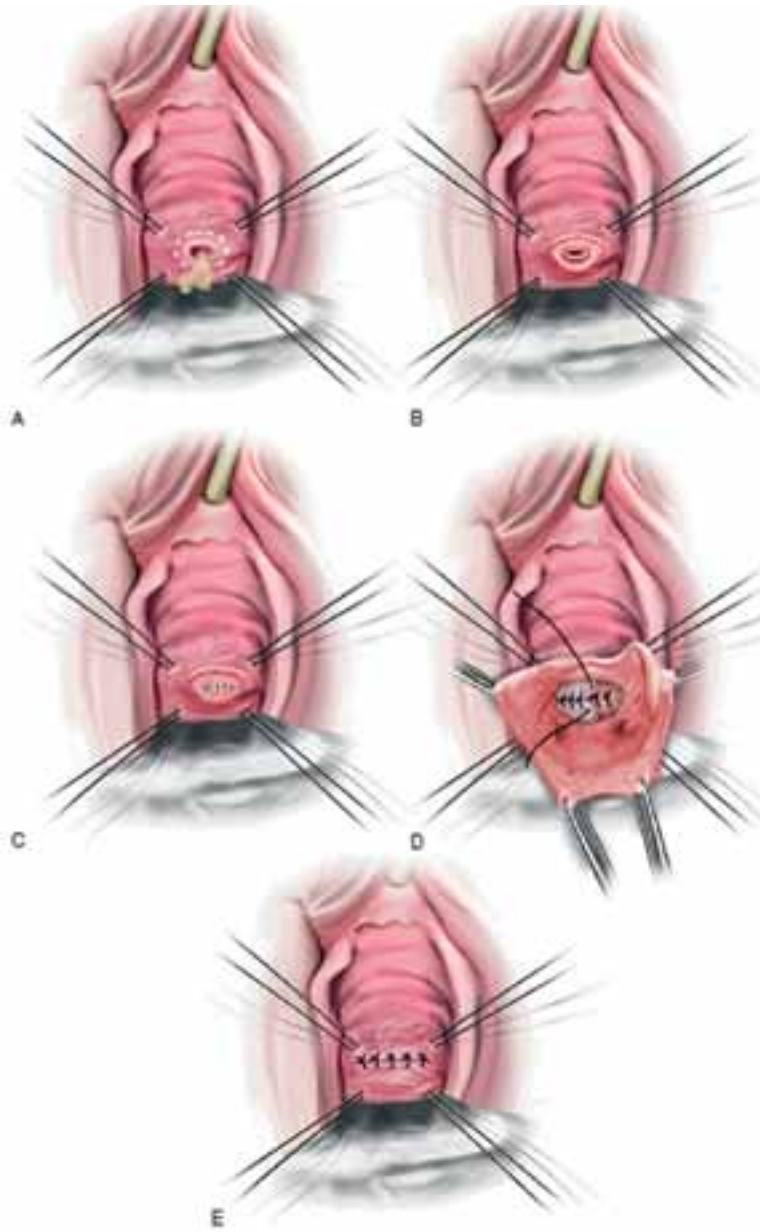


Рис. 29. Етапи фістулопластики міхурово-піхвової нориці за Latzko [1, 38]

А – еліпсоподібний розріз слизової піхви навколо нориці; В – висічення слизової піхви навколо нориці; С – перший ряд поперечних швів на передню та задню стінки піхви; D – другий ряд поперечних швів на передню та задню стінки піхви; Е – накладання швів на слизову піхви

пошкодження (прошивання) останніх та вводимо у сечовий міхур надлобковий дренаж на 2-3 тиж. Техніка операції представлена нижче (рис. 36-41).

Абдомінальний доступ показаний:

- у разі коли потрібно відкривати черевну порожнину для виконання супутніх симультанних операцій;
- при складних норицях;
- при втягуванні в рубцевий процес сечоводів та необхідності їх реімплантації;
- при комбінованих норицях.

Абдомінальний доступ детально описав та популяризував О'Conor et al. (1951,1973) [53]. При абдомінальному доступі з метою герметизації зашити нориці використовують клапоть очеревини або ж сальник (рис. 44). О.Ф. Возіанов та співавт. (1991) застосували черезміхуровий доступ у 52,3% хворих, черезпіхвовий – у 36,6%, абдомінальний – у 7,1% та комбінований – у 4% пацієнтів [6]. Техніка операції фістулопластики міхурово-піхвової нориці абдомінальним доступом представлена на рисунках 42-47.

Успіх фістулопластики простих міхурово-піхвових нориць, за даними літератури, досягає 90-100% [53].

Ми проаналізували результати хірургічного лікування

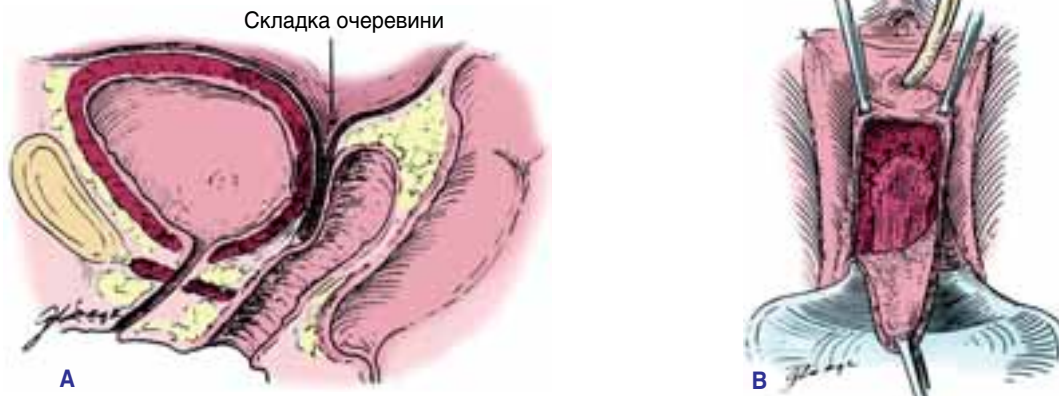

Рис. 30. Фістулопластика складної міхурово-піхвової післягістеректомічної нориці черезпіхвовим доступом із використанням клаптя очеревини [53]

А – сагітальний кінцевий вигляд операції з інтерпозицією клаптя очеревини між лінією швів;
В – клапоть очеревини, фіксований до лобково-шийкової фасції перед зашиванням слизової піхви

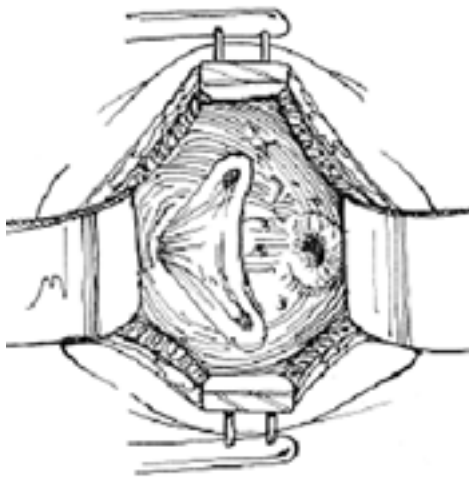


Рис. 31. Поперечним чи повздовжнім надлобковим доступом виділяють та розтинають передню стінку сечового міхура

На задній стінці сечового міхура розташована міхурово-піхвова нориця [35, 55]

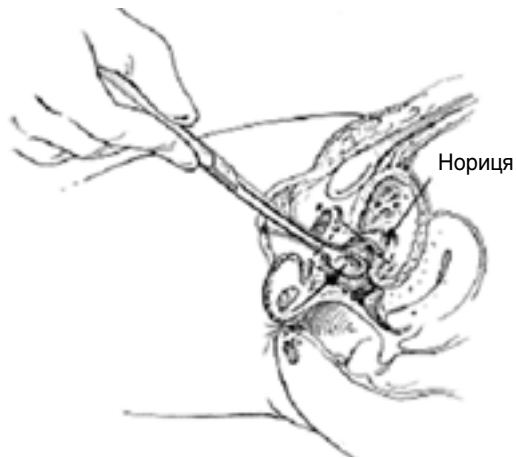


Рис. 32. Тракція нориці у бік сечового міхура за допомогою затискача з марлевою кулькою [35, 55]

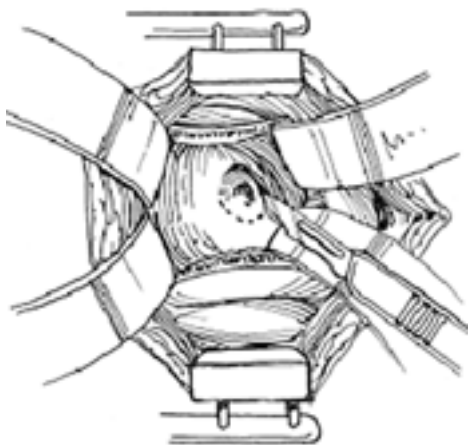


Рис. 33. Розсічення слизової сечового міхура навколо нориці [35, 55]

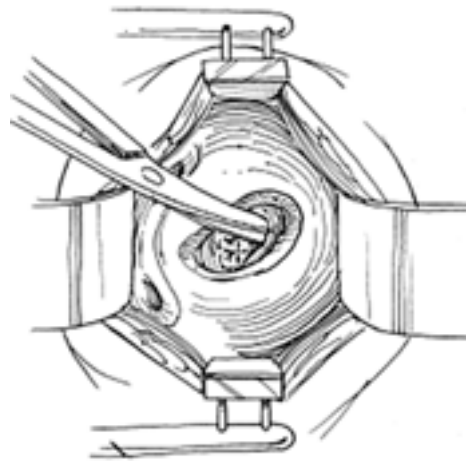


Рис. 34. Розщеплення стінок сечового міхура та піхви навколо нориці і зашивання стінки піхви (у глибині рани видно поперечно накладені шви) [35, 55]

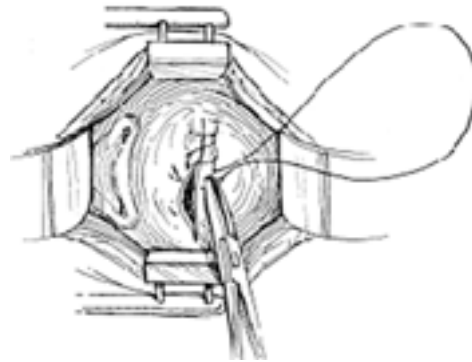


Рис. 35. Зашивання слизової сечового міхура у поперечному напрямку

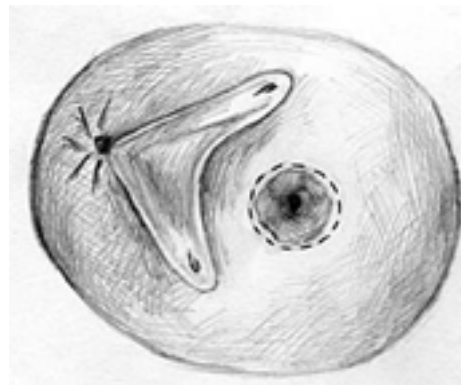


Рис. 36. Циркулярне розсічення слизової сечового міхура в ділянці нориці



Рис. 37. Риболовецький дзвоник із фіксованим до нього металевим дротом

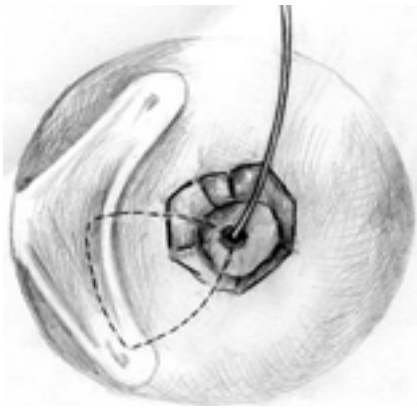


Рис. 38. Використання риболовецького дзвоника, розташованого у піхві, для підняття її передньої стінки в рану та покращення розщеплення з сечовим міхуром впродовж 1-1,5 см навколо нориці

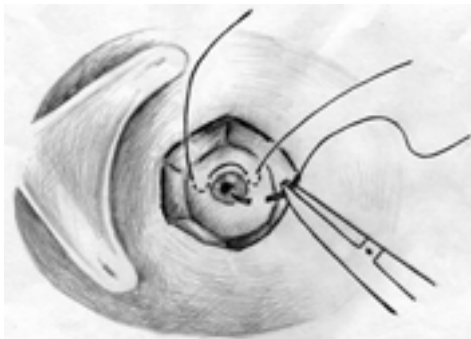


Рис. 39. Зашивання стінки піхви ввертаючими швами (вікріл або дексон 3-0, 2-0) за Lembert у поперечному напрямку без захоплення слизової

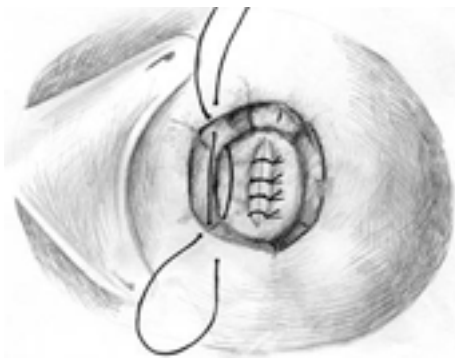


Рис. 40. Зашивання стінки сечового міхура матрацними швами (вікріл або дексон 3-0) у повздовжньому напрямку

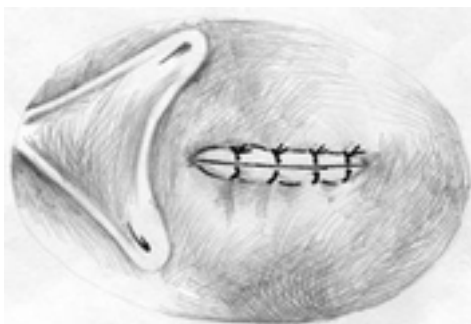


Рис. 41. Кінцевий вигляд черезміхурової фістулопластики міхурово-піхвової нориці

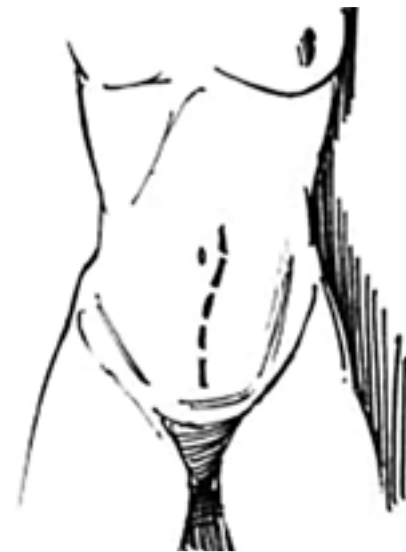

Рис. 42. Повздовжній надлобковий доступ при абдомінальній фістулопластиці міхурово-піхвової нориці [35, 55]

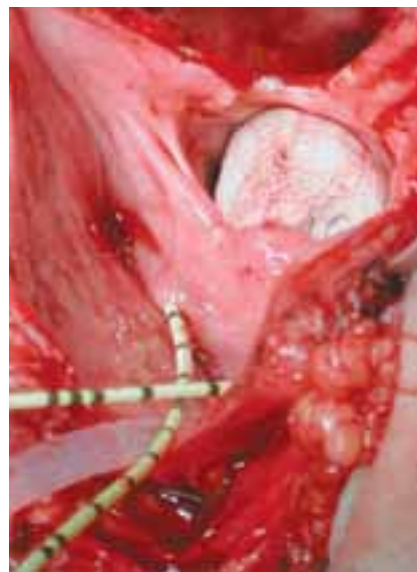

Рис. 43. Вигляд рани сечового міхура та великої міхурово-піхвової нориці (у ній знаходиться тампон) при абдомінальній фістулопластиці [53]

66 міхурово-піхвових нориць протягом останніх 20 років: 58 (87,9%) з них утворилися після гінекологічних операцій, 8 (12,1%) – після акушерських. Лише одна нориця була складною (післяпроменевою) зі звуженням нижньої третини обох сечоводів; окрім фістулопластики хворій виконали пересадку обох сечоводів. Усі жінки були оперовані черезміхуровим доступом. Рецидив нориці після фістулопластики відмітили у двох (3,0%) жінок – одній з них успішно виконали повторну фістулопластику, інша (з післяпроменевою норицею) відмовилась від повторної операції. Застосування риболовецьких дзвоників з різними кутами скосу сприяло кращому виділенню нориці, розщепленню тканин піхви та сечового міхура, а також накладанню швів без натягу.

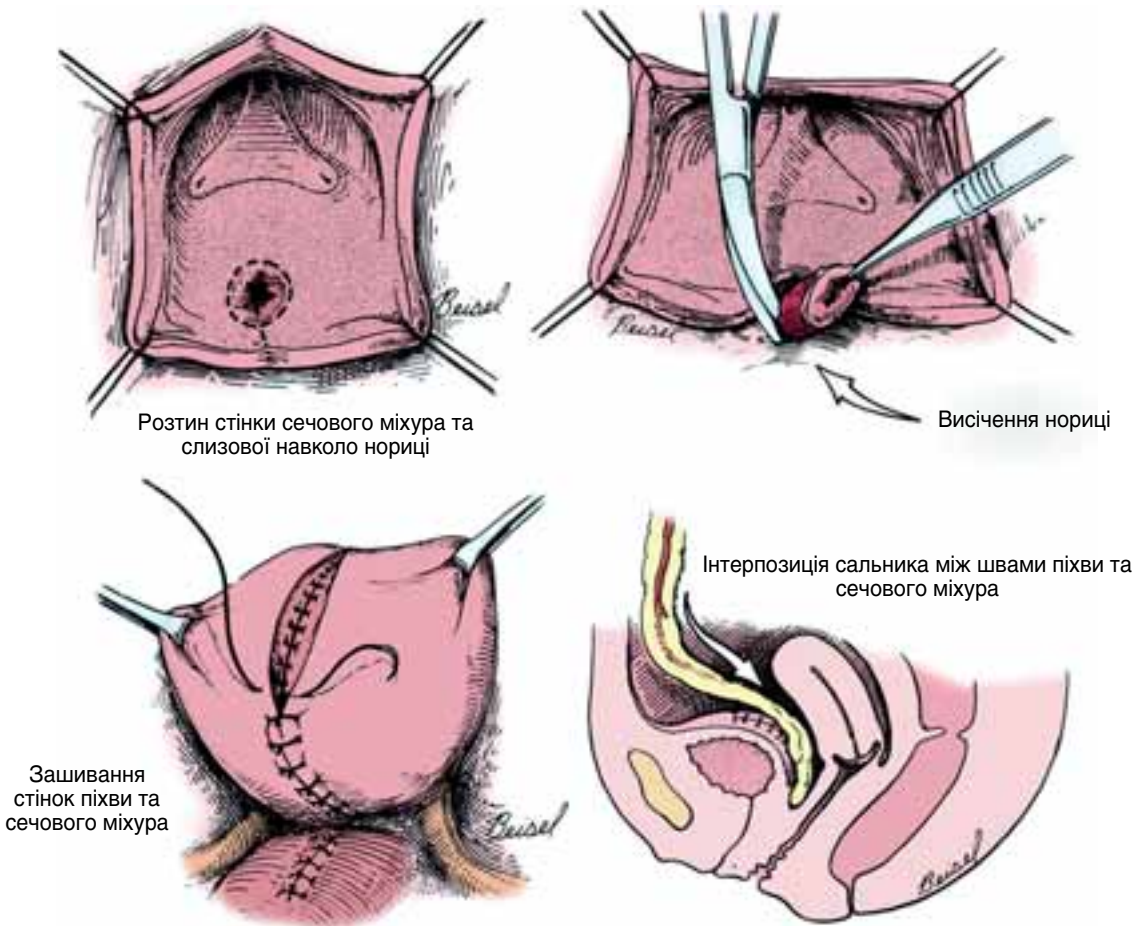


Рис. 44. Фістулопластика міхурово-піхвової нориці абдомінальним доступом [53]

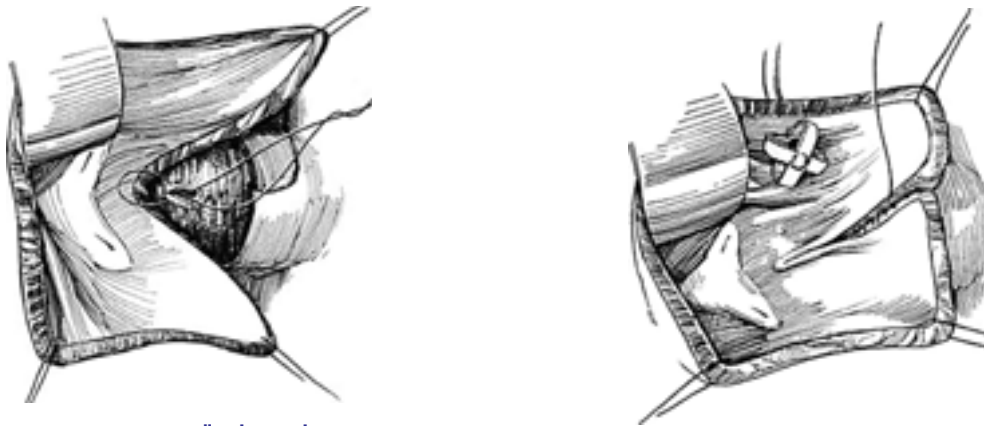


Рис. 45. Зашивання передньої стінки піхви швами з розташуванням вузлів на слизовій (у просвіті) піхви [35, 55]

Рис. 47. Накладання другого ряду швів на стінку сечового міхура та дренажування сечового міхура катетером Малеко [35, 55]

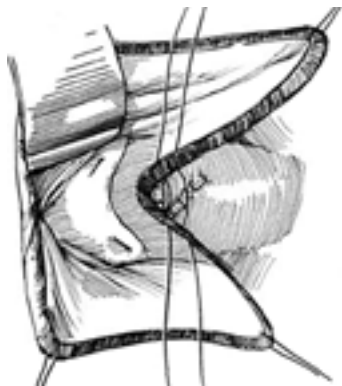


Рис. 46. Накладання швів на стінку сечового міхура [35, 55]

Хірургічне лікування сечовідно-піхвових нориць

Реконструктивно-пластичні операції при сечовідно-піхвових норицях виконують трансперитонеальним, екстраперитонеальним або комбінованим доступами. Б.Н. Годунов та співавт. (1997) перший доступ використали у 193, другий – у 73 осіб із сечівниково-піхвовими норицями [11]. У зв'язку з низьким розташуванням нориці в сечоводі (зазвичай у нижній третині) та втягуванням останнього у рубцевий процес проводять реімплантацію сечовода. Застосовують

уретроцистонеоанастомоз за Politano – Leadbetter при звуженні нижньої третини сечовода вздовж 4-5 см (рис. 48-51). Якщо рубцеве звуження сечовода має довжину до 6-10 см уретероцистонеоанастомоз поєднують із psoas-hitch пластикою сечового міхура (рис. 52), якщо рубцювання протягається на 10-15 см, виконують операцію за Боарі [25, 28-30, 36, 45] (рис. 53-55). Поєднання операції за Боарі із psoas-hitch пластикою сечового міхура дає можливість усунути дефект сечовода до 12-16 см [42, 47, 59].

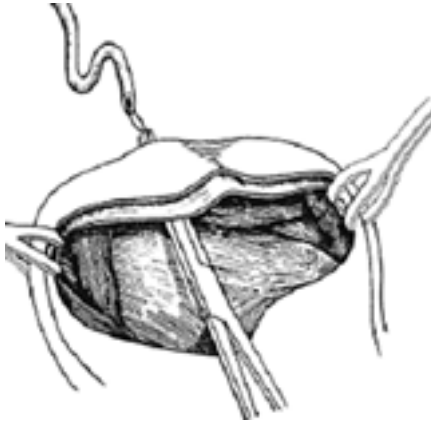

Рис. 48. Уретероцистонеоанастомоз за Politano – Leadbetter – проведення термінального відділу правого сечовода в порожнину сечового міхура за допомогою затискача [49]

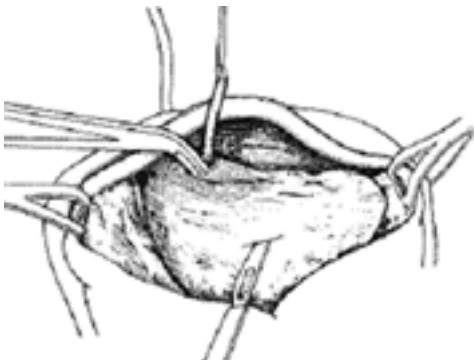


Рис. 49. Уретероцистонеоанастомоз за Politano – Leadbetter – виконання підслизового тунелю в сечовому міхурі [49]

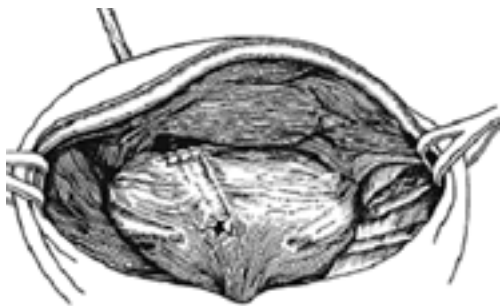


Рис. 50. Уретероцистонеоанастомоз за Politano – Leadbetter – кінцевий вигляд реімплантації правого сечовода [49]

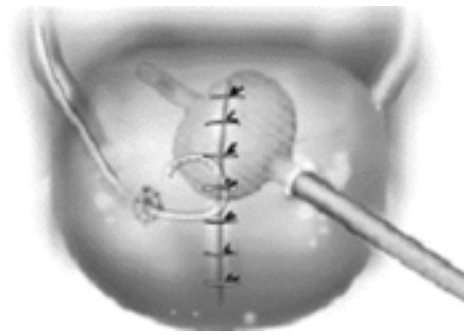


Рис. 51. Уретероцистонеоанастомоз за Politano – Leadbetter – правий сечовід дренований стентом, а сечовий міхур – надлобковим дренажем (катетер Фолея) [1, 38]

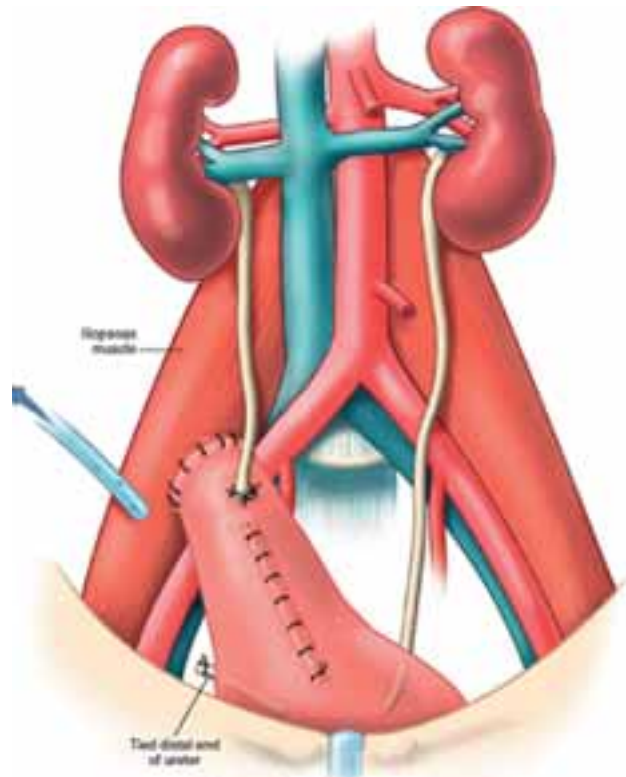


Рис. 52. Правобічний уретероцистонеоанастомоз із psoas-hitch пластикою сечового міхура [49]

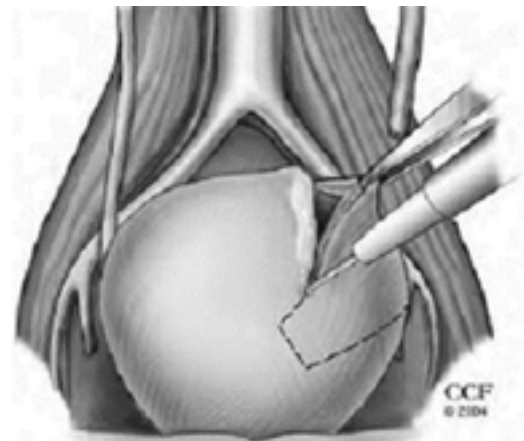


Рис. 53. Поєднання операції за Боарі з psoas-hitch пластикою сечового міхура – мобілізація клаптя з передньо-бічної стінки сечового міхура для відновлення дефекту лівого сечовода [49]

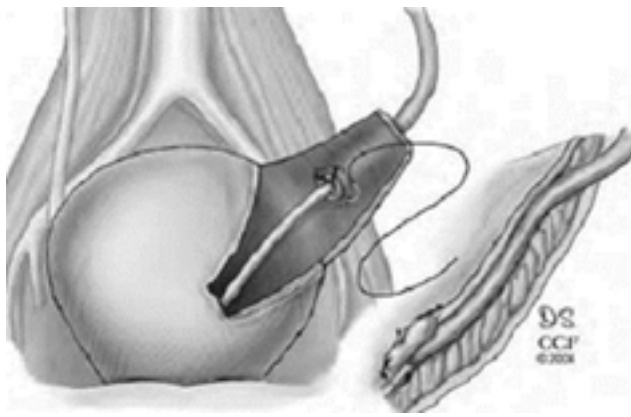


Рис. 54. Поєднання операції за Боарі з psoas-hitch пластикою – у клапоть із передньо-бічної стінки сечового міхура реімплантовано лівий сечовід із застосуванням підслизового тунелю [49]

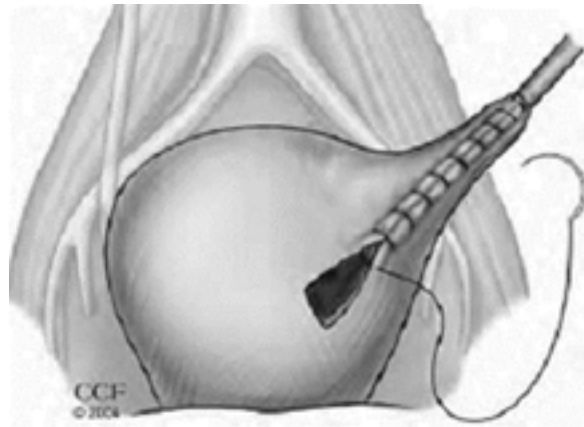


Рис. 55. Поєднання операції за Боарі з psoas-hitch пластикою – зашивання сечового міхура [49]

Через сечовідно-піхову норичю успішну реімплантацію нижньої третини сечовода ми виконали шести жінкам, з них у двох випадках використали psoas-hitch пластику сечового міхура.

Хірургічне лікування сечівниково-піхових норичь

За даними дослідження О.Ф. Возіанова та співавт. (1991), з усіх видів норичь сечівниково-піхові найважче піддаються лікуванню і мають високу (понад 20%) частоту рецидивів [6]. Навіть після успішної пластики норичі у жінки може виникнути нетримання сечі, що змусить виконати у майбутньому параретральне введення об'ємуючих препаратів чи субуретральний слінг [60]. При хірургічному лікуванні сечівниково-піхової норичі застосовують черезпіховий доступ з дотриманням загальних принципів (рис. 56-58).

Хірургічне лікування міхурово-маткових норичь

Техніка фістулопластики міхурово-маткової норичі представлена на рисунках 59-62 [1, 38, 52].

Трансперитонеальним доступом виділена задня стінка сечового міхура та передня стінка матки (пунктиром показано розріз стінки сечового міхура).

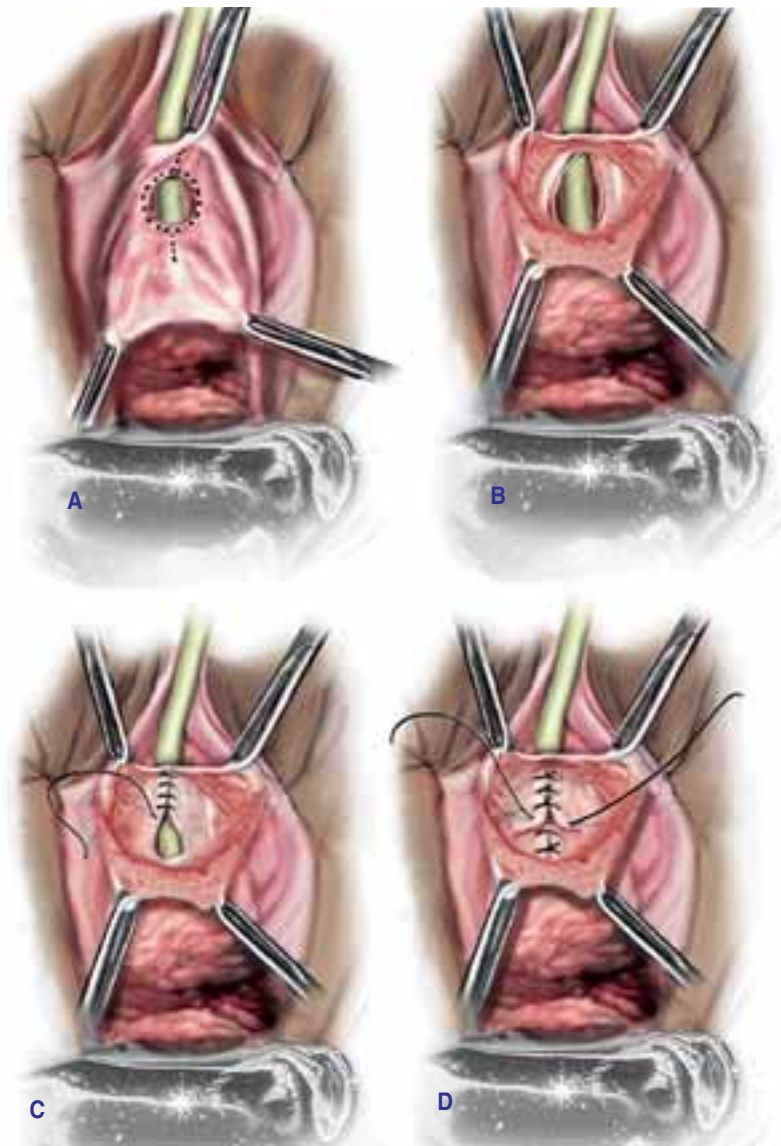


Рис. 56. Етапи фістулопластики сечівниково-піхової норичі [1, 38]

A – розсічення слизової піхи навколо норичі; B – мобілізація норичі та слизової піхи навколо неї; C – зашивання стінки уретри (без захоплення слизової) та лобково-шийкової фасції неперервним швом (вікрил або дексон 4-0), можливе також використання вузлових швів при невеликих розмірах норичі; D – зашивання лобково-шийкової фасції другим рядом вузлових швів (вікрил або дексон 3-0)

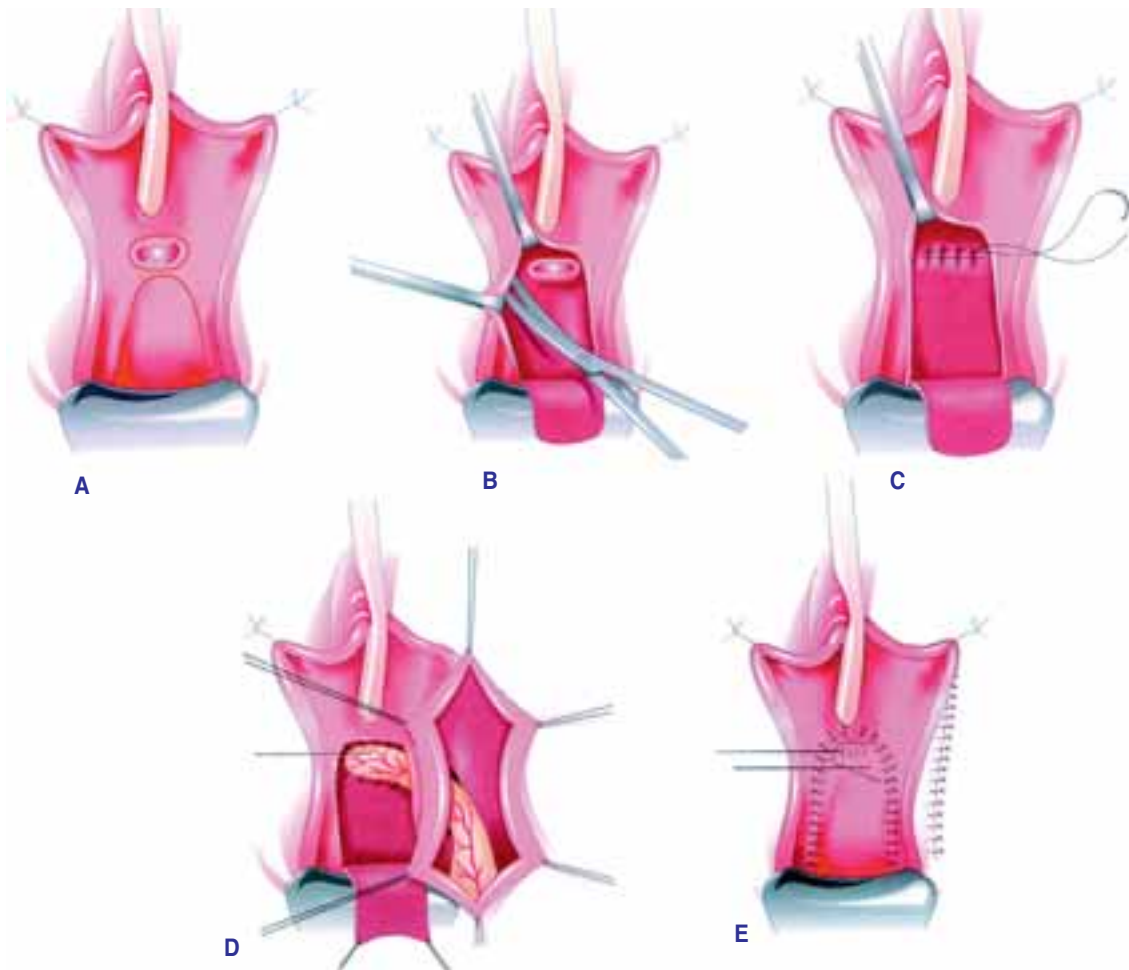


Рис. 57. Техніка фістулопластики сечівниково-піхвової норичі із застосуванням жирового клаптя статевої губи за Martius [53]

A – перевернутий U-подібний розріз передньої стінки піхви та розсічення слизової піхви навколо норичі; B – мобілізація клаптя передньої стінки піхви та норичі без висічення її країв; C – зашивання стінки уретри та лобково-шийкової фасції швами, які розсмоктуються протягом тривалого часу; D – підведення та фіксація жирового клаптя до лінії швів через тунель статевої губи; E – зашивання слизової передньої стінки піхви

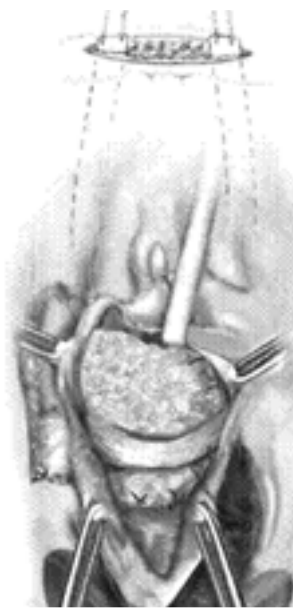

Рис. 58. Застосування пубовагінального слінгу при фістулопластиці сечівниково-піхвової норичі та наявності стресового нетримання сечі

Встановлення слінгу виконують в ділянці проксимального відділу уретри після інтерпозиції жирового клаптя [1, 38]

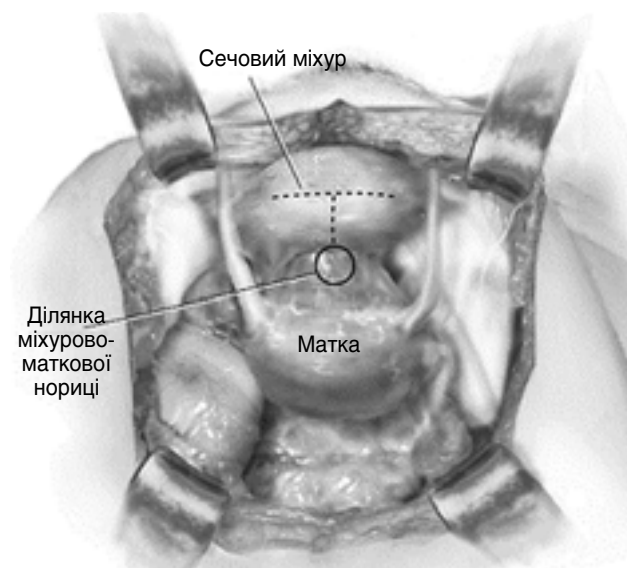


Рис. 59. Етапи фістулопластики міхурово-маткової норичі

Трансперитонеальним доступом виділена задня стінка сечового міхура та передня стінка матки (пунктиром показано розріз стінки сечового міхура)

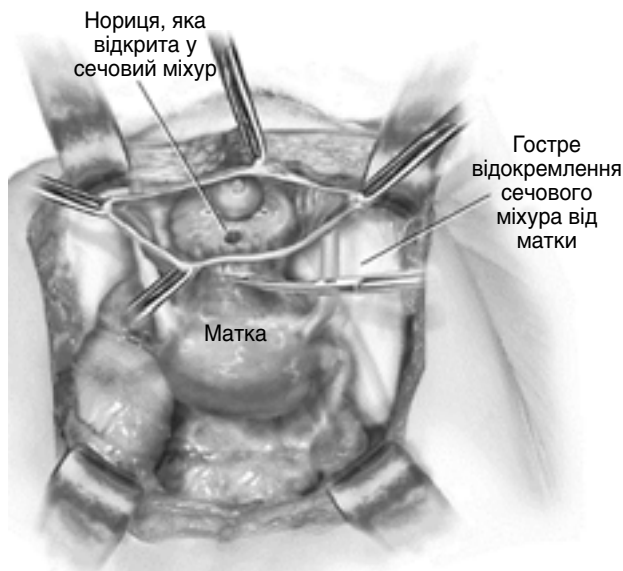


Рис. 60. Етапи фістулопластики міхурово-маткової нориці – відокремлення стінки сечового міхура від стінки матки

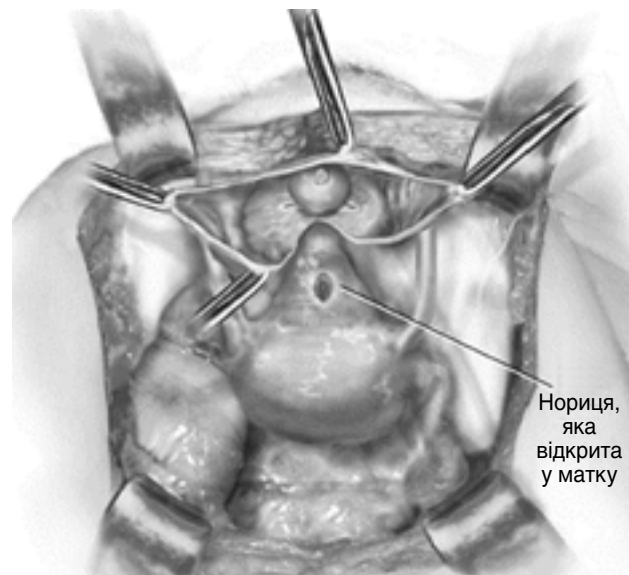


Рис. 61. Етапи фістулопластики міхурово-маткової нориці – висічення нориці

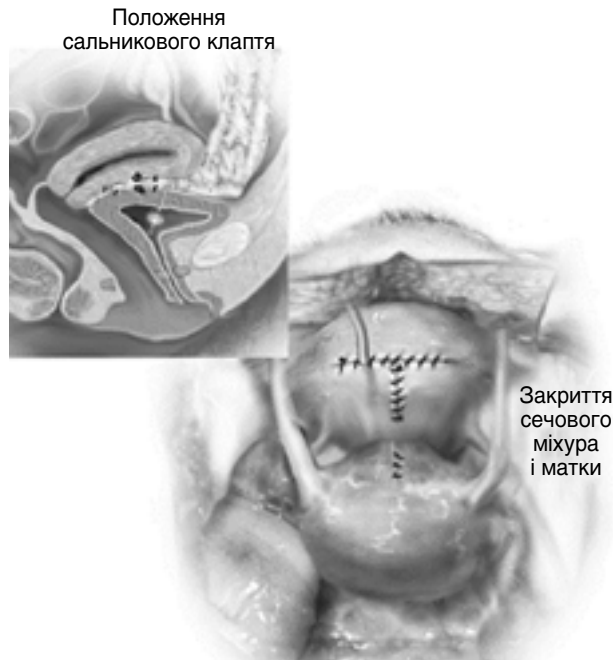


Рис. 62. Етапи фістулопластики міхурово-маткової нориці

Отвори в стінці сечового міхура та матки зашиті, сечовий міхур дренажований надлобковим дренажем екстраперитонеально, інтерпозиція сальника між лінією швів

Таким чином, лікування сечостатевих нориць у жінок залишається складним питанням реконструктивної урогінекології, вимагає знань та практичного досвіду хірурга, а допомога повинна надаватись у спеціалізованих закладах висококваліфікованими урологами із залученням колеґ-гінекологів.

Список використаної літератури

1. Багшиш М.С., Каррам М.М. Атлас анатомии таза и гинекологической хирургии: Пер. с англ. – 2-е издание. – Лондон: Elsevier Ltd., 2009. – 1180 с.
2. Барало І.В., Головенко В.П., Горовий В.І. та ін. Результати хірургічного лікування сечоміхурово-піхвових нориць після акушерсько-гінекологічних операцій / Матеріали з'їзду асоціації урологів України, м. Одеса, 16-18 вересня 2010 р. // Урологія. – 2010. – Т. 14, додаток (54). – С. 246.
3. Боржівський Ц.К., Галун Н.М., Грицина Ю.Р. До питання про лікування сечостатевих фістул у жінок // Педіатрія, акушерство і гінекологія. – 1987. – № 5. – С. 56-58.
4. Буянова С.Н., Сенчакова Т.Н. Лечение мочеполювых свищей травматического генеза у женщин // Акушерство и гинекология – 2000. – № 1. – С. 44-46.
5. Возіанов А.Ф. Пузырно- и уретрогенитальные свищи у женщин // Материалы IV съезда урологов Украинской ССР. – К., 1985. – С. 307-15.
6. Возіанов А.Ф., Люлько А.В., Серняк П.С. Пузырно- и уретрогенитальные свищи у женщин. – К.: Здоров'я, 1991. – 118 с.
7. Возіанов О.Ф., Люлько О.В. Урологія: Підручник. – К.: Вища школа, 1993. – С. 679-690.
8. Возіанов А.Ф., Люлько А.В. Атлас-руководство по урологии. – В 3 т. – 2-е изд., перераб. и доп. – Днепропетровск: РВА «Дніпро»-VAL, 2001. – Т. 2. – С. 179-233.
9. Возіанов О.Ф., Стаховський Е.О., Вукалович П.С. та ін. Протокол надання медичної допомоги «Міхурово-вагінальна нориця» // Урологія. Діючі протоколи надання медичної допомоги / За ред. С.П. Пасечнікова. – К.: ТОВ «Доктор-Медіа», 2011. – С. 296-310.
10. Гайдаєв Ю.А. Вопросы этиопатогенеза и хирургической тактики при мочеточничково-влагалищных свищах // Материалы IV съезда урологов Украинской ССР. – К., 1995. – С. 375-379.
11. Годунов Б.Н., Лоран О. Б., Газимаєдов Г.А., Каприн А.Д. Диагностика и лечение мочеточничково-влагалищных свищей // Урология и нефрология. – 1997. – № 6. – С. 44-47.
12. Горовий В.І., Веденко Б.Г., Головенко В.П. та ін. Невідкладна урологія в практиці лікарів хірургічного профілю. – Вінниця: РВВ ВАТ «Вінобудкарна», 2001. – 624 с.
13. Запорожан В.М. Оперативна гінекологія. – Одеса: Одеськ. держ. мед. ун-т, 2006. – С. 315-324.
14. Кан Д.В. Повреждения мочеточников в акушерской и гинекологической практике. – М.: Медицина, 1967. – 126 с.
15. Кан Д.В. Восстановительная хирургия мочеточников. – М.: Медицина, 1973. – 200 с.
16. Кан Д.В. Мочеточничково-влагалищные свищи // Урология и нефрология. – 1981. – № 2. – С. 32-34.
17. Кан Д.В. Руководство по акушерской и гинекологической урологии. – 2-е изд. – М.: Медицина, 1986. – 488 с.
18. Кан Д.В., Пронин В.И. Урологические осложнения при лечении онкологических заболеваний органов таза. – М.: Медицина, 1988. – 256 с.
19. Клепиков Ф.А., Россихин В.В., Кешишян А.А. Анализ неблагоприятных исходов и пути оптимизации хирургического лечения пузырно-влагалищных свищей // Материалы IV съезда урологов Украинской ССР. – К., 1985. – С. 330-332.
20. Комяков Б.К., Гулиев Б.Г., Новиков А.И. и др. Оперативное лечение поврежденных мочевых путей и их последствий в акушерско-гинекологической практике // Акушерство и гинекология. – 2004. – № 6. – С. 39-42.

21. Краснопольский В.И., Буянова С.Н. Генитальные свищи. – М.: МЕДпресс, 2001. – 192 с.
22. Кремлинг Х., Лутцайер В., Хайнц Р. Гинекологическая урология и нефрология: Пер. с нем. – М.: Медицина, 1985. – 560 с.
23. Лісовий В.М., Єрмоленко Т.І., Демченко В.М. Хірургічне лікування сечоміхурово-піхвових норниць з використанням багатокомпонентного біологічного ранового покриття // Матеріали з'їзду асоціації урологів України, м. Одеса, 16-18 вересня 2010 р. // Урологія. – 2010. – Т. 14, додаток (54). – С. 349-352.
24. Лоран О.Б., Пушкарь Д.Ю., Годунов Б.Н. и др. Хирургическое лечение пузырно-влагалищных свищей // Акушерство и гинекология. – 2000. – № 4. – С. 57-59.
25. Мысько С.Я., Чепенко А.В., Закопадная Л.В. Некоторые особенности применения методики Hitch – psoas при лечении акушерско-гинекологической травмы мочеоточника // Симптомы нижних мочевых путей: Материалы юбилейной научно-практической конференции урологов. – Харьков, 2007. – С. 189-190.
26. Пивоваров П.І., Головенко В.П., Горовий В.І., Барало І.В. Оперативне лікування сечоміхурово-піхвових норниць // Питання медичної практики та теорії: 36. Наук. праць лікарів та вчених Вінниччини. – Вінниця, 2006. – С. 54-56.
27. Пепенін В.Р. Некоторые особенности оперативного лечения пузырно-влагалищных свищей // Повреждения органов мочеполовой системы: Тезисы XV научно-практической конференции урологов Днепрпетровской обл. – Днепрпетровск, 1986. – С. 32-33.
28. Переверзев А.С. Пузырно-влагалищные свищи: этиология, выбор метода лечения и профилактика // Медицинские аспекты здоровья женщины. – 2010. – №3(20). – С. 60 – 65.
29. Переверзев А.С., Мысько С.Я. Реконструкция мочеоточников после острой акушерско-гинекологической травмы // Травмы мочеполовых органов: Материалы межрегиональной научно-практической конференции урологов. – Харьков, 1993. – С. 47-50.
30. Переверзев А.С. Клиническая урогинекология. – Харьков: Факт, 2000. – 360 с.
31. Перепечай Д.Л. Уретровлагалищные свищи // Урология и нефрология. – 1985. – № 4. – С. 53-55.
32. Серняк П.С., Серняк Ю.П. Наш опыт лечения урогенитальных свищей // Симптомы нижних мочевых путей: Материалы юбилейной научно-практической конференции урологов. – Харьков, 2007. – С.100-101.
33. Урологическая гинекология (Практическое руководство для врачей) // Под ред. Ю.В. Цвелева, С.Б. Петрова. – СПб.: ООО «Издательство Фолиант», 2006. – 272 с.
34. Херт Г. Оперативная урогинекология: Пер. с англ. / Под ред. Н.А. Лопаткина, О. И. Аполихина. – М.: ГЭОТАР-МЕД, 2003. – С 189-198.
35. Хинман Ф. Оперативная урология. Атлас: Пер. с англ. – М.: ГЭОТАР-МЕД, 2001. – 1192 с.
36. Хирш Х., Кезер О., Икле Ф. Оперативная гинекология: Атлас: Пер. с англ. / Под ред. В.И. Кулакова, И.В. Федорова. – М.: ГЭОТАР Медицина, 2004. – 490-514.
37. Шапринський В.О., Мазорчук Б.Ф., Зайцев В.І., Горовий В.І. Інтраопераційна травма сечових органів при хірургічних та акушерсько-гинекологічних операціях. – Вінниця: ФОП Данилюк В.Г., 2008. – 150 с.
38. Baggish M.S., Karram M.M. Atlas of pelvic anatomy and gynecologic surgery. – 3rd ed. – Elsevier Saunders, 2011. – P.1007-1126.
39. Benson R.C., Hinman F. Urinary tract injuries in obstetrics and gynecology // Am. J. Obst. Gynec. – 1955. – Vol. 70. – P. 467-485.
40. Cardozo L., Staskin D. Textbook of female urology and urogynaecology. – 2nd ed. – Informa Healthcare. – 2006. – P. 215-324.
41. Dmochowski R., Scarpero H. Vesicovaginal and urethrovaginal fistulas // Vaginal surgery for incontinence and prolapse / Zimmern P. at al. – Ch. 19. – Springer-Verlag Limited, 2006. – P. 243-258.
42. Frohmuller H.G.W. Vesicovaginal fistula // Glenn's urologic surgery / Graham S.D., Glenn J.F. – Ch. 27. – Lippincott Williams & Wilkins Publishers, 1998. – CD.
43. Ghoniem G.M., Khater U.M. Vesico-vaginal fistula // Pelvic floor dysfunction. A multidisciplinary approach / Davilla G.W., Ghoniem G.M., Wexner S.D. – Ch. 13. – Springer-Verlag Limited, 2006. – P. 321-324.
44. Harkki-Siren P., Sjoberg J., Tiitinen A. Urinary tract injures after hysterectomy // Obstet. Gynecol. – 1998. – Vol. 92. – P.113-118.
45. Franke J.J., Smith J.A. Surgery of the ureter // Campbell's Urology / Walsh P. C. et al. – 7th ed., Vol. 3. – Philadelphia: W.B. Saunders, 1998. – P. 3062-3084.
46. Hurt W.G. Genitourinary fistulae // Clinical urogynecology / Stanton S.L., Monga A.K. – 2nd ed. – London-Toronto: Churchill Livingstone, 2000. – P. 247-258.
47. Karram M.M. Lower urinary tract fistulas // Urogynecology and reconstructive pelvic surgery // Walters M.D., Karram M.M. – 3rd ed. – Philadelphia: Mosby Elsevier, 2007. – P. 445-460.
48. Lee R.A., Symmonds R.E., Williams T.J. Current status of genitourinary fistula // Obstet. Gynecol. – 1988. – Vol.72. – P. 313 - 319.
49. Noble M.J., Vasavada S., Lavery I.C. Repair of bladder fistulae // Operative urology at the Cleveland clinic / Novick A. et al. – Ch. 31. – Totowa, New Jersey: Humana Press, 2006. – P. 299-305.
50. Persson-Junemann C., Melchior H. Urethral lesions // Clinical urogynecology / Stanton S.L., Monga A.K. – 2 nd ed. – London-Toronto: Churchill Livingstone, 2000. – P. 345-355.
51. Richman M.B., Goldman H.B. Vesicovaginal fistula: abdominal approach // Female urology, urogynecology and voiding dysfunction / Vasavada S.P. et al. – New York: Marcel Dekker, 2005. – P.783-796.
52. Rosenblum N., Nitti V.W. Vaginal repair of urethrovaginal and vesicovaginal fistulae // Vaginal surgery for urologist / Nitti V.W., Rosenblum N., Brucker B.M. – Ch. 14. – Philadelphia: Elsevier Saunders, 2012. – P. 167-181.
53. Rovner E.S. Urinary tract fistulae // Campbell – Walsh Urology . – 10th ed. – Ch. 77. – Elsevier Saunders, 2012. – P. 2233-2261.
54. Rutman M.P., Deng D.Y., Rodriguez L.V. Evaluation and management of vesicovaginal fistulas // Female urology. A practical clinical guide / Goldman H.B., Vasavada S.P. – Ch. 22. – Totowa: Humana Press Inc., 2007. – P. 309-326.
55. Smith J.A., Howards S.S., Preminger G.M. Hinman's atlas of urologic surgery. – 3rd ed. – Philadelphia: Elsevier Saunders, 2012. – P. 197-204, 579-592.
56. Starkman J.S., Meints L., Scarpero H.M., Dmochowski R.R. Vesicovaginal fistula following a transobturator midurethral sling procedure // Int. Urogynecol. – 2007. – Vol. 18. – P.113-115.
57. Thompson J.D. Vesicovaginal and urethrovaginal fistulas // Te Linde's operative gynecology / Rock J.A., Thompson J.D. – 8th ed. – Philadelphia: Lippincott-Raven Publishers, 1997. – P. 1175-1205.
58. Meeks G.R., Roth T.M. Vesicovaginal and urethrovaginal fistulas // Te Linde's operative gynecology / Rock J.A., Jones H.W. – 10th ed. – Philadelphia: Lippincott-Williams & Wilkins, 2008. – P. 973-993.
59. Turner-Warwick R., Chapple C.R. Functional reconstruction of the urinary tract and gynaeco-urology. – Oxford: Blackwell Science Ltd., 2002. – 930 p.
60. Vasavada S.P., Appell R.A., Sand P.K., Raz S. Female urology, urogynecology, and voiding dysfunction. – New York: Marcel Dekker, 2005. – P. 761-810.

Мочеполовые свищи у женщин В.И. Горовой, И.В. Барало

В статье представлены этиология, современные методы диагностики и лечения мочеполовых свищей, которые наиболее часто встречаются у женщин (пузырно-влагалищные, мочеточниково-влагалищные, уретро-влагалищные, пузырно-маточные). Авторы проанализировали результаты хирургического лечения 66 пузырно-влагалищных свищей за последние 20 лет: 58 (87,9%) из них образовались после гинекологических операций, 8 (12,1%) – после акушерских. Использование рыбацких колокольчиков с разными углами среза способствовало лучшему выделению свища, расщеплению тканей влагалища и мочевого пузыря, а также наложению швов без натяжения. По поводу мочеточниково-влагалищного свища успешную реимплантацию нижней трети мочеточника выполнили шести женщинам, из них в двух случаях была использована методика psoas-hitch пластики мочевого пузыря.

Ключевые слова: мочеполовые свищи, недержание мочи, фистулопластика, гистерэктомия.

Urogynecologic fistulae V.I. Gorovyy, I.V. Baralo

Etiology, modern methods of diagnostic and treatment of more prevalence urogynecologic fistulae (vesicovaginal, ureterovaginal, urethrovaginal, vesicouterine) were presented. Results of surgical treatment of 66 vesicovaginal fistulae for the last 20 years were analysed: 58 (87,9%) appeared after gynecologic operations, 8 (12,1%) – after obstetric ones. Using of fishing bells with different angles led to better mobilization of fistula, bladder and vaginal walls and putting sutures without tension. Due to ureterovaginal fistulae successful reimplantation of lower party of ureter was performed in 6 women, in 2 patients was used psoas-hitch method.

Keywords: urogynecologic fistulae, incontinence of urine, repair of fistulae, hysterectomy.