

УДК 616.61-001.17-092.9:577.16

## УЛЬТРАСТРУКТУРНІ ЗМІНИ МОЗКОВОЇ РЕЧОВИНИ НИРКИ ЩУРІВ ПІСЛЯ ЛОКАЛЬНОГО ТЕРМІЧНОГО ОПІКУ

Черкасов В.Г., Дзевульська І.В., Маліков О.В.

Національний медичний університет імені О.О. Богомольця

В статті наведено аналіз динаміки ультраструктурних змін мозкової речовини нирки щурів після локального термічного опіку. Встановлено, що в перші 3 доби після опіку розвиваються функціональні зміни нефронів, порушення реабсорбції в проксимальних каналцях без розвитку структурних порушень.

**Ключові слова:** опікова хвороба, нирка, електронна мікроскопія.

**Вступ.** Актуальність дослідження патогенезу опікової хвороби визначається зростанням опікового травматизму не лише в побуті, але і внаслідок збільшення кількості різних катастроф, стихійних лих та воєнних дій [8,9,10]. За частотою травматичних уражень опіки посідають третє місце серед причин смерті дітей та підлітків. Патоморфоз змін нирки при опіках, тяжкість структурних змін і ступінь гемолізу прямо вказують на закономірний взаємозв'язок між первинними і вторинними патогенетичними чинниками, що стають причиною гострої ниркової недостатності [1,5,11]. Розвиток ниркової недостатності при опіковій хворобі вважається дуже несприятливою прогностичною ознакою і потребує комплексної оцінки [2,3,4,6,7]. Проте, до теперішнього часу залишається недостатньо вивченою динаміка ультраструктурних змін в нирках при опіковій хворобі, що визначило мету нашого експериментального дослідження.

**Матеріали та методи.** Експерименти виконані на 25 білих щурах-самцях масою 195-215 г з дотриманням правил проведення робіт із використанням експериментальних тварин та положень Конвенції Ради Європи про охорону хребетних тварин, що використовуються в експериментах та інших наукових цілях.

Опік на тлі премедикації тіопенталом натрію (в дозі 50 мг/кг) моделювали шляхом прикладання до бічних поверхонь тулуба тварин чотирьох мідних пластинок (по 2 пластинки з кожного боку), які попередньо тримали протягом шести хвилин у воді з постійною температурою 100°C. Загальна площа опіку у

щурів зазначеної маси складала 21-23% при експозиції 10 сек., що є достатнім для формування опіку II ступеня – дермального поверхневого опіку (колишній III А ступінь) та розвитку шокового стану середнього ступеня важкості.

Через 1, 3, 7, 14, 21 і 30 добу після опіку здійснювали забір фрагментів мозкової речовини нирок для електронномікроскопічного дослідження. Зразки тканин нирки фрагменти фіксували 2,5% розчином глютарового альдегіду на фосфатному буфері з дофіксацією у 1% забуференому розчині чотирьохокси-осу осмію. Зневоднювання проводили у спиртах зростаючої концентрації (70%, 80%, 90%, 100%) та ацетоні. Просочували та заливали у суміш епон-аралдит, згідно загальноприйнятій методиці. Для прицільної орієнтації напівтонкі зрізи забарвлювали толудіновим синім, після чого на ультратомі LKB III (Швеція) та Reihart (Австрія) виготовляли ультратонкі зрізи. Контрастування проводили 2% розчином ураніацетату та цитратом свинцю. Препарати досліджували та фотографували під електронним мікроскопом Tescan Mira 3 LMU (Чехія) при збільшеннях в 6-70 тисяч.

**Результати та їх обговорення.** Електронномікроскопічне дослідження показало розвиток динамічних структурно-функціональних змін каналців нефронів мозкової речовини нирки щурів. В перші 3 доби після опіку спостерігається суттєве зростання процесів реабсорбції в проксимальних і дистальних каналцях нефронів. На 1 добу суттєвих порушень в структурі каналців і гемокапілярів не відмічено, реєструється десквамація

в просвіт нефронів лише поодинокі епітеліоцити, але ці зміни не мали генералізованого характеру. Міжклітинні контакти при візуальному аналізі мають неушкоджену будову, на апікальній поверхні проксимальних каналців локалізовані численні структурно незмінні мікворсинки та мітохондрії (рис. 1).

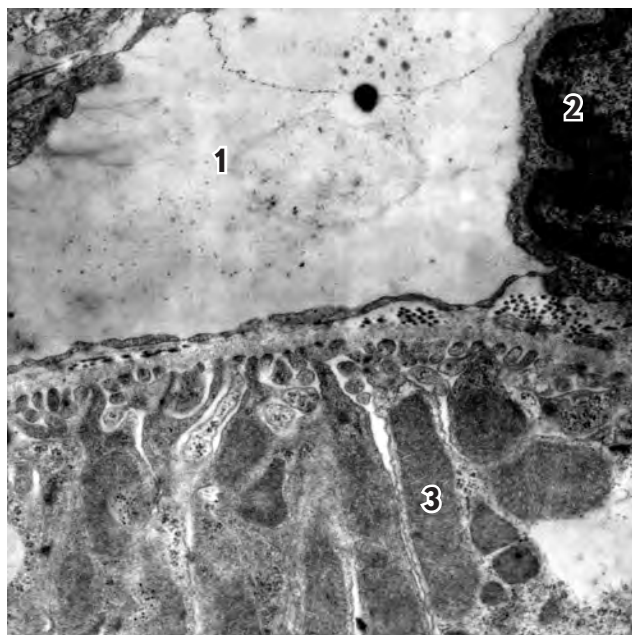
На 3 добу відмічено виражену піноцитозну активність та розвиток внутрішньоклітинного набряку епітелію каналців. В ультраструктурі каналців чітко реєструється базальна мембрана з якою щільно контактують епітеліоцити, перичелюлярного набряку не спостерігається. Проте відмічено розвиток некротичних змін периваскулярних фібробластів та окремих епітеліоцитів каналців. При цьому в розширених гемокапілярах реєструється локальне відшарування стінки ендотелію від базальної мембрани, що свідчить про розвиток ангіонекрозу та структурно-функціональних порушень нефронів. Дистрофічні зміни епітелію нефронів полягали в розвитку цитоплазматичного і перинуклеарного набряку, редукція органел стромальних клітин та епітеліоцитів каналців. Таким чином, в гострий період термічного опіку в мозковій речовині нирок щурів розвиваються спершу функціональні зміни, що проявляються на рівні підвищеної реабсорбції первинної сечі, що, згодом, на 3 добу на тлі порушень регіонарних мікроциркуляторних змін спричинюють дистрофічні зміни тубулярної системи сосочка нирки.

В терміни 7-14 доби після експериментального термічного опіку у мозковій речовині нирок щурів встановленого загострення структурно-функціональних порушень стромальних та паренхіматозних елементів ураженого органу. Відмічено ангіонекроз окремих перитубулярних гемокапілярів та різку дилатацію неушкоджених мікросудин. В нефронах в першу чергу яскраво виражені ознаки гідропічної дистрофії епітелію каналців (в більшій мірі дистальних каналців нефрону), що на рівні ультраструктури нефронів спостерігається у вигляді різкого набряку цитоплазми клітин із редукцією та дезорганізацією систем органел. Зокрема, спостерігається розпад цистерн ендоплазматичної сітки та апарату Гольджі, натомість

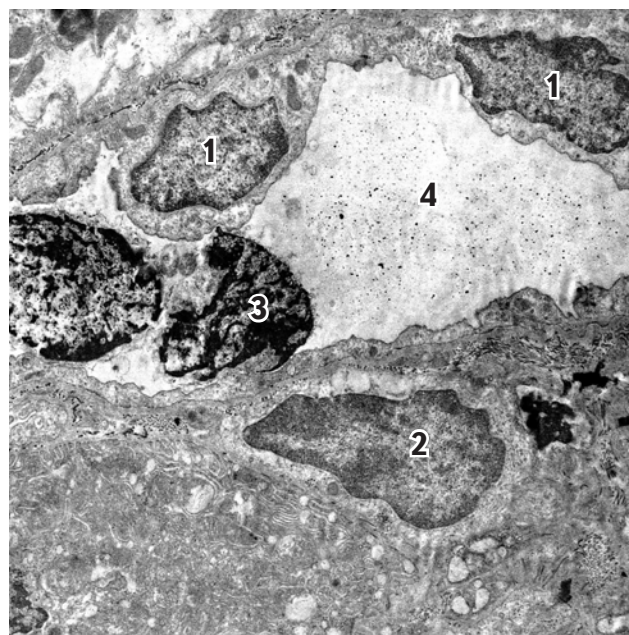
різко зростає кількість піноцитозних та атипичних за розміром везикул (рис. 2). В значній кількості клітин спостерігається нетипова різка осміофілія мітохондрій, що є проявом некротичних процесів в клітинах. В результаті цих змін спостерігається некроз та апоптоз епітеліоцитів із їх наступною десквамацією в просвіт проксимальних та дистальних каналців. На 14 добу переважна більшість дистальних товстих каналців та збірних трубочок характеризувались дистрофічними змінами (рис. 3). Навколо порушених каналців відмічається дезорганізацію базальної мембрани, що можна вважати ознакою тубулонекрозу та тубулорексису, що в більшій мірі реєструються на 14 добу спостереження.

Аналіз електронномікроскопічних змін в період 21-30 підтвердив раніше отримані дані на 14 добу і показав розвиток дистрофічних змін в нефронах нирок. Якщо на 21 добу ультраструктурні зміни ще не досягли тотального характеру (рис. 4), то на 30 добу зміни досягли рівня тубулонекрозу і тубулорексису як проксимальних, так і дистальних сегментів нефронів. Ці зміни супроводжувались накопиченням в просвіті нефронів білково-ліпідних продуктів розпаду клітин. Крім змін паренхіматозних компонентів мозкової речовини нирки встановлено еритроцитарний стаз мікроциркуляторного русла сосочка, структурні і функціональні порушення в стінці ендотелію судин (вакуолізація, редукція органел), що супроводжувалось вираженим периваскулярним набряком та дистрофічними змінами оточуючих тонких та товстих каналців нефронів.

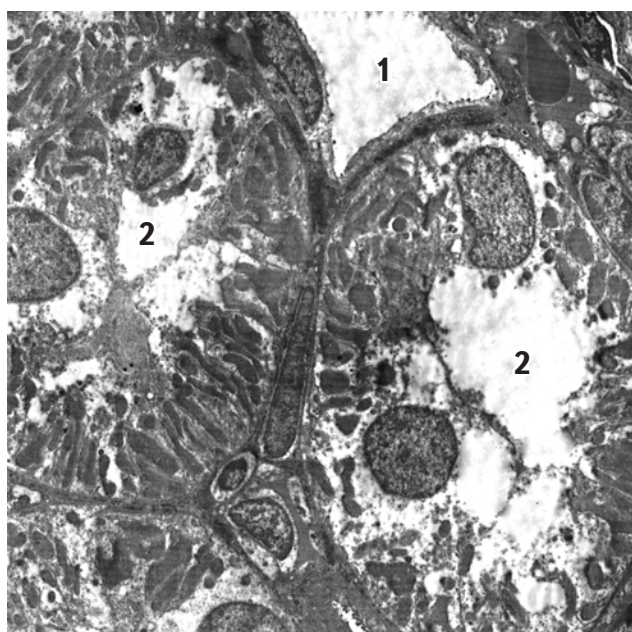
Таким чином, в гострому періоді термічного експериментального опіку в нирках щурів розвиваються виражені функціональні, а в подальшому і структурні зміни. Зміни мікроциркуляції викликають дисфункцію нефронів, що на початкових етапах патологічного процесу проявляється у вигляді порушення реабсорбції первинної сечі, а в подальшому – метаболічних та синтетичних процесах. Критичним періодом в цьому плані можна вважати 14 добу спостереження, оскільки на наступний термін (21-30 добу) зміни досягають некурабельного стану. Отримані дані мають важливе значення



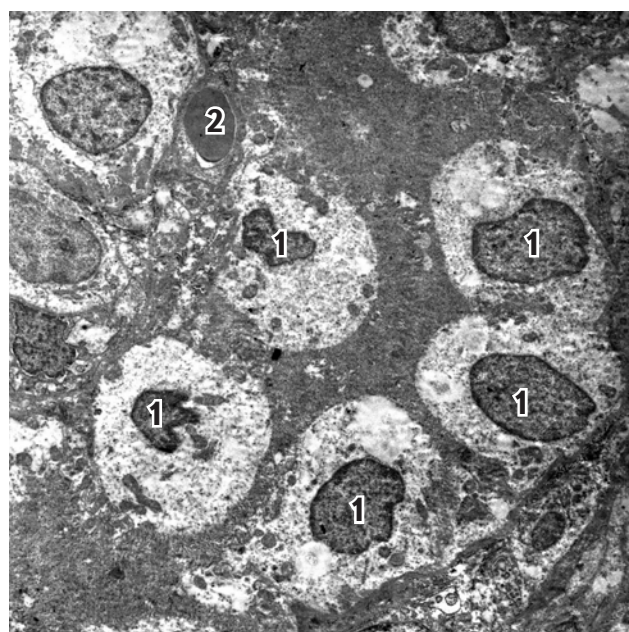
**Рис. 1.** Ультраструктурна організація фенестрованого перитубулярного гемокапіляра. Ендотелій щільно контактує з базальною мембраною, ознак відшарування та фрагментації базальної мембрани не реєструється. В епітеліоцитах каналця значна кількість мітохондрій. Умовні позначення: 1 – просвіт гемокапіляра; 2 – ядро ендотеліоцита; 3 – мітохондрії. Термін спостереження: 1 доба. Електронограма Ч 68300.



**Рис. 2.** Тонкий каналець петлі Генле в мозковій речовині нирки після опіку. Апоптичні клітини в просвіті тонкого каналця, редукція органел в перитубулярних стромальних клітинах. Умовні позначення: 1 – ядро епітеліоцита петлі Генле; 2 – стромальні клітина; 3 – епітеліоцит в стані апоптозу; 4 – просвіт каналця. Термін спостереження: 7 доба. Електронограма Ч 23100.



**Рис. 3.** Дистрофія епітелію дистальних каналців мозкової речовини нирки після опіку. Умовні позначення: 1 – тонкий каналець петлі Генле; 2 – товстий прямий каналець. Термін спостереження: 14 доба. Електронограма Ч 10800.



**Рис. 4.** Дистрофія дистальних каналців нефрона, накопичення білкових продуктів розпаду клітин в просвіті каналців, еритроцитарних стаз перитубулярних гемокапілярів. Умовні позначення: 1 – ядра набряклих епітеліоцитів; 2 – еритроцит. Термін спостереження: 21 доба. Електронограма Ч 10900.

для розробки стратегії лікування хворих з опіковою хворобою та проведення доклінічного вивчення інноваційних лікарських засобів різного механізму впливу на патогенетичні ланки розвитку ниркової недостатності після опіку.

### Список літератури:

1. Chauhan D.C., P. S. Chari, G. K. Khuller, Dalbir Singh. Correlation of renal complications with extent and progression of tissue damage in electrical burns // *Indian J Plastic Surg.* – 2004. – Vol 37. – P. 99-104.
2. Chrysopoulo M.T., Jeschke M.G., Dziewulski P. et al. Acute renal dysfunction in severely burned adults // *J. Trauma.* – 1999. – Vol. 46. – P. 141-144.
3. Dubick M.A., Carden S.C., Jordan B.S., Langlinais P.C., Mazingo D.W. Indices of antioxidant status in rats subjected to wood smoke inhalation and/or thermal injury // *Toxicology.* – 2002. – Vol. 176. – P. 145-57.
4. Goutos I., Sadideen H., Pandya A.A., Ghosh S.J. Obesity and Burns // *Journal of Burn Care & Research.* – 2012. – Vol. 33. – P. 471-482.
5. Holm C., Franziska Нцrbrand, Guido Henckel von Donnersmarck, Wolfgang Мьhlbauer. Acute renal failure in severely burned patients // *Burns.* – 1999. – Vol. 25. – P. 171-178.
6. Mosier M.J., Pham T.N., Klein M.B., Gibran N.S., Arnoldo B.D., Gamelli R.L., Tompkins R.G., Herndon D.N. Early Acute Kidney Injury Predicts Progressive Renal Dysfunction and Higher Mortality in Severely Burned Adults // *Journal of Burn Care & Research.* – 2010 – Vol. 31. – P. 83-92.
7. Palmieri T., Lavrentieva A., Greenhalgh D.G. Acute kidney injury in critically ill burn patients. Risk factors, progression and impact on mortality // *Burns.* – 2010. – Vol. 36. – P. 205-211.
8. Stewart I.J., Cotant C.L., Tilley M.A., Huzar T.F., Aden J.K., Snow B.D., Gisler C., Kramer K.W., Sherratt J.R., Murray C.K., Blackbourne L.H., Renz E.M., Chung K.K. Association of Rhabdomyolysis With Renal Outcomes and Mortality in Burn Patients // *Journal of Burn Care & Research.* – 2013. – Vol. 34. – P. 318-325.
9. Xiao R., Huang Y.S., Lei Z.Y., Ruan J., Zhang B.Q., Wang G., Zhang Q. Instigating effect of shock heart on the injury to the liver, kidney and intestine at early stage of severe burn in rat // *Zhonghua Shao Shang Za Zhi.* – 2008. – Vol. 24. – P. 175-178.
10. Xiao R., Huang Y.S., Lei Z.Y. Influence of myocardial inhibition on injury to liver, kidney and intestine at early stage in rat with severe scald // *Zhonghua Shao Shang Za Zhi.* – 2009. – Vol. 25. – P. 176-179.
11. Wang G., Zhang B.Q., Ruan J., Luo Z.H., Zhang J.P., Xiao R., Lei Z.Y., Hu J.Y., Chen Y.S., Huang Y.S. Shaking stress aggravates burn-induced cardiovascular and renal disturbances in a rabbit model // *Burns.* – 2013. – Vol. 39. – P. 760-766.

**Черкасов В.Г., Дзевульская И.В., Маликов А.В.**

Национальный медицинский университет имени А.А. Богомольца

## УЛЬТРАСТРУКТУРНЫЕ ИЗМЕНЕНИЯ МОЗГОВОГО ВЕЩЕСТВА ПОЧКИ КРЫС ПОСЛЕ ЛОКАЛЬНОГО ТЕРМИЧЕСКОГО ОЖОГА

### Резюме

В статье приведён анализ динамики ультраструктурных изменений мозгового вещества почки крыс после локального термического ожога. Установлено, что в первые 3 суток после ожога развиваются функциональные изменения нефронов, нарушение реабсорбции в проксимальных канальцах без развития структурных нарушений.

**Ключевые слова:** ожоговая болезнь, почка, электронная микроскопия.

**Cherkasov V.G., Dzevulska I.V., Malikov O.V.**

Bogomolets National Medical University

## ULTRASTRUCTURAL CHANGES IN THE RET KIDNEY MEDULLA AFTER LOCAL THERMAL BURNS

### Summary

This paper presents an analysis of the dynamics of ultrastructural changes in the rat kidney medulla after local thermal burns. We found that in the first 3 days after burn developing nephrons functional changes, impaired reabsorption in the proximal tubule without structural defects.

**Key words:** burn disease, kidney, electron microscopy.