

LABORATORY CHANGES OF ORAL FLUIDS AT EXACERBATION OF PARENCHYMATOUS PAROTITIS

A. Korshunov¹, Applicant
L. Belskaya², Candidate of Chemistry, Associate Professor
S. Moskovskiy³, Assistant Lecturer
R. Yeroshenko⁴, Student
Omsk State Medical Academy, Russia^{1,3,4}
Omsk State University named after F. Dostoevsky, Russia²

In this work authors have studied the laboratory parameters of mixed saliva and the severity of the carious process of patients with parenchymal parotitis without complications and complicated by abscess formation in the parotid gland. More pronounced changes in the mixed saliva with severe caries process are observed at patients with an exacerbation of parenchymatous parotitis on the background of abscess formation. Adverse conditions associated with abscess formation, can be explained as a «vicious circle» in the form of violation of mineralizing and secretory functions of mixed saliva and poor oral hygiene, which is an additional source of infection.

Keywords: parenchymatous parotitis, oral fluid, biological crystallography.

Conference participants

ЛАБОРАТОРНЫЕ ИЗМЕНЕНИЯ РОТОВОЙ ЖИДКОСТИ НА ФОНЕ ОБОСТРЕНИЯ ПАРЕНХИМАТОЗНОГО ПАРОТИТА

Коршунов А.С.¹, соискатель
Бельская Л.В.², канд. хим. наук, доцент
Московский С.Н.³, соискатель
Ерошенко Р.Э.⁴, студент
Омская государственная медицинская академия, Россия^{1,3,4}
Омский государственный университет им. Ф.М. Достоевского, Россия²

В работе исследованы лабораторные показатели смешанной слюны и определена степень выраженности кариозного процесса у пациентов с паренхиматозным паротитом без осложнений и осложненным абсцедированием в околоушной слюнной железе. Более выраженные изменения в смешанной слюне с тяжелой степенью кариозного процесса наблюдается у пациентов с обострением паренхиматозного паротита на фоне абсцедирования. Неблагоприятные условия, связанные с абсцедированием, можно объяснить как «порочным кругом», в виде нарушения минерализующей и секреторной функциями смешанной слюны, так и неудовлетворительной гигиеной полости рта, являющейся дополнительным источником инфицирования.

Ключевые слова: паренхиматозный паротит, ротовая жидкость, биокристаллография.

Участники конференции

На страницах мировой специальной семиотике в последнее время высказывается точка зрения о возможном влиянии неудовлетворительной гигиены полости рта, на фоне снижения общего и местного иммунитета, на течение и прогноз паренхиматозного паротита. Имеется большое количество публикаций о нарушении минерализующей функции смешанной слюны у больных с паренхиматозным паротитом. Однако в отечественной и зарубежной литературе встречаются единичные работы о состоянии органов и тканей полости у пациентов с обострением паренхиматозного паротита на фоне абсцедирования.

Приоритетным направлением в последние годы является исследование биохимических, иммунологических параметров ротовой жидкости, что позволило повысить возможности выяснения отдельных звеньев патогенеза воспалительных и деструктивных заболеваний слюнных желез, а так же влияние их возможных изменений на структуру кристаллической решетки эмали постоянных зубов у человека и, тем самым, оценить характер нарушений и выработать новые подходы в лечении адекватно стадии развития заболевания (Быков В.Л., 2005; 2001; Гильмиярова Ф.Н., 2006; Головотенко О.В., 2004).

Приведенные факты побудили нас исследовать показатели смешанной слюны на догоспитальном этапе у всех пациентов с обострением паренхиматозного паротита, в том числе с их абсцедированием.

Учитывая минерализующую функцию слюны, важным является исследование микроэлементного состава слюны при изучении состояния зубов у взрослых в период абсцедирования паренхиматозного паротита.

Материалы и методы. Для решения поставленных задач нами обследованы 106 пациентов с обострением хронического паренхиматозного паротита (67 женщин, 19 мужчин) в возрасте от 34 до 49 лет госпитализированные в отделение челюстно-лицевой хирургии ГКБ №11 г. Омска. Больные были разделены на 2 группы: 1-я (60 человек) – с обострением паренхиматозного паротита не осложненных абсцедированием, 2-я (46 человек) – с обострением паренхиматозного паротита, осложненных абсцедированием.

Пациенты обеих групп с момента госпитализации получали консервативное лечение в виде антибактериальной, противовоспалительной, антигистаминной терапии, обезболивающие средства, инфузионную терапию.

Смешанная не стимулированная

слюна собиралась утром натощак с 9 до 10 часов до чистки зубов в течение 20 минут. Испытуемые собирали слюну в стеклянную пробирку, не делая активных жевательных движений. В лаборатории определяли уровень pH, кальция, фосфора, хлоридов, натрия, общий белок и тип микрокристаллизации.

Исследование материала проводилось в биохимической лаборатории кафедры химической технологии Омского государственного университета им. Ф.М. Достоевского.

Степень выраженности кариозного процесса оценивали по индексу оценки состояния зубов – КПУ (К – количество кариозных зубов, П – количество пломбированных зубов, У – количество удаленных зубов), группируя результаты по степени тяжести поражения зубного ряда. Сумма (К+П+У) характеризует интенсивность кариозного процесса у конкретного человека, если значение индекса в пределах: 1-2 – легкая степень, 3-5 – средняя степень, 6 и более – тяжелая степень. По степени тяжести поражения зубного ряда формировали группы обследованных для проведения сравнительного анализа содержания лабораторных показателей в не стимулированной слюне.

Статистическая обработка про-

Результаты.

Таблица 1.

Состояние лабораторных показателей ротовой жидкости больных с обострением паренхиматозного паротита на догоспитальном этапе.

Показатель/ Обследуемые	Группа 1	Группа 2
рН	4,1±0,52	6,02±0,79
Кальций, ммоль/л	4,6±0,32	1,99±0,67
Фосфор, ммоль/л	2,65±0,33	1,8±0,67*
Хлориды, ммоль/л	26,7±3,33	9,55±2,1
Натрий, ммоль/л	8,2±1,3	23,1±1,8
Общий белок, г/л	0,26±0,01	0,04±0,05

Примечание: значения, помеченные звездочкой () означают, что $p > 0,05$; значения без звездочек означают, что $p < 0,01$.*



Рис. 1. Микрокристаллизация ротовой жидкости пациента с паренхиматозным паротитом без абсцедирования.

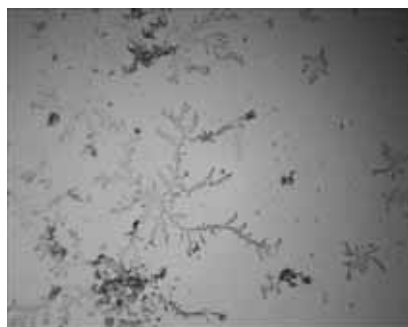


Рис. 2. Микрокристаллизация ротовой жидкости пациента с паренхиматозным паротитом с абсцедированием.

групп 1 и 2 по следующим показателям ($p < 0,01$): рН, общего кальция, хлоридов, натрия, общего белка. По остальным показателям отличия оказались недостоверными ($p > 0,05$).

По данным таблицы 1 следует, что у пациентов с обострением паренхиматозного паротита во всех исследуемых группах рН смешанной слюны смещается в кислую сторону (норма 6,5–6,9), наиболее выраженные изменения наблюдаются у пациентов с абсцедированием в околоушной слюнной железе (разница статистически достоверна $P < 0,01$). Это можно объяснить снижением фосфатных соединений в слюне, однако достоверных отличий по показателям фосфора не получили ($P > 0,05$).

Более значительное снижение кальция выявлено во 2-й исследуемой группе — 1,99 ммоль/л, что можно объяснить тяжестью и давностью заболевания (более 5 лет), снижением количества вырабатываемой слюны.

Более значительное увеличение показателей натрия и хлоридов у пациентов с обострением паренхиматозного паротита на фоне абсцедирования говорит о более агрессивной, выраженной воспалительной инфильтрации в структуре околоушной слюнной железы (разница статистически достоверна $P < 0,01$).

Значение индекса КПУ у обследованных пациентов составило от 1 до 23 в зависимости от выраженности кариозного процесса. Только у 14 человек была легкая степень поражения зубов (1-2), у 34 человек — средняя (3-5), у 12 человек — тяжелая (6-23) пациентов с обострением паренхиматозного паротита без абсцедирования.

Пациенты с обострением паренхиматозного паротита на фоне абсцедирования имели следующие значения КПУ: 2 человека была легкая степень поражения зубов (1-2), у 15 человек — средняя (3-5), у 29 человек — тяжелая (6-23).

Анализ результатов исследования лабораторных показателей смешанной слюны с индексной оценкой показывает более неудовлетворительные показатели гигиены полости рта с очаговой деминерализацией эмали постоянных зубов у пациентов с обострением паренхиматозного паротита на фоне абсцедирования (коэффициент ранговой корреляции по Спирмену = -0,95).

При микроскопическом исследовании было обнаружено, что кристаллический узор у пациентов исследуемых групп не равномерен и не одинаков в различных участках высушенной капли. Наиболее благоприятный рост с образованием дендритных кристаллов в виде папоротника, которые растут только по плоскости имеющих рисунок удлинённых кристаллопризматических структур, наблюдался у пациентов с обострением паренхиматозного паротита без абсцедирования (рис.1). У пациентов с наличием обострения паренхиматозного паротита без абсцедирования кристаллов значительно больше (за счет большого количества общего белка в ротовой жидкости). Этот феномен прямо пропорционально коррелирует с результатом лабораторного исследования по общему белку, который непосредственно отвечает за образование и созревание кристаллов (коэффициент ранговой корреляции по Спирмену

водилась методом вариационной статистики с использованием программы Microsoft office Excel 2003 for Windows. Достоверность полученных результатов оценивались парным методом по критерию Стьюдента; применялся графический анализ.

При оценке лабораторных показателей в ротовой жидкости обнаружены достоверные отличия у пациентов

= -0,89). У пациентов с обострением паренхиматозного паротита на фоне абсцедирования микрокристаллизация ротовой жидкости не наступила (рис.2). Кристаллы пациентов всех групп можно отнести к аномальным.

Выводы.

1. Лабораторные показатели ротовой жидкости: PH, общий кальций, фосфор, натрий, общий белок являются надежными показателями в определении тяжести течения и степени структурных изменений слюнной железы при обострении паренхиматозного паротита.

2. Результаты исследования лабораторных показателей смешанной слюны и кристаллографии говорят о нарушении секреторной и минерализующей функций смешанной слюны у пациентов с обострением паренхиматозного паротита, с более выраженными нарушениями при его абсцедировании.

3. Лабораторные показатели ротовой жидкости и микрокристаллография является ценным дополнительным морфологическим методом в комплексном обследовании пациентов с паренхиматозным паротитом на фоне обострения.

4. Комплексное лечение больных с паренхиматозным паротитом в период ремиссии должно включать обязательную санацию полости рта, направленную на устранение очагов одонтогенной инфекции, исключающий дополнительный провоцирующий фактор обострения паренхиматозного паротита.

References:

1. Afanas'ev V.V. Sialadenit (jetiologija, patogenez, klinika, diagnostika, lechenie) [Sialadenitis (etiology, pathogenesis, clinical features, diagnostics, treatment)]: M.D. dissertation, V.V. Afanas'ev., - Moskva., 1993. - 372 P.
2. Varshavskij A.I. Obsledovanie bol'nyh s zabojevanijami sljunnyh zhelez v uslovijah polikliniki [Examination of patients with salivary glands diseases in the clinic conditions], A.I. Varshavskij, T.A. Gubernskaja, Trudy 5 s'ezda Stomatologicheskoy asociacii Rossii [Proceedings of the 5th Congress of the Russian Dental Association]., - Moskva., 1999., pp. 232-234.
3. Vasil'ev G.A. Zabojevanija i

povrezhdenija sljunnyh zhelez [Diseases and injuries of salivary glands], G.A. Vasil'ev, V.V. Panikarovskij, I.F. Romacheva, Rukovodstvo po hirurgical'eskoj stomatologii [Manual for surgical stomatology], pod red. A.I. Evdokimova, G.A Vasil'eva, I.M. Starobinskogo. - Moskva., 1972., pp. 226-306.

4. Gajvoronskaja V.I. O primenenii kristallograficheskogo metoda v diagnostike nekotoryh patologicheskix processov: obzor [About application of the crystallographic method in diagnostics of certain pathological processes: review], V.I. Gajvoronskaja, Sudebno-medicinskaja jekspertiza [Forensic medical expertise]. - 1998., No., pp. 37-40.

5. Displazija soedinitel'noj tkani - kljuchevoj faktor patologii sljunnyh zhelez [Connective tissue dysplasia - a key factor in pathology of salivary glands], Korshunov A.S., Tezisy IV mezhdunarodnogo molodezhnogo medicinskogo kongressa "Sankt-Peterburgskie nauchnye chtenija - 2011" [Theses of IV International Youth Medical Congress "St. Petersburg Scientific Readings - 2011"], Sankt-Peterburg. 2011., pp. 316-317.

6. Moroz L.A. Klinicheskoe znachenie tezigraficheskogo metoda-issledovanija razlichnyh biologicheskix zhidkostej [Clinical significance of the thesigraphic method of studying various biological liquids], L.A. Moroz, D.B. Kalikshajtejn, B.A. Pavlov, Nauchnye: dostizhenija: v prakticheskiju rabotu: sbornik statej [Scientific achievements in practical work: collection of reports] - Moskva., 1998., pp. 99-105.

7. Obsledovanie bol'nyh s zabojevanijami sljunnyh zhelez (v pomoshh' prakticheskomu vrachu) [Examination of patients with salivary glands diseases (to assist the practicing doctor)], I.F. Romacheva i dr., Stomatologija [Dentistry]. 1972., No 4., pp. 57-62.

8. Ryzhkovskaja Je.Ju. Biohimija polosti rta: uchebnoe posobie [The oral cavity biochemistry: tutorial], Je.Ju. Ryzhkovskaja., Omsk: Publisher of Omsk state uni., 2010., 124 P.

9. Biokristallografija - metod skringovoj diagnostiki hronicheskix vospalitel'nyh zabojevanij sljunnyh

zhelez [Biocrystallography - a method of the screening diagnostics of chronic inflammatory diseases of salivary glands], Bel'skaja L.V., Korshunov A.S., Eroshenko R.Je., Aktual'nye problemy jeksperimental'noj i klinicheskoy mediciny: Materialy jubilejnoy 70-j otkrytoj nauchno - prakticheskoy konferencii molodyh uchenyh i studentov s mezhdunarodnym uchastiem [Urgent problems of Experimental and Clinical Medicine: Proceedings of the 70th anniversary open scientific-practical conference of young scientists and students with international participation]. - Volgograd., 2012g., pp. 183-184.

10. Hirurgical'eskaja stomatologija. Vospalitel'nye i distroficheskie zabojevanija sljunnyh zhelez [Dental surgery. Inflammatory and degenerative diseases of salivary glands]: uchebnoe posobie [Tutorial], ed. by A.M. Panina. - Moskva., Litterra, 2011., 208 P.

11. Chilla R. Sialadenosis and sialadenitis: pathophysiological and diagnostic aspects, C.R. Pfaltz, R. Chilla. - Basel., Karger, 1981., 249 P.

12. Zbaren P. Diagnosis of salivary gland disease using ultrasound and sialography a comparison, P. Zbaren, J.C. Ducommun, Clin. Otoloryngol. - 1989., Vol. 14., No 3., pp. 189-190.

Литература:

1. Афанасьев В.В. Сиаладенит (этиология, патогенез, клиника, диагностика, лечение): дис. д-ра мед. наук/ ВВ. Афанасьев. — М., 1993.-372 с.

2. Варшавский А.И. Обследование больных с заболеваниями слюнных желез в условиях поликлиники/ А.И. Варшавский, Т.А. Губернская// Труды 5 съезда Стоматологической ассоциации России.-М., 1999.-С. 232-234.

3. Васильев Г.А. Заболевания и повреждения слюнных желез/ Г.А. Васильев, В.В. Паникаровский, И.Ф. Ромачева// Руководство по хирургической стоматологии/ под ред. А.И. Евдокимова, Г.А Васильева, И.М. Старобинского. М., 1972. - С. 226-306.

4. Гайворонская В.И. О применении кристаллографического метода в диагностике некоторых патологических процессов: обзор/ В.И. Гайворонская// Судебно-медицинская экспертиза.- 1998. -№3.- С. 37-40.

5. Дисплазия соединительной ткани – ключевой фактор патологии слюнных желез / Коршунов А.С. // Тезисы IV международного молодежного медицинского конгресса «Санкт-Петербургские научные чтения – 2011», - Санкт-Петербург. 2011г. – с. 316-317.

6. Мороз Л.А. Клиническое значение тизиграфического метода-исследования различных биологических жидкостей/ Л. А; Мороз, Д.Б. Каликштейн, Б.А. Павлов// Научные: достижения: в практическую работу: сб. ст. М., 1998. - С. 99-105.

7. Обследование больных с заболеваниями слюнных желез (в помощь практическому врачу)/ И.Ф. Ромачева и др.// Стоматология. 1972. - №4. - С. 57-62.

8. Рыжковская Э.Ю. Биохимия полости рта: учебное пособие / Э.Ю. Рыжковская. – Омск: Изд-во Ом. гос. ун-та, 2010. - 124 с.

9. Биокристаллография – метод скрининговой диагностики хронических воспалительных заболеваний слюнных желез / Бельская Л.В., Коршунов А.С., Ерошенко Р.Э. // Актуальные проблемы экспериментальной и клинической медицины: Материалы юбилей-

ной 70 – й открытой научно – практической конференции молодых ученых и студентов с международным участием, - Волгоград. 2012г. – с. 183 – 184.

10. Хирургическая стоматология. Воспалительные и дистрофические заболевания слюнных желез : учеб. пособие / под ред.А. М. Панина. — М.: Литтерра, 2011. — 208 с.: ил.

11. Chilla R. Sialadenosis and sialadenitis: pathophysiological and diagnostic aspects/ C.R. Pfaltz, R. Chilla. -Basel : Karger, 1981.— 249 p.

12. Zbaren P. Diagnosis of salivary gland disease using ultrasound and sialography comparison/ P. Zbaren, J.C. Ducommun// Clin. Otolaryngol. — 1989. — Vol. 14. — №3. — P. 189—19.

Information about authors:

1. Andrey Korshunov - Applicant, Omsk State Medical Academy; address: Russia, Omsk city; e-mail: andrey_k_180588@mail.ru

2. Ludmila Belskaya - Candidate of Chemistry, Associate Professor, Omsk State University named after F. Dostoevsky; address: Russia, Omsk city; e-mail: ludab2005@mail.ru

3. Sergey Moskovskiy - Assistant Lecturer, Omsk State Medical Academy; address: Russia, Omsk city; e-mail: moscow-55@mail.ru

4. Roman Yeroshenko - Student, Omsk State Medical Academy; address: Russia, Omsk city; e-mail: yeroshenko-r@bk.ru

Сведения об авторах:

1. Коршунов Андрей - соискатель, Омская государственная медицинская академия; адрес: Россия, Омск; электронный адрес: andrey_k_180588@mail.ru

2. Бельская Людмила - кандидат химических наук, доцент, Омский государственный университет им. Ф.М. Достоевского; адрес: Россия, Омск; электронный адрес: ludaB2005@mail.ru

3. Московский Сергей. - соискатель, Омская государственная медицинская академия; адрес: Россия, Омск; электронный адрес: moscow-55@mail.ru

4. Ерошенко Роман - студент, Омская государственная медицинская академия; адрес: Россия, Омск; электронный адрес: yeroshenko-r@bk.ru

