

УДК 579.23/611.82/636.4

**Горальський Л.П.**, д. вет. наук., професор,  
**Сокульський І.М.**, к. вет. наук., ст. викладач,  
**Демус Н.В.**, к. вет. наук., в.о.доцента,  
**Колеснік Н.Л., Веремчук Я.Ю.**, аспіранти ©

*Житомирський національний агроекологічний університет  
Львівський національний університет ветеринарної медицини  
та біотехнологій ім. С.З. Гжицького*

## **ОСОБЛИВОСТІ МОРФОЛОГІЇ СПИННОГО МОЗКУ ТА СПИННОМОЗКОВИХ ВУЗЛІВ У ХРЕБЕТНИХ ТВАРИН**

*Проведені дослідження дозволили визначити морфофункціональну характеристику спинного мозку та спинномозкових вузлів хребетних тварин. З'ясовано що в процесі філогенезу відбувається структурна перебудова, про що свідчить збільшення площі їх поперечного зрізу, кількості та розмірів нейроцитів, а також клітин глії. Нейроцитарна організація відповідних структур характеризується наявністю великих, середніх та малих нервових клітин з різним ядерно-цитоплазматичним відношенням.*

**Ключові слова:** *нервова клітина, перикаріон, відростки нейронів, ядро, ядерце, нейроглія, ядерно-цитоплазматичне відношення, базофільна речовина, нейрофібрилярний апарат, нервовий імпульс, спинний мозок, морфометрія.*

**Вступ.** У процесі еволюції нервова система здійснює регулювання процесів життєзабезпечення організму: розвиток, ріст, диференціювання клітин і тканин, забезпечує взаємодію між ними [2, 4, 6].

Морфологічна організація нервової системи і її окремих мікроструктур визначається місцем розміщення організму тварин в філогенетичному ряду. Вона більш примітивна у риб, складніша у амфібій, рептилій і птахів, складна у ссавців, особливо у приматів. Рівень морфологічної і хімічної архітекtonіки нервової системи в цілому і її мікроструктур зокрема, визначається стадіями онтогенезу і нейрогенезу. Він більш низький у зародків, складніший у плодів і новонароджених, складний у зрілих організмів [7]. Значний інтерес становить дослідження нервової системи кісткових риб, амфібій, птахів та ссавців в плані адаптаційно-компенсаторних перетворень структур в умовах переходу від водного до наземного середовища перебування [3].

Нервова система і її мікроструктури у організмів різних класів, рядів, родин і видів хребетних має однаковий набір окремих нуклеїнових кислот, білків, ліпідів, вуглеводів, вітамінів, ферментів тощо. Рівень архітекtonіки окремих ділянок нервової системи і її мікроструктур залежить від виду і ступеня рефлексорної діяльності.

Дослідженнями авторів відмічено, що у макро- та мікроморфології спинного мозку і спинномозкових вузлів грудного відділу хребетних тварин

встановлені характерні видові відмінності [7]. На сьогоднішній день актуальним питанням залишається вивчення якісних і кількісних змін органів нервової системи в процесі філогенезу.

Проте, морфометричні показники гісто- та цитоструктур спинного мозку та спинномозкових вузлів у філогенетичному ряді хребетних тварин їх порівняльні характеристики ще не знайшли достатнього відображення у наукових виданнях, що і послужило напрямку наших досліджень.

Враховуючи актуальність вищезгаданих аспектів, метою нашої роботи було з'ясувати особливості морфометричних показників гісто- та цитоструктур спинного мозку та спинномозкових вузлів у філогенетичному ряді хребетних тварин.

**Матеріал і методи.** Дослідження проводили на кафедрі анатомії і гістології факультету ветеринарної медицини Житомирського національного агроєкологічного університету. Матеріалом для дослідження був грудний відділ спинного мозку та спинномозкових вузлів хребетних тварин, які представляють основні етапи філогенезу – кісткові риби (короп), амфібія (ставкова жаба), птиця (домашня курка), ссавці (крізь, собака, свиня, велика рогата худоба). Для мікроскопічних досліджень відібраний матеріал фіксували в 10% розчині нейтрального формаліну та рідині Карнуа з наступною швидкою заливкою у парафін за загальноприйнятою методикою [8].

У роботі використовували анатомічні, гістологічні, нейрогістологічні та морфометричні методи дослідження [5]. Основою анатомічної методики було звичайне препарування, яке дозволило отримати необхідну ділянку спинного мозку та спинномозкових вузлів для вивчення їх мікроструктури та морфометричних показників на тканинному та клітинному рівнях.

Для вивчення загальної характеристики спинного мозку та спинномозкових вузлів, стану їх структур і проведення морфометричних досліджень виготовляли серійні парафінові зрізи з наступним їх фарбуванням гематоксиліном та еозином. Цитоархітектоніку спинного мозку та спинномозкових вузлів, стан нейрофібрилярного апарату, вивчали на імпрегнованих азотнокислим сріблом препаратах за Рамон – і – Кахалем та Більшовським – Грос [5].

Наявність локалізації та структуру базofilної речовини вивчали на зрізах після фарбування їх толуїдиною синькою за методом Ніссля [5].

Для вимірювання гістоструктур спинного мозку, використовували світловий мікроскоп МБС – 10. Морфометричні дослідження цитоструктурних елементів проводили з використанням світлової мікроскопії за допомогою мікроскопа “micros” із вмонтованою фотокамерою, яка підключена до персонального комп'ютера.

Одержані цифрові дані обробляли методом варіаційної статистики з перевіркою вірогідності результатів за допомогою критерію Ст'юдента. Статистична обробка даних та оформлення результатів дослідження здійснювали за допомогою комп'ютерної програми “Excel” з пакету “Microsoft Office 2003”.

**Результати дослідження.** Спинний мозок та спинномозкові вузли на всіх етапах філогенетичного розвитку мають схожу гістоархетектоніку. Спинний мозок у хребетних тварин розміщений у хребтовому каналі. На поперечному розрізі він має чітко виражену сіру та білу мозкову речовину.

Сіра речовина у коропа на поперечному розрізі нагадує перевернуту літеру "Г". Вентральні роги або вентральна сторона сірої речовини має ліві і праві відростки, а дорсальна – прямий стовбур. Латеральні роги сірої речовини на поперечному зрізі спинного мозку у коропа відсутні. У жаб дорсальні роги спинного мозку набувають чіткої структури. Вони широкі, напівкруглої форми. Латеральні роги не виражені. Вентральні роги ширші, суттєво відрізняються своєю гістоструктурою від такої у коропа. У ящірок сіра речовина спинного мозку нагадує конусоподібну форму, яка схожа за своєю будовою до загального вигляду поперечного розрізу спинного мозку. У ссавців сіра речовина нагадує відповідно латинську літеру "Н".

Еволюція спинного мозку і спинномозкових вузлів тісно пов'язана із розвитком апарату руху тварин [1], а саме їх осьового скелета. Так, спинний мозок коропа вздовж всього хребетного стовпа не змінює свого діаметра, в той час, коли у іншого філогенетичного ряду з більш досконалим рівнем філогенетичного розвитку (кури, кролі, собаки, свині, велика рогата худоба) має шийне і попереково – крижове потовщення.

У процесі філогенезу здійснюється певна структурна перебудова вентральних рогів спинного мозку. Про це свідчить незначне збільшення кількості нейронів на поверхні його поперечного розрізу, що корелюється із збільшенням його площі. Схожі ознаки ми спостерігали і при дослідженні спинномозкових вузлів.

У процесі еволюції відбувається прогресивний ріст варіабельності нейронів вентральних рогів спинного мозку, що супроводжується появою в грудному відділі принципово нових рухомих ядер – від одного у амфібії до п'яти у ссавців, збільшення кількості нейронів вентральних рогів, що входять до складу ядер.

Площа сірої речовини спинного мозку у досліджуваних тварин менша ніж біла. Так результати морфометричних досліджень вказують, що поперечний зріз спинного мозку у хребетних тварин має різну площу та відсоткове відношення сірої мозкової речовини до білої, що в свою чергу залежить від їх виду, віку тварини та стадії нейрогенезу.

Найбільша площа поперечного зрізу спинного мозку виявляється у ВРХ і становить  $73,456 \pm 0,842$  мм<sup>2</sup>. На другому місці є свині ( $32,49 \pm 0,263$  мм<sup>2</sup>), потім, собаки ( $21,319 \pm 0,348$  мм<sup>2</sup>), кролі ( $8,769 \pm 0,189$  мм<sup>2</sup>), кури ( $7,216 \pm 0,077$  мм<sup>2</sup>), жаби ( $1,659 \pm 0,027$  мм<sup>2</sup>), коропа ( $1,583 \pm 0,032$  мм<sup>2</sup>). Найменший поперечний зріз із досліджених тварин спостерігається у ящірок –  $0,577 \pm 0,006$  мм<sup>2</sup>. Такі неоднозначні параметри морфометричних показників поперечного зрізу спинного мозку у хребетних тварин пов'язані із становленням їх у філогенетичному ряду.

Проведені нами морфометричні дослідження свідчать, що нейрони сірої речовини спинного мозку дослідних тварин мають різні розміри – великі, середні і малі. Залежно від об'єму клітин та їх ядер їхнє ядерно-цитоплазматичне відношення різне.

Так, у ящірки об'єм великих клітин становить  $1657,785 \pm 66,862$  мкм<sup>3</sup>. Об'єм ядер відповідно дорівнює  $232,416 \pm 9,801$  мкм<sup>3</sup>, а ЯЦВ складає  $0,172 \pm 0,0068$ .

Об'єм великих нейронів сірої речовини спинного мозку у жаб становить  $4949,25 \pm 158,07$  мкм<sup>3</sup>. Об'єм ядер дорівнює  $614,73 \pm 42,90$  мкм<sup>3</sup>, а ЯЦВ складає  $0,138 \pm 0,007$ .

У статевозрілих курей об'єм великих клітин по відношенню до ящірки зростає у 11,5 разів, і становить  $19078,03 \pm 406,17$  мкм<sup>3</sup>. Об'єм ядер відповідно зростає у 2,9 разів, і дорівнює  $680,15 \pm 38,55$  мкм<sup>3</sup>. ЯЦВ у великих клітин статевозрілих курей навпаки зменшується у 4,7 разів, та складає  $0,0369 \pm 0,01$ .

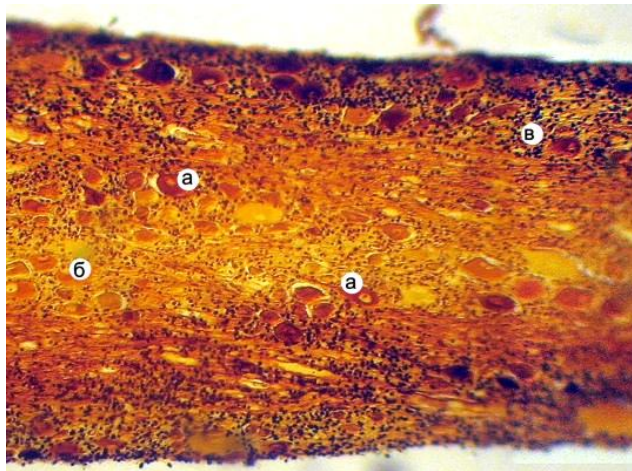
У домашніх тварин (кролів, собак, свиней та ВРХ) при морфометричному дослідженні спостерігали аналогічні зміни щодо збільшення об'єму великих нервових клітин та їх ядер та зміни ЯЦВ нейронів. Можливо це пов'язано з морфофункціональним станом нервових клітин, рівнем метаболічних процесів у самій клітині та процесами диференціювання.

За формою в основному переважають зірчасті та багатогранні, округлі, неправильно округлі та овальні, грушоподібні, продовгувато-витягнуті, веретеноподібні та пірамідальні клітини. Ядра округлої або овальної форми в основному знаходяться в центрі клітини або ексцентрично. Більшість ядер мають добре виражене велике або середнє ядро, яке міститься у центрі. Розміщуються нервові клітини групами, що формують ядра, або ж поодинокі розсіяні в сірій речовині спинного мозку.

Спинномозкові вузли – це утворення циліндричної форми у риб, округлої у ставкової жаби, домашньої курки, кроля та собаки. У свині та ВРХ вони неправильно округлої форми, сплющеної у дорсо-вентральному напрямку. Спинномозкові вузли розміщуються в межах між хребцевих отворів на задніх корінцях спинного мозку. Зовні вони покриті сполучнотканинною капсулою, яка має різний рівень розвитку залежно від виду тварин.

У спинномозкових вузлах коропа чутливі нейрони розміщені поодинокі, рідше групами та розсіяно. Вони округлої форми з світлим ядром, яке знаходиться центрично або ексцентрично (рис. 1). Інтенсивність імпрегнації та забарвлення сенсорних клітин різна, що вказує на неоднакове їх морфологічне функціонування.

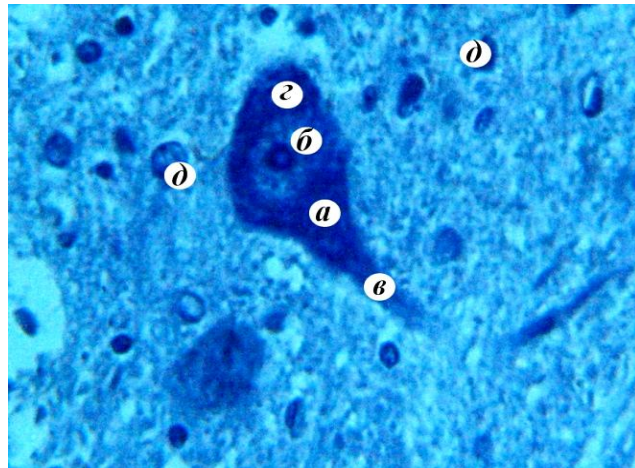
При дослідженні гістологічної будови спинномозкових вузлів досліджуваних холоднокровних тварин ми спостерігали між ними суттєві відмінності. Чутливі нейрони ставкової жаби округлої форми, які щільно розміщені у відповідному органі. В центрі перикаріону розміщене велике світле ядро з одним ядром, об'єм якого в 3,5 разів більший порівняно з ядрами нейронів спинномозкових вузлів коропа. Для чутливого вузла ставкової жаби характерно добре розвинена сполучнотканинна капсула.



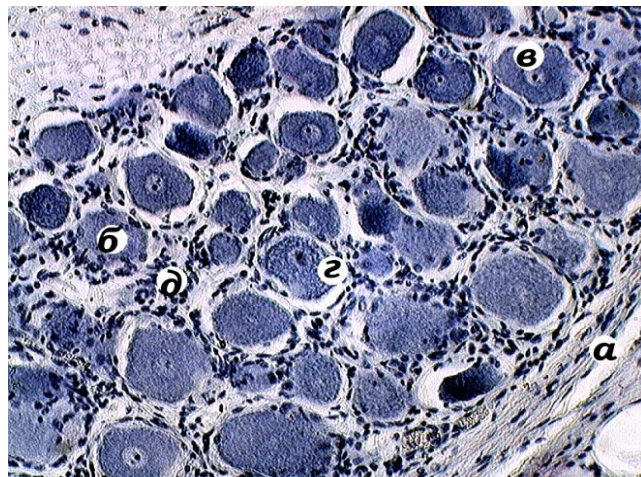
**Рис. 1. Мікроскопічна будова спинномозкового вузла корона:**  
а – нейронцита; б – ядро та ядерце нейронциту; в – нейрогліальні клітини.  
Більшовський-Грос.  $\times 120$ .

У спинномозкових вузлах хребетних тварин, особливо курей, добре виражена сполучнотканинна строма. Структурні і метаболічні комплекси є типовими для рецепторних нейронів. Перикаріони нейронів мають різний розмір і їх легко класифікувати на малі, середні та великі. Значна частина нервових клітин округлої форми. Основна їх маса зосереджена вздовж сполучнотканинної капсули, де вони розміщені групами. Зустрічається і поодинокі розміщення нервових клітин. Ядро і ядерце нейронів добре виражені та мають ексцентричне розміщення. При імпрегнації спинномозкових вузлів азотнокислим сріблом за Більшовський-Грос виявляється різна інтенсивність забарвлення нервових клітин: світлі, світло-темні і темні, що пов'язано з особливостями видової та вікової нейроморфології. Зовні нейронцита оточені гліальними клітинами, зустрічаються також судини гемомікроциркуляторного русла.

Фарбування гістопрепаратів за Нісслем показало, що нервові клітини спинного мозку та спинномозкових вузлів, містить чітко виражені глибоки базофільної речовини, у вигляді дрібної або крупнішої зернистості, що рівномірно заповнюють майже всю нейроплазму нервових клітин (рис. 2, 3). Це свідчить про стан розвитку у нервових клітинах білоксинтезуючого апарату та метаболічних процесів, які відбуваються у клітинах спинного мозку та спинномозкових вузлах зокрема, та у центральній нервовій системі в цілому. У деяких нервових клітин базофільна речовина міститься на периферії нейроплазми. З розвитком тварини глибоки базофільної речовини збільшуються. У великих нейронцитах вони виявляються у вигляді досить чітко вираженої зернистості. Середні та малі нейрони характеризуються дрібною зернистістю та рівномірним її заповненням майже всієї нейроплазми.



**Рис. 2. Фрагмент мікроскопічної будови вентрального рогу спинного мозку свиней: а – нервова клітина; б – ядро та ядерце нейроцита; в – відросток нейроциту; г – речовина Нісся; д – клітини нейроглії. Ніссль × 400.**



**Рис. 3. Розподіл базофільної речовини в нейроплазмі клітин спинномозкового вузла свиней:**

а – сполучнотканинна строма вузла; б – нейроцит; в – ядро нервової клітини; г – нейроплазма; д – ядра гліальних клітин. Ніссль. × 280.

**Висновки.** 1. Видова особливість морфології спинного мозку та спинномозкових вузлів у хребетних тварин залежить від ступеня морфофункціонального філогенетичного розвитку органів нервової системи.

2. У хребетних тварин відповідно до філогенетичного ряду відбувається певна структурна перебудова спинного мозку та спинномозкових вузлів, що проявляється у збільшенні кількості моторних ядер, чіткою диференціацією

нервових клітин, збільшенням їх кількості та розмірів які мають різну форму. Залежно від об'єму клітин та їх ядер їхнє ядерно-цитоплазматичне відношення різне.

### Література

1. Александровская О.В. Возрастные и гистохимические изменения нейронов сенсорных ганглиев крупного рогатого скота промышленных комплексов в постнатальном онтогенезе / О.В Александровская, Е.Д Зайцева // Функциональная, возрастная и экологическая морфология внутренних органов, сердечно-сосудистой и нервной системы жвачных животных: Сб. науч. тр. – М., 1988. – С. 123–126.
2. Волохов А.А. Закономерности онтогенеза нервной деятельности. / А.А. Волохов. – М.: Изд-во АН СССР, 1971. – 312 с.
3. Воробьева Э.И. Морфофункциональные преобразования позвоночных в связи с выходом на сушу / Э.И. Воробьева // Труды I Украинского съезда анатомов, гистологов, эмбриологов и топографоанатомов. Винница, 1980. – С. 34–36.
4. Гейнисман Ю.Я. Структурные и метаболические проявления функции нейрона. / Ю.Я. Гейнисман. – М.: Наука, 1974. – 207 с.
5. Горальський Л.П. Основи гістологічної техніки і морфофункціональні методи дослідження у нормі та при патології / Л.П Горальський, В.Т Хомич, О.І. Кононський. – Житомир: Полісся, 2005. – 288 с.
6. Жеребцов Н.А. О постнатальном морфогенезе нейроцитов / Н.А. Жеребцов // Вопросы морфологии домашних животных. Ульяновск, 1979. – С. 3 – 8.
7. Кононский А.И. Итоги изучения морфологии и химической архитектоники нервной системы животных / А.И. Кононский // Возрастная и экологическая морфология животных в условиях интенсивного животноводства: Сб. науч. тр. – Ульяновск, 1987. – С. 47–49.
8. Меркулов Г.А. Курс патологической техники. / Г.А. Меркулоа. – Л.: Медицина, 1969. – 423 с.

### Summary

**Goralsky L.P., Sokulsky I.M., Demus N.V., Kolesnik N.L., Veremchuk Ya. Yu.**

*The peculiarities of morphology of spine and spinal cord nodes in vertebrates. The investigations conducted have made it possible to determine the morphofunctional characteristics of spine and spinal cord nodes in vertebrates. It has been revealed that in the process of phylogenesis one can observe the structural reorganization which is manifested in the increase in the area of their cross-cut, the quantity and volume of neurocytes, as well as in neuroglia cells. The neurocyte organization of the corresponding structures is characterized by the availability of large, medium and small nerve cells with various nucleic and cytoplasmic correlation.*

Рецензент – д.вет.н., професор Урбанович П.П.