

УДК 636.92.085.55:576.76

**Горальський Л.П.**, д.вет.н., **Ібатулін І.І.**, д.с.-г.н., академік НААН України,  
**Волківський І.А.**, аспірант ЖНАЕУ, **Махно К.І.**, аспірант НУБіПУ м. Київ,  
**Гуральська С.В.**, к.вет. н., доцент (guralska@ukr.net) ©  
*Житомирський національний агроекологічний університет*

### **ОСОБЛИВОСТІ ГІСТОАРХІТЕКТОНІКИ ПЕЧІНКИ У КРОЛІВ ПРИ ЗГОДОВУВАННІ КОМБІКОРМУ З РІЗНИМ ВМІСТОМ ХРОМУ**

*У результаті досліджень з'ясовано мікроскопічну будову печінки кролів при згодовуванні їм комбікорму з різним вмістом хрому. Встановлено, що мікроскопічна будова печінки кролів дослідних груп порівняно з контрольними не змінюється. Проте, згідно з морфометричними дослідженнями, виявлено незначну тенденцію до зростання об'єму цитоплазми гепатоцитів у тварин дослідних груп порівняно із контрольною, що призвело до зниження ядерно-цитоплазматичного відношення.*

**Ключові слова:** *хром, гістоархітектоніка, морфологічні дослідження, печінка.*

**Вступ.** Першочерговим завданням сільського господарства є забезпечення населення продуктами харчування та сировиною, у виробництві якого велике значення має кролівництво. На сучасному етапі в Україні побудовано значну кількість кролеферм із запровадженням закордонних промислових технологій. Проте, існує ряд проблем, пов'язаних із забезпеченням тварин повноцінним раціоном, збалансованим за рівнем мікро- та макроелементів.

В останні роки вчені проявляють зацікавленість щодо ролі та функцій хрому у годівлі тварин. Деякі експериментальні дослідження свідчать про позитивний вплив хрому на ріст і розвиток тварин, їх продуктивність, у зв'язку з чим значно використовується в годівлі великої рогатої худоби, свиней та птиці [3, 4, 11]. У тварин, яким додавали хром до раціону, збільшувались прирости живої маси та покращувалась конверсія корму [5, 10], а його нестача в організмі тварин призводила до сповільнення їх росту, зменшення чутливості клітин до впливу інсуліну та порушення регуляторної ролі цього гормону щодо вуглеводного та ліпідного обмінів [6, 8, 9, 10].

Разом з тим, відсутні дані щодо вмісту хрому у кормах як в цілому у країні, так і по окремо взятих біогеохімічних зонах. Не запропоновані норми цього елемента для різних видів і статево-вікових груп тварин, зокрема кролів. До теперішнього часу відсутні дані щодо використання хрому в раціонах молодняку кролів, недостатньо вивчені питання його дії на продуктивність та обмін речовин в організмі. Також відсутні дані про вплив його на мікроскопічну будову органів травлення, в тому числі, на особливості морфофункціонального стану печінки. У зв'язку з цим, завданням наших досліджень було встановити оптимальний рівень хрому в комбікормах для молодняку кролів та вивчити його вплив на мікроскопічну будову печінки дослідних тварин.

**Матеріал і методи.** Експериментальні дослідження, щодо встановлення оптимального рівня хрому в комбікормі для кролів, проводились в умовах проблемної науково-дослідної лабораторії кормових добавок Національного університету біоресурсів і природокористування України. Було відібрано 80 кроленят, з яких за принципом аналогів сформовано 4 групи – контрольну і 3 дослідних, по 20 голів (10 самок і 10 самців) у кожній.

Щотижня проводили їх індивідуальні зважування та розрахунки приростів і витрат корму.

Для годівлі піддослідного поголів'я молодняку кролів використовували повнораціонний комбікорм, який відрізнявся лише за вмістом хрому відповідно до схеми досліду (табл. 1). Комбікорм, який згодовували молодняку кролів контрольної групи, складав лише природний вміст хрому.

Таблиця 1

Схема науково-господарського досліду

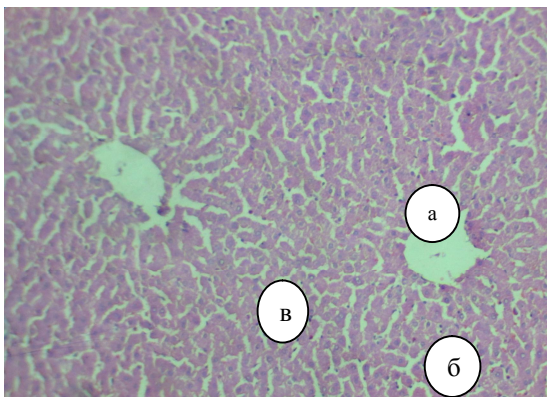
Група	Період досліду
1-а контрольна	ОР (основний раціон)
2-а дослідна	ОР + 0,4 мг Cr/kg комбікорму
3-я дослідна	ОР + 0,8 мг Cr/kg г комбікорму
4-а дослідна	ОР + 1,2 мг Cr/kg комбікорму

Рівень хрому регулювали шляхом його уведення до складу комбікорму у вигляді сполуки хлориду хрому в нормованій кількості. Набір і кількість основних інгредієнтів у складі комбікорму регулювали з використанням комбінованих математичних методів оптимізації розрахунку за допомогою програми WinMix.

У роботі використовували анатомічні, органометричні та гістологічні дослідження.

Гістологічне дослідження проводили на кафедрі анатомії і гістології факультету ветеринарної медицини Житомирського національного агроєкологічного університету. Матеріалом була печінка кролів контрольної та дослідних груп, відібрана після завершення науково-господарського досліду (84-доба). Для проведення гістологічних досліджень застосовували загальноприйняті методи фіксації тканин та виготовлення гістозрізів [1, 2]. Морфометричний аналіз проводили згідно з рекомендаціями запропонованих в посібнику Л.П. Горальського (2011) [2]. Статистична обробка даних зроблена на ПЕОМ з використанням програмного забезпечення MS Excel.

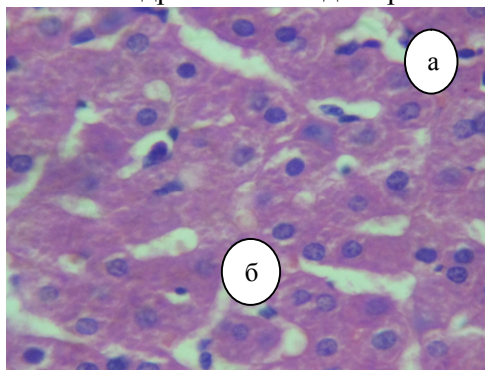
**Результати дослідження.** При мікроскопічному дослідженні печінки у кролів контрольної та дослідної груп виявлена її нормальна структура і архітектоніка. Зовні печінка покрита сполучнотканинною капсулою. Структурно-функціональними одиницями печінки є печінкові часточки, які формують її паренхіму. Часточки мають неправильну форму у вигляді багатограних призм (рис.1.). Вони відмежовані одна від одної прошарками пухкої сполучної тканини, у якій виявлені кровоносні та лімфатичні судини, нерви і жовчні протоки.



**Рис. 1. Фрагмент мікроскопічної будови печінки кроля контрольної групи:** а) часточка печінки; б) центральна вена; в) межа між часточками. Гематоксилін та еозин. X 56.

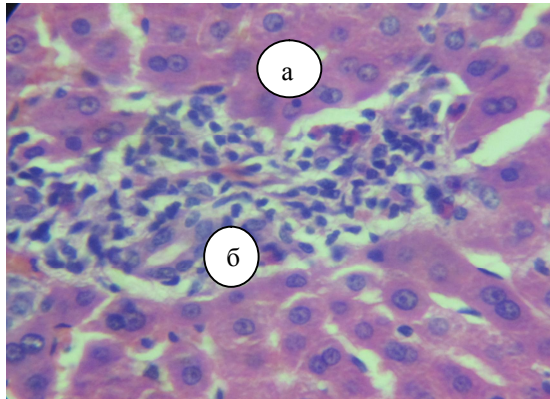
Особливістю мікроскопічної будови печінки кролів є слабо розвинена міжчасточкова сполучна тканина, тому межі між печінковими часточками слабо виражені. Печінкові часточки сформовані печінковими балками та внутрішньо-часточковими синусоїдними капілярами. Печінкові балки, які сформовані гепатоцитами анастомозують між собою і тому їх радіальний напрямок у часточках не завжди чітко помітний. Вони мають радіальний напрямок від центральної вени до периферії. На периферії часточок гепатоцити розміщуються двома рядами. Вони тісно контактують між собою. Гепатоцити печінки кролів мають неправильну, багатогранну форму, частіше з одним або з двома ядрами, які знаходяться у центрі або мають ексцентричне положення (рис.2). Ядра гепатоцитів мають чітку ядерну оболонку, а всередині ядра виявляють одне або ж два ядерця.

Для встановлення впливу хрому на гістоархітекtonіку печінки проведено гістологічні дослідження, які показали, що мікроскопічна будова печінки кролів дослідних груп істотно не відрізняється від тварин контрольної групи.



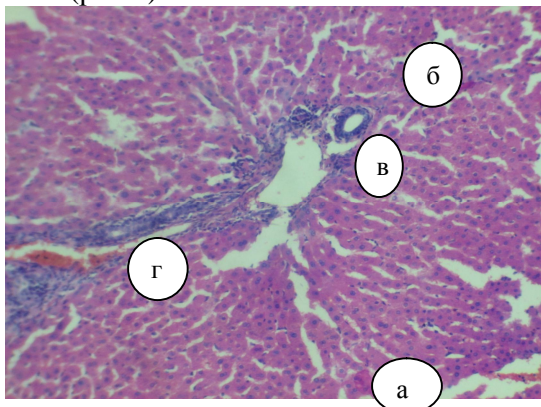
**Рис. 2. Фрагмент мікроскопічної будови печінки кроля контрольної групи:** а) гепатоцит; б) ядро гепатоцита. Гематоксилін та еозин. X 280.

У кролів третьої дослідної групи в окремих ділянках виявляли незначні скупчення поліморфних клітин, сформовані лімфоцитами, нейтрофілами, моноцитами різного ступеня зрілості (рис. 3). Причому строма порталних трактів містила лімфоцити, фібробласти, макрофаги, нейтрофіли і пучки еластичних та колагенових волокон.



**Рис. 3. Фрагмент мікроскопічної будови печінки кроля третьої дослідної групи:** а) гепатоцит; б) скупчення поліморфних клітин. Гематоксилін та еозин. X 280.

Об'єктивним показником для порівняння гістологічної будови печінки тварин на тканинному та клітинному рівнях різних дослідних груп щодо контрольної є морфометричні дослідження. Так, печінкові часточки мають гексональну форму, печінкові балки - чітко виражений радіальний напрямок. У центрі часточки печінки виявлені центральна вена, а на межі трьох печінкових часточок знаходились печінкові триади, представлені міжчасточковою печінковою веною, міжчасточковою печінковою артерією і міжчасточковою жовчною протокою (рис.4).



**Рис. 4. Фрагмент мікроскопічної будови печінки кроля першої дослідної групи:** а) часточка печінки; б) міжчасточкова сполучна тканина; в) артерія; г) вена. Гематоксилін та еозин. X 280.

Так, за результатами аналізу морфометрії кількість печінкових часточок на одиницю площі у кролів дослідних і контрольної груп були майже однакові. Спостерігається лише незначна тенденція до зростання цього показника у

тварин першої дослідної групи, яким згодовували 0,4 мг Сг/кг комбікорму, та другої дослідної групи, яким згодовували 0,8 мг Сг/кг комбікорму (табл.1).

Таблиця 1

**Морфометричні показники гістоструктури печінки у кролів при згодовуванні комбікорму з різним вмістом хрому ( $M \pm m$ ;  $n=5$ )**

Показники	Групи тварин			
	контрольна	1 дослідна	2 дослідна	3 дослідна
Діаметр поперечного зрізу центральної вени, мкм	71,63±4,07	68,25±8,15	67,38±3,72	78,67±7,98
Середня площа часточки печінки, мм <sup>2</sup>	0,196±0,016	0,147±0,009	0,239±0,011	0,237±0,016
К-сть печінкових часточок на од. пл. (ок. 8, об. 4), шт.	18,5±0,44	19,8±1,77	22,2±0,58	18,8±0,31

Аналізом цитоморфометричних показників встановлено тенденцію до зростання середнього об'єму гепатоцитів у дослідних групах та тенденцію до зростання середнього об'єму їх ядер у тварин другої дослідної групи. Ядерно-цитоплазматичне відношення у всіх дослідних груп кролів порівняно з контрольною групою зменшувалося, внаслідок прогресивного зростання об'єму цитоплазми відносно об'єму ядра (табл.2).

Таблиця 2

**Дані морфометрії гепатоцитів печінки у кролів при згодовуванні комбікорму з різним вмістом хрому ( $M \pm m$ ,  $n=5$ )**

Групи тварин	Об'єм гепатоцитів, мкм <sup>3</sup>	Об'єм ядер гепатоцитів, мкм <sup>3</sup>	Ядерно-цитоплазматичне відношення
Контрольна	1650,85±164,49	122,05±21,67	0,0771±0,0034
Перша дослідна	1675,72±172,08	102,56±20,83	0,0762±0,0015
Друга дослідна	1758,68±137,31	123,33±13,2	0,0767±0,0051
Третя дослідна	1693,65±109,98	137,34±18,12	0,0922±0,0038

Таким чином, результати наших досліджень показали, що згодовування комбікорму з різним вмістом хрому не мало негативного впливу на гістоархітектуру печінки дослідних тварин.

**Висновки.** 1. При згодовуванні тваринам кормів з різним вмістом хрому, характерних змін у гістоструктурі печінки не виявлено.

2. Морфометричними дослідженнями печінки встановлено незначну тенденцію до зростання об'єму цитоплазми гепатоцитів, особливо у тварин другої дослідної групи з умістом (0,8 мг Сг/кг) порівняно із контролем, що свідчить про підвищення метаболічних процесів у печінці дослідних тварин, можливо, внаслідок позитивної дії на організм кролів сполук хрому в цілому.

#### Література

1. Автандилов Г.Г. Медицинская морфометрия / Г.Г. Автандилов. – М.: Медицина, 1990. – 384 с.
2. Горальський Л.П. Основи гістологічної техніки і морфофункціональні методи дослідження у нормі та при патології / Л.П. Горальський, В.Т. Хомич, О.І. Кононський. – Житомир: Полісся, 2011. – 288 с.
3. Колещук О.І. Фізіолого-біохімічні процеси в організмі великої рогатої худоби за умов згодовування селену, хрому і вітаміну Е: автореф. дис. на здобуття наук. ступеня канд. с.-г. наук.: спец. 03.00.04 «Біохімія» / О. І. Колещук – Львів, 2011. – 20 с.

4. Цепко Н.Л. Метаболічний профіль крові та стан імунної системи у поросят за різних доз  $Zn^{2+}$  і  $Cr^{3+}$  в раціоні: автореф. дис. на здобуття наук. ступеня канд. вет. наук.: спец. 03.00.04 “Біохімія” / Н. Л. Цепко – Львів, 2011. – 16 с.
5. Al-Bandr L. K. Effect of supplementing different sources of Chromium to diet on some physiological traits of Broiler Chickens / L. K. Al-Bandr, D. K. Ibrahim, E. H. Al-Mashhadani // Egyptian Poultry Science. – 2010. – Vol. 30(2). – P. 397-413.
6. Chang X. Supplemental chromium for stressed and growing feeder calves / X. Chang, D. N. Mowat // Journal of Animal Science. – 1992. – Vol. 70. – № 2. – P. 559–565.
7. Chistian G. D. E. A polarographic study of chromium-insulin-mitochondrian interaction / G. D. E. Chistian, E. C. Knoblock, W. C. Purdy, W. A. Mertz // Biochimica et Biophysica Acta. – 1963. – Vol. 66. – P. 420–423.
8. Mertz W. Interaction of chromium with insulin: a progress report / W. Mertz // Nutrition Reviews. – 1988. – Vol. 56. – P. 174–177.
9. Mooney K. W. Effect of chromium picolinate and chromium chloride as potential carcass modifiers in swine / K. W. Mooney, G. L. Cromwell // Journal of Animal Science. – 1997. – Vol. 75. P. 2661–2671.
10. Moonsie-Shageer S. Effect of supplemental chromium on performance, serum constituents, and immune status of stressed feeder calves / S. Moonsie-Shageer, D. N. Movat // Journal of Animal Science. – 1993. – Vol. 71. – № 1. – P. 232-238.
11. The effect of supplemental dietary chromium on blood glucose, body weight and liver enzymes of rabbits / M. Malik, S. Hussain, F. Malik [et. al] // Journal of Medicinal Plants Research. – 2011. – Vol. 5(16)/ – P. 3940–3945.
12. Yamamoto A. Distribution and chromium binding capacity of a low-molecular-weight, chromium-binding substance in mice / A. Yamamoto, O. Wada, T. Ono // Journal of Inorganic Biochemistry. – 1984. – Vol. 22. – № 2. – P. 91–102.

#### Summary

**Goralsky L. P., Ibatulin I.I, Volkivskiy I. A., Makhno K.I., Gural'ska S.V.,  
THE PECULIARITIES OF HISTOARCHITECTONICS OF LIVER IN  
RABBITS FED WITH COMBINED FEED WITH VARIOUS CHROME  
CONTENT**

*The investigations conducted have made it possible to reveal the microscopic structure of liver in rabbits fed with combined feed with various chrome content. It has been established that no changes in the microscopic structure of liver in both experimental and control groups are observed. Nevertheless, according to morphometric research one can observe the insignificant tendency towards the increase in the volumes of cytoplasm of hepatocytes in animals of experimental groups as compared to the control group which resulted in the decrease in the nucleus and cytoplasmic correlation.*

Рецензент – д.вет.н., професор Коцюмбас Г.І.