

УДК 619:636.5.034:611.4/615.371

Гуральська С.В., к. вет. н., доцент (guralaska@ukr.net) ©
Житомирський національний агроекологічний університет

МОРФОЛОГІЯ ГАРДЕРОВОЇ ЗАЛОЗИ КУРЕЙ, ВАКЦИНОВАНИХ ПРОТИ ІНФЕКЦІЙНОГО БРОНХІТУ

У роботі з'ясовано морфологічну будову Гардерової залози курей, вакцинованих проти інфекційного бронхіту. Проведені нами дослідження показали, що вакцинація проти інфекційного бронхіту курей на першу, 13 та 33 добу стимулює розвиток імунних утворень, що проявляється формуванням лімфатичних вузликів у залозі третьої повіки в 40- добовому віці.

Ключові слова: кури, інфекційних бронхіт, Гардерова залоза, морфологія.

Вступ. Інфекційний бронхіт птиці (ІБК) реєструється в усіх країнах світу і спричиняє значні економічні збитки птахогосподарствам [7]. Для розуміння патогенезу даного захворювання останніми роками велика увага приділяється вивченню особливостей розвитку, будови і функціонування органів імунної системи [4, 6]. Причому, дослідників різних спеціальностей привертають увагу компоненти червоного кісткового мозку, тимус, мигдалини, плямки Пейєра, поодинокі лімфоїдні вузлики, селезінка і ін. [4, 6]. Поряд з вищезгаданими органами кровотворення та імуногенезу значне місце в розвитку імунних реакцій займають лімфоїдні утворення [2].

Лімфоїдні утворення представлені дифузною і вузликовою формами лімфоїдної тканини. Вони локалізовані переважно в місцях потрапляння антигенів в організм. Добре розвинені ці утворення в шкірі, слизовій оболонці повітроносних шляхів, трубчастих органів травлення, сечостатевої системи, у дивертикулі Меккеля і залозі третьої повіки [2].

Питання закономірностей розвитку, будови і функцій органів кровотворення та імуногенезу є однією із фундаментальних проблем сучасної ветеринарної медицини [4, 6, 7].

Однією з актуальних проблем в птахівництві залишається вибір оптимальних програм імунізації птиці щодо інфекційного бронхіту курей. Тому, вивчення морфології різних структур лімфоїдного апарату птахів дозволяє об'єктивно оцінити ефективність методів профілактики і лікування незаразних і інфекційних захворювань.

Матеріал і методи. Для дослідження було відібрано групу курчат кросу Хайсекс віком 1 доба, вирощених в умовах СТОВ „Старосолотвинська птахофабрика” Бердичівського району Житомирської області, розділених за принципом аналогів на дві групи по 70 голів у кожній. Перша група – контрольна, друга – дослідна, курчат якої вакцинували згідно з планом щеплень ремонтного молодняку на 1, 13, 33 добу. При виконанні роботи використовували анатомічні, органометричні та гістологічні дослідження.

Гістологічне дослідження проводили на кафедрі анатомії і гістології факультету ветеринарної медицини Житомирського національного агроекологічного університету. Матеріалом були Гардерові залози курей відібрані від птиці контрольної та дослідних груп на 7 добу після вакцинації, відповідно на 8, 20, 40 добу. Для проведення гістологічних досліджень застосовували загальноприйняті методи фіксації тканин та виготовлення гістозрізів [1, 3].

Результати дослідження. Проведеними дослідженнями встановлено, що в 1-добовому віці жива маса курчат становила в середньому $30 \pm 1,06$ г, у 8-добовому віці, через 7 днів після вакцинації жива маса у контрольній групі становила $41,5 \pm 0,69$ г, у другій групі – $40,8 \pm 0,87$ г. В 20-добовому віці приріст живої маси у вакцинованих курей був менший ніж у контролі і становив $122,7 \pm 2,87$ та $129,8 \pm 2,27$ г відповідно. В 40-добовому віці спостерігали тенденцію до зростання приросту у дослідній групі ($332 \pm 6,42$ г). В контрольній групі тварин даний показник складав відповідно $315 \pm 4,47$ г.

Аналіз досліджень показує, що абсолютна маса ГЗ у курей 8- добовому віці в контрольній групі становить $10,5 \pm 2,68$ мг, у дослідній групі відповідно $12,6 \pm 1,06$ мг. У 20- добовому віці в контролі – $61,5 \pm 4,71$ мг, в досліді – $63,8 \pm 3,03$ мг. У 40-добовому віці – відповідно $73 \pm 3,81$ та $78 \pm 3,57$ мг.

Залоза третьої повіки, або Гардерова залоза розміщена медіальніше від очного яблука, між орбітою і периорбітою.

Зовні залоза вкрита сполучнотканинною капсулою, від якої всередину органа відходять перегородки. При гістологічному дослідженні ГЗ курей 8- та 20-добового віку контрольної групи спостерігали потовщення капсули та трабекул. В окремих випадках відбувалось розростання сполучної тканини та інфільтрація лімфоїдними клітинами. Судини у таких курей були переповнені кров'ю, спостерігалась підвищена їх проникливість, внаслідок чого відбувався набряк сполучної тканини, що, можливо, було спричинено впливом вірусу ІБК у невакцинованій групі тварин.

При гістологічному дослідженні залози курей 8- та 20-добового віку, вакцинованих проти ІБК перегородки чітко розділяють паренхіму залози на секреторні часточки (рис. 1, 2).

У курей 20-добового віку дослідної групи епітелій залозистої частини ГЗ має виражену структуру, рівномірно зафарбовується. Протоки містять невелику кількість секрету.

У 40-добовому віці курей спостерігається поява лімфоїдних утворень, які представлені дифузною та вузликуватою формами лімфоїдної тканини (рис.3).

При морфологічному дослідженні Гардерової залози контрольної групи курей 40-добового віку виявлений поліморфно-клітинний інфільтрат під капсулою, набряк, виникає потовщення трабекул (рис. 4).

В дослідній групі інфільтрація підкапсулярної ділянки менш виражена порівняно з курами контрольної групи. Епітелій секреторних трубочок добре розвинутий, протоки містять помірну кількість секрету. Лімфоїдні скупчення формують вузлики. Збільшується кількість лімфоїдної тканини і спостерігається проникнення її в залозисту частину.

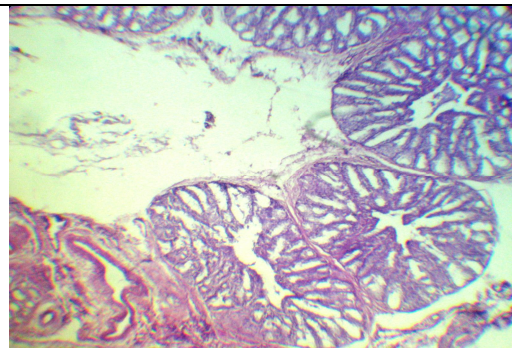


Рис. 1. Гардєрова залоза курей 8-добового віку, вакцинованих проти ІБК. Перегородки розділяють паренхіму залози на секреторні часточки. Гематоксилін Караці та еозин. x 100.

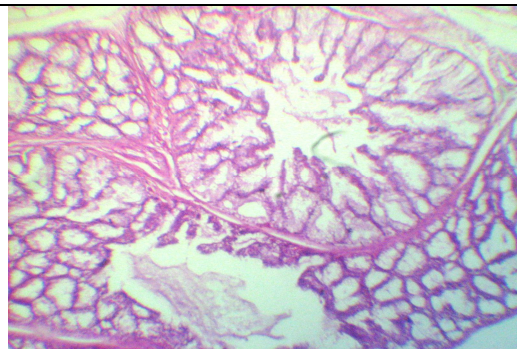


Рис. 2. Гардєрова залоза курей 20-добового віку, вакцинованих проти ІБК. Перегородки розділяють паренхіму залози на секреторні часточки Гематоксилін Караці та еозин. x 100.

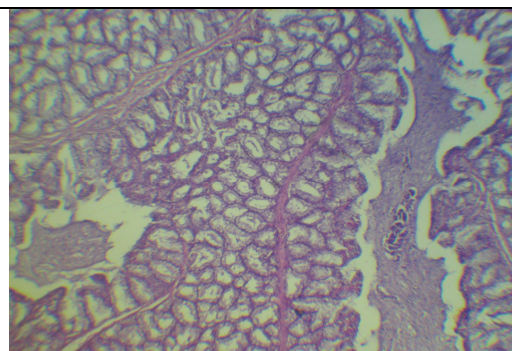


Рис. 3. Гардєрова залоза курей 40-добового віку, вакцинованих проти ІБК. Перегородки розділяють паренхіму залози на секреторні часточки та лімфоїдні утворення. Гематоксилін Караці та еозин. x 56.

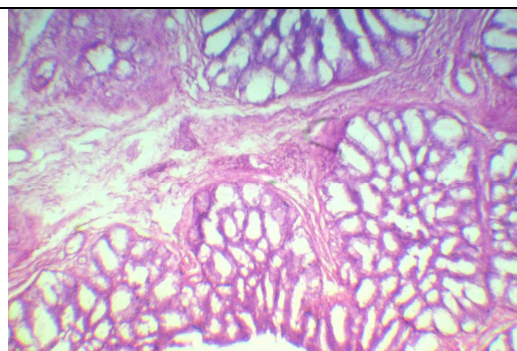


Рис. 4. Гардєрова залоза курей 40-добового віку контрольної групи. Потовщення трабекул. Гематоксилін Караці та еозин. x 80.

Результати морфометричного дослідження ГЗ показали, що розмір часточок та альвеол, просвіт центральної протоки та площа лімфоїдних утворень значно більша в курей, вакцинованих проти інфекційного бронхіту відносно контрольної групи. Причому, розмір органа значно корелює з розвитком лімфоїдних утворень, бо площа часточок секреторного відділу залози курей дослідних груп не відрізняється від таких показників контрольної групи.

Таким чином, проведені нами дослідження показали, що вакцинація курей проти інфекційного бронхіту на 1, 13 та 33 добу стимулює розвиток імунних утворень, що проявляється формуванням лімфатичних вузликів у залозі третьої повіки в 40-добовому віці.

Висновки.

1. Вакцинація курей проти інфекційного бронхіту на 1, 13 та 33 добу стимулює розвиток імунних утворень, що проявляється формуванням лімфатичних вузликів у залозі третьої повіки в 40- добовому віці.

2. За результатами морфометричного дослідження розмір ГЗ залежить від розвитку лімфоїдних утворень, площа секреторних часточок у контрольних та дослідних групах практично однакова.

Перспективи подальших досліджень. Планується провести ультрамікроскопічні дослідження органів імуногенезу та кровотворення при інфекційному бронхіті курей.

Література

1. Автандилов Г.Г. Медицинская морфометрия: [руководство] / Г.Г. Автандилов. – М.: Медицина, 1990. – 384 с.
2. Горальський Л.П. Анатомія свійських птахів: [навч. посібник] / Л.П. Горальський, В.Т. Хомич, Т.Ф. Кот, С.В. Гуральська. – Житомир: Полісся, 2011. – 252 с.
3. Горальський Л.П. Основи гістологічної техніки і морфофункціональні методи дослідження у нормі та при патології: [навч. посібник] / Л.П. Горальський, В.Т.Хомич, О.І. Кононський. – Житомир: Полісся, 2005. – 288 с.
4. Громов И.Н. Профилактика инфекционного бронхита та кур: [монографія] / И.Н. Громов. – Минск: Бизнесофсет, 2004. – 76 с.
5. Острівний І.М. Птахівництво: [навч. посібник] / І.М. Острівний, Ю.Н. Батюжевський, Л.К. Шелюг. – К.: Вища школа, 1981. – 312 с.
6. Прудников В.С. Патоморфологическая диагностика инфекционных болезней птиц: [монографія] / В.С. Прудников, Б.Я. Бирман, И.Н. Громов. – Минск: Бизнесофсет, 2004. – 120 с.
7. Mclarthey E. Infectious bronchitis update / E. Mclarthey // Egg. Ind., 1989. – Vol. 95, № 8. – P. 12, 14, 16.

Summary**S.Guralska****MORPHOLOGY OF GLANDULA PALPABRAE TERTIAE OF CHICKENS VACCINATED AGAINST INFECTIOUS BRONCHITIS**

The paper finds out morphological structure of glandula palpabrae tertiae of chickens vaccinated against infectious bronchitis. Our researches have shown that vaccination against infectious bronchitis of chickens on the first, 13 th and 33 rd days stimulates the development of immune entities that displays in forming of lymphatic nodules in the glandula palpabrae tertiae at 40 days age.

Key words: chickens, infectious bronchitis, glandula palpabrae tertiae, morphology.

Рецензент – д.вет.н., доцент Тибінка А.М.