

тенденційні зміни вказували на можливу напругу макрофагальної і виснаження мікрофагальної ланок імунітету.

2. Знищення гельмінтів у корів внаслідок дії «Клозаверму-А» призвело до нормування відсоткової кількості еозинофілів крові на 21 добу після застосування дослідного проти паразитарного препарату.

Література

1. Сучасні підходи до створення та застосування протипаразитарних препаратів / І. Я. Коцюмбас, О. І. Сергієнко, Л. М. Ковальчик та ін. // Ветеринарна медицина України. – 2010. — № 11. – С. 14–17.

2. Доклінічні дослідження ветеринарних лікарських засобів / І. Я. Коцюмбас, О. Г. Малик, І. П. Патерега [та ін.]; за ред. І. Я. Коцюмбаса. – Львів: Тріада плюс, 2006. – 360 с.

3. Клінічна діагностика внутрішніх хвороб тварин / В. І. Левченко, В. В. Влізло, І. П. Кондрахін та ін.; за ред. В. І. Левченка. – Біла Церква, 2004. – 608 с.

4. Галат В. Ф. Методичні вказівки з діагностики гельмінтозів тварин / В. Ф. Галат, А. В. Березовський, Н. М. Сорока. – К.: Ветінформ, 2004. – 56 с.

5. Клиническая лабораторная диагностика в ветеринарии: Справочное издание / И. П. Кондрахин, Н. В. Курилов, А. Г. Малахов и др. – М.: Агропромиздат, 1985. – 287 с.

Стаття надійшла до редакції 4.03.2015

УДК 619:343.148:616:98:636.7

Гаркуша С. Є., к.вет.н., доцент, Лемешко О. В., студент ©

Національний університет біоресурсів і природокористування України, м. Київ

МІКРОСКОПІЧНІ ЗМІНИ В РІЗНИХ ОРГАНАХ СОБАК ЗА ЛЕГЕНЕВОЇ ФОРМИ ЧУМИ М'ЯСОЇДНИХ

Чума... Мало хто з власників собак не переживає неприємних відчуттів при одному цьому слові. Чума собак відома в Європі з другої половини XVIII століття. Це одна з найбільш частих і згубних хвороб м'ясоїдних.

В роботі авторами описані деякі мікроскопічні зміни в різних органах собак за легеневої форми чуми м'ясоїдних. Дослідження проводились на базі кафедри патологічної анатомії НУБіП України, куди доставляли на розтин трупи загиблих від чуми собак з різних клінік м. Києва та Київської області.

При проведенні мікроскопічних досліджень було встановлено, що зміни за легеневої форми чуми собак включають вогнища геморагічної пневмонії, а також вогнища набряку в легенях, серозно-геморагічне запалення підщелепових, заглоткових, поверхневих шийних, бронхіальних та середостінних лімфовузлів, геморагічні інфаркти в селезінці, серозно-десквамативний гломерулонефрит, зернисту дистрофію гепатоцитів і кардіоміоцитів, набряк речовини мозку, а також зернисту дистрофію, пікноз ядер і руйнування цитоплазми нервових клітин.

Ключові слова: патолого-анатомічний розтин, собаки, легені, серце, селезінка, лімфатичні вузли, мікроскопічні зміни, мікроскоп, формалін, чума м'ясоїдних.

УДК 619:343.148:616:98:636.7

Гаркуша С. Е., к.вет.н., доцент, **Лемешко А. В.**, студент
Національний університет біоресурсів і природопольовання України

МИКРОСКОПИЧЕСКИЕ ИЗМЕНЕНИЯ В РАЗНЫХ ОРГАНАХ СОБАК ПРИ ЛЕГОЧНОЙ ФОРМЕ ЧУМЫ ПЛОТОЯДНЫХ

Чума... Мало кто из владельцев собак не испытывает неприятных ощущений при одном этом слове. Чума собак известна в Европе со второй половины XVIII века. Эта одна из наиболее частых и губительных болезней плотоядных.

В работе авторами описаны некоторые микроскопические изменения в различных органах собак при легочной форме чумы плотоядных. Исследования проводились на базе кафедры патологической анатомии НУБиП Украины, куда доставляли на вскрытие трупы погибших от чумы собак из разных клиник Киева и Киевской области.

При проведении микроскопических исследований было установлено, что изменения при легочной форме чумы собак включают очаги геморрагической пневмонии, а также очаги отека в легких, серозно-геморрагическое воспаление подчелюстных, заглоточных, поверхностных шейных, бронхиальных и средостенных лимфоузлов, геморрагические инфаркты в селезенке, серозно-десквамативный гломерулонефрит, зернистую дистрофию гепатоцитов и кардиомиоцитов, отек вещества мозга, а также зернистую дистрофию, пикноз ядер и разрушение цитоплазмы нервных клеток.

Ключевые слова: *патолого-анатомическое вскрытие, собаки, легкие, сердце, селезенка, лимфатические узлы, микроскопические изменения, микроскоп, формалин, чума плотоядных.*

UDC 619:343.148:616:98:636.7

Garkusha S. E., PhD (vet), associate professor, **Lemeshko O. V.**, student
National University of Life and Environmental Sciences of Ukraine.

MICROSCOPIC CHANGES IN DIFFERENT ORGANS DOGS FOR THE PNEUMONIC FORM OF PLAGUE CARNIVOROUS

Plague... Few dog owners do not feel discomfort at this one word. Plague Dogs known in Europe since the second half of the XVIII century. This is one of the most common and devastating diseases carnivores.

The author describes some microscopic changes in various organs of dogs for pneumonic plague carnivores. Research conducted at the Department of Pathological Anatomy NUBiP Ukraine, which brought in autopsies of dead from the plague dogs with various hospitals in Kyiv and Kyiv region.

In conducting microscopic studies found that changes for pneumonic plague dogs include hemorrhagic foci of pneumonia and lung edema fire, sero-hemorrhagic inflammation submaxillary, retropharyngeal, superficial cervical, bronchial and mediastinal lymph nodes, hemorrhagic infarcts in the spleen, sero-desquamatic glomerulonephritis, granular degeneration of hepatocytes and cardiomyocytes, swelling of the brain substance and granular dystrophy, piknoz nuclei and cytoplasm destruction of nerve cells.

Key words: *pathological-anatomical dissection, dogs, lungs, heart, spleen, limfatic node, microscopic changes, microscope, formalin, distemper.*

Вступ. Ще вчора ваш улюбленець весело пустував і бавився, а сьогодні, побачивши вас, лише помахав вітально хвостиком і ліг, відмовився від найбільш ласої їжі, попив і відійшов від годівниці [1].

Собака, як і людина, схильна до багатьох захворювань. Найнебезпечнішими є інфекційні хвороби, такі як чума, сказ, гепатит і парвовірусний ентерит. Саме від цих хвороб гине більшість цуценят і молодих собак у віці до 1 року [4].

Чума. Коротко і страшно. Для того, щоб пом'якшити цю хворобу, зробити її хоча б на словах не такою нещадною, багато хто називає її «чумкою». Але все-таки це чума. Вона не щадить ні цуценят, ні дорослих собак, ні дорогих «елітних», ні вуличних. Більше 50 % заражених тварин гинуть, так і не зумівши впоратися з хворобою. Близько 20 % перехворілих собак страждають від множинних ускладнень. В деяких випадках наслідки чуми собак настільки критичні, що ветеринари пропонують евтаназію. Щоб захистити улюбленця від страшною недуги, важливо розуміти її природу і знати, як чума діє на організм собаки [3].

Проведений нами аналіз літературних джерел свідчить, що далеко не всі аспекти мікроскопічних змін при легеневої формі чуми собак вивчені достатньо повно. Ми поставили собі за мету провести більш глибоке вивчення мікроскопічних змін в різних органах собак за легеневої форми чуми м'ясоїдних.

Матеріал і методи. Дослідження проводились на базі кафедри патологічної анатомії НУБіП України, куди доставляли на розтин трупи загиблих від чуми собак з різних клінік м. Києва та Київської області. Загалом було проведено патолого-анатомічний розтин 6 трупів собак, які загинули від легеневої форми чуми різних порід, віку та статі.

Діагностику чуми собак проводили комплексно на основі клінічних ознак хвороби, результатів патолого-анатомічного розтину та результатів лабораторних досліджень, які проводились у центрі діагностики тварин ТОВ «Бальд».

Патолого-анатомічний розтин трупів собак виконували методом часткової евісцерації. Відібрані тканини фіксували у 10 % водному нейтральному розчині формаліну за прописом Ліллі, зневоднення проводили у спиртах зростаючої міцності і через хлороформ заливали у парафін. З одержаних блоків за допомогою санного мікротому нарізали зрізи товщиною 6 мкм, які фарбували гематоксиліном Караці та еозином. Гістологічні препарати досліджували методом світлової мікроскопії під мікроскопом Біолам Р 12 [2]. Препарати фотографували цифровим фотоапаратом «Olimpus FE-130» при збільшеннях мікроскопа від 50х до 1200х.

Результати дослідження. В легенях при гістологічному дослідженні ми спостерігали, що всі кровоносні судини розширені та переповнені кров'ю, за винятком капілярів міжальвеолярних перегородок. Просвіт переважної більшості альвеол був повністю чи майже повністю заповнений еритроцитами, серед яких лише місцями виявлялися поодинокі лейкоцити (рис. 1.).

Вільними від ексудату залишались лише поодинокі альвеоли, частина з яких була виразно розширена. Місцями, між суміжними альвеолами, реєструвались розриви міжальвеолярних перегородок (рис. 1).

В усіх альвеолах реєструвалось руйнування респіраторного епітелію. Більшість епітеліоцитів альвеол були зруйновані. На базальній мембрані лишалось лише близько 10–15 % епітеліальних клітин. Але й вони зазнавали помітних мікроскопічних змін: в них реєструвались ознаки гідропічної дистрофії.

В просвіті бронхів також виявлялась велика кількість еритроцитів, серед яких реєструвались поодинокі лейкоцити та злуцнені клітини епітелію бронхів у стані гідропічної дистрофії або ж на різних стадіях руйнування (рис. 2).

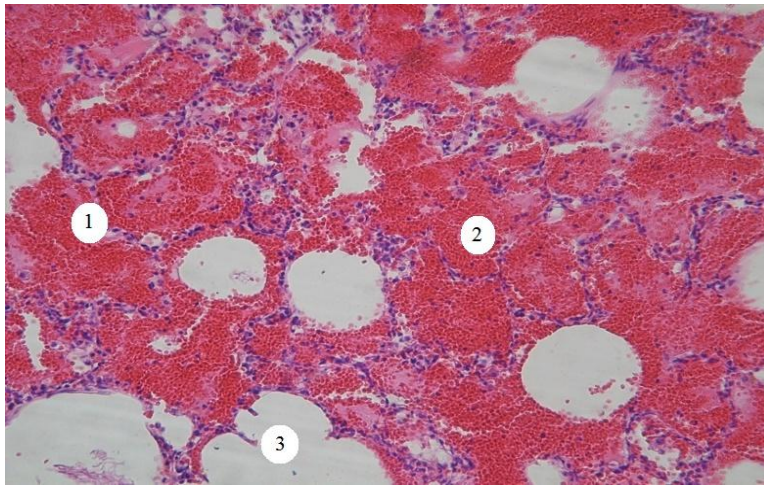


Рис. 1. Легені собаки, що загинула від легеневої форми чуми: 1 – міжальвеолярні перегородки; 2 – еритроцити в просвіті альвеол; 3 – розрив міжальвеолярної перегородки. Гематоксилін Караці та еозин, $\times 80$.

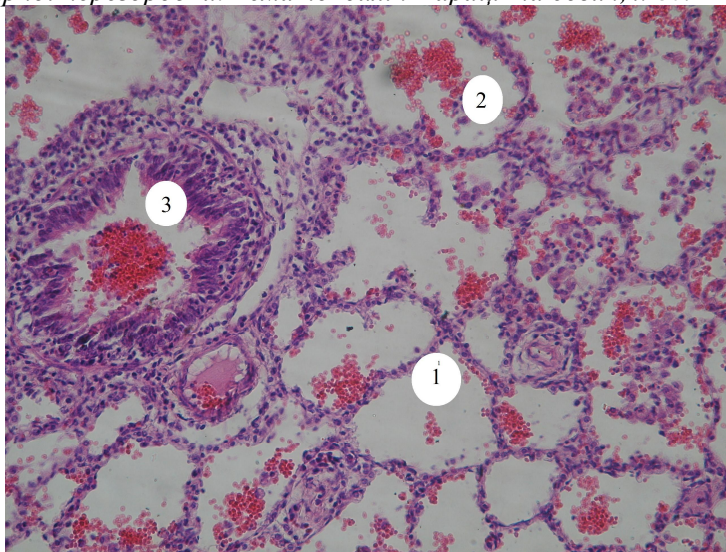


Рис. 2. Легені собаки, яка загинула від легеневої форми чуми: 1 – міжальвеолярні перегородки; 2 – еритроцити в просвіті альвеоли; 3 – руйнування епітелію бронху та еритроцити в просвіті бронху. Гематоксилін Караці та еозин, $\times 100$.

При проведенні гістологічних досліджень в лімфатичних вузликах всі кровоносні судини, навіть найдрібніші капіляри, розширені, переповнені кров'ю. Воротний синус, трабекули, мозкові тяжі, кіркова і мозкова речовини, а також паракортикальний шар набрякли.

В селезінці червона пульпа набрякла, інфільтрована значною кількістю лімфоцитів, моноцитів і макрофагів. Клітини в ній розташовані розріджено, кількість еритроцитів зменшена.

В ділянці геморагічного інфаркту червона пульпа селезінки інфільтрована великою кількістю еритроцитів.

В усіх часточках печінки печінкові балки дезорганізовані, гепатоцити перебувають у стані зернистої дистрофії. Частина дистрофічно змінених клітин руйнується. В окремих часточках внутрішньочасточкові капіляри розширені.

В нирках спостерігається зерниста дистрофія їхніх клітин. Самі судинні клубочки помірно набрякли. Реєструється помірна проліферація подоцитів. У частині випадків у результаті набряку судинні клубочки набувають неправильної форми. В деяких з них виявляється несильно виражений серозно-десквамативний гломерулїт.

При проведенні гістологічних досліджень серця собак, які загинули від легеневої форми чуми, мікроскопічні зміни в епі- та ендокарді нами виявлені не були. Натомість у кардіоміоцитах реєструвались ознаки зернистої дистрофії.

У підшлунковій, наднирковій і щитоподібних залозах мікроскопічні зміни нами встановлені не були.

У головному мозку собак, які загинули від легеневої форми чуми, кровоносні судини розширені, переповнені кров'ю. Мозкова речовина набрякла. Особливо виразні набряки навколо кровоносних судин, клітин глії та нервових клітин. В останніх спостерігаються ознаки зернистої дистрофії, пікноз ядер і руйнування цитоплазми.

Висновки. Мікроскопічні зміни за легеневої форми чуми собак включають вогнища геморагічної пневмонії, а також вогнища набряку в легенях, серозно-геморагічне запалення підщелепових, заглоткових, поверхневих шийних, бронхіальних та середостінних лімфовузлів, геморагічні інфаркти в селезінці, серозно-десквамативний гломерулонефрит, зернисту дистрофію гепатоцитів і кардіоміоцитів, набряк речовини мозку, а також зернисту дистрофію, пікноз ядер і руйнування цитоплазми нервових клітин.

Перспективи подальших досліджень. Плануються патоморфологічні дослідження собак, що хворіли на кишкову форму чуми м'ясоїдних.

Література

1. Давыденко В. И. Энциклопедия по уходу за собаками. / В. И. Давыденко – Минск. Современный литератор, 2000. – 452 с.
2. Зон Г. А. Патологоанатомічний розтин тварин: Навчальний посібник/ Г. А. Зон, М. В. Скрипка, Л. Б. Івановська – Донецьк, ПП Глазунов Р. О., 2009. – 189 с.
3. Игнатов П. Е. Чума плотоядных. Новый взгляд на проблему / П. Е. Игнатов // Ветеринария. 1994. – № 2. – С. 45–49.
4. Козин А. И. Чума собак // А. И. Козин, Д. А. Васильев / Сб. тр. ВНИИВВ и М и УГСХА. Ульяновск, 1996. – С. 3–24.

Стаття надійшла до редакції 25.03.2015