



УДК 619:650:645.7

Патоморфологія підшлункової залози собак за хронічного панкреатиту

Л.П. Горальський¹, І.М. Сокульський¹, Н.В. Демус²
Sokulskiy_1979@ ukr.net

¹ Житомирський національний агроекологічний університет,
Старий бульвар, 7, м. Житомир, 10002, Україна;

² Львівський національний університет ветеринарної медицини та біотехнологій імені С.З. Гжицького,
вул. Пекарська, 50, м. Львів, 79010, Україна

У роботі на основі морфологічних, патологоанатомічних, гістологічних та морфометричних досліджень з'ясовано морфологічну будову підшлункової залози клінічно здорових собак та за хронічного панкреатиту. Морфометричними дослідженнями встановлено, що абсолютна маса підшлункової залози собак за хронічного перебігу панкреатиту відносно клінічно здорових тварин збільшувалась у 1,28 рази з $29,83 \pm 3,0$ г у здорових тварин до $38,33 \pm 7,02$ г у хворих. Відносна маса органу зростала у 1,19 рази і дорівнювала $0,19 \pm 0,04$ % у порівнянні з контролем $0,16 \pm 0,03$ %.

За результатами гістологічних досліджень виявлено порушення будови панкреатоцитів. В ацинарних клітинах зональність цитоплазми не виявлялась, панкреатоцити погано сприймали забарвлення і містили включення у вигляді краплин. Спостерігали каріолізіс ядер. В острівцях Лангерганса виявляються вогницеві крововиливи та руйнування ендокринних клітин. Міжчасточкові сполучнотканинні прошарки були потовченими, а у залозистій тканині органу зустрічали сполучнотканинні тяжі, що проникають та розгалужуються у глибину часточки. На основі морфометричних досліджень встановлено, що об'єм панкреатоцитів та їх ядер у хворих тварин достовірно ($p < 0,05$) зростає і дорівнює відповідно $455,51 \pm 33,24$ та $54,90 \pm 7,24$ мкм³ (у клінічно здорових відповідно – $356,06 \pm 11,37$ та $33,69 \pm 1,62$ мкм³). Ядерно цитоплазматичне відношення панкреатоцитів підшлункової залози собак за хронічного панкреатиту по відношенню до клінічно здорових збільшується у 1,44 рази і становить $0,177 \pm 0,04$. У собак контрольної групи такий показник складає $0,123 \pm 0,001$.

Ключові слова: статевозріла собака, підшлункова залоза, гістологічна будова, гістоструктура органа, патоморфологічні зміни, панкреатит, панкреатоцити, ацинуси, острівці Лангерганса, дистрофія, ядерно–цитоплазматичне відношення.

Патоморфологія поджелудочной железы собак при хроническом панкреатите

Л.П. Горальский¹, И.М. Сокульский¹, Н.В. Демус²
Sokulskiy_1979@ ukr.net

¹ Житомирский национальный агроэкологический университет,
Старый бульвар, 7, г. Житомир, 10002, Украина;

² Львовский национальный университет ветеринарной медицины и биотехнологий имени С.З. Гжицкого,
ул. Пекарская, 50, г. Львов, 79010, Украина

В работе на основе морфологических, патологоанатомических, гистологических и морфометрических исследований установлено морфологическое строение поджелудочной железы клинически здоровых собак и при хроническом панкреатите. Морфометрическими исследованиями установлено, что абсолютная масса поджелудочной железы собак при хроническом течении панкреатита относительно клинически здоровых животных увеличивалась в 1,28 раза с $29,83 \pm 3,0$ г у здоровых животных в $38,33 \pm 7,02$ г у больных. Относительная масса органа возрастала в 1,19 раза и равна $0,19 \pm 0,04$ % по сравнению с контролем $0,16 \pm 0,03$ %.

Citation:

Horalskiy, L.P., Sokulskiy, I.M., Demus, N.V. (2016). Pathomorphology of dog's pancreas at chronic pancreatitis. *Scientific Messenger LNUVMBT named after S.Z. Gzhytskyj*, 18, 3(70), 40–43.

По результатам гистологических исследований выявлены нарушения строения панкреатоцитов. В ацинарных клетках зональность цитоплазмы не проявлялась, панкреатоциты плохо воспринимали окраску и содержали включения в виде капель. Наблюдали кариолизис ядер. В островках Лангерганса выявляются очаговые кровоизлияния и разрушение эндокринных клеток. Междольковые соединительнотканые слои были утолщенными, а в железистой ткани органа встречали соединительнотканые тяжи, которые проникают и разветвляются в глубину дольки. На основе морфометрических исследований установлено, что объем панкреатоцитов и их ядер у больных животных достоверно ($p < 0,05$) растет и составляет соответственно $455,51 \pm 33,24$ и $54,90 \pm 7,24$ мкм³ (у клинически здоровых соответственно – $356,06 \pm 11,37$ и $33,69 \pm 1,62$ мкм³). Ядерно–цитоплазматическое отношение панкреатоцитов поджелудочной железы собак при хроническом панкреатите по отношению к клинически здоровым увеличивается в 1,44 раза и составляет $0,177 \pm 0,04$. У собак контрольной группы такой показатель составляет $0,123 \pm 0,001$.

Ключевые слова: половозрелая собака, поджелудочная железа, гистологическое строение, гистоструктуры органа, патоморфологические изменения, панкреатит, панкреатоциты, ацинусы, островки Лангерганса, дистрофия, ядерно–цитоплазматическое отношение.

Pathomorphology of dog's pancreas at chronic pancreatitis

L.P. Horalskyi¹, I.M. Sokulskyi¹, N.V. Demus²
Sokulskiy_1979@ukr.net

¹Zhytomyr National Agroecological University,
Staryj Boulevard, 7, Zhytomyr, 10002, Ukraine

²Lviv national university of veterinary medicine and biotechnologies named after S. Gzhytskyj
Pekarska Str., 50, Lviv, 79010, Ukraine

On the basis of morphological, pathoanatomic, histological and morphometric researches, the morphological structure of clinically healthy dog's pancreas and at chronic pancreatitis were determined in the article. Having used morphometric researches were found that the absolute mass of dog's pancreas at chronic pancreatitis towards clinically healthy dogs, increased for 1,28 times from 29.3 ± 3.0 g in healthy animals to 38.33 ± 7.02 g in ill ones. The relative weight of organ increased in 1.19 times and was 0.19 ± 0.04 % in comparison with the control 0.16 ± 0.03 %.

Owing to the histological researches, was found the structure breach of pancreatocytes. In acinar cells, cytoplasm zoning did not occur, pancreatocytes poorly perceived coloration and contained inclusions in the form of drops. The kariolysis cores was present. In Pancreatic islets focal hemorrhage were observed as well as the destruction of endocrine cells. Inter particle connective tissue layer were thickened and in organ's glandular tissue were presented bands that penetrate and branch in depth of a particle. It was determined on the basis of morphometric researches that the value of pancreatocytes and their nuclei in ill animals truly ($p < 0,05$) increases and was namely 455.51 ± 33.24 and 54.90 ± 7.24 mcm³ (in clinically healthy ones namely – 356.06 ± 11.37 and 33.69 ± 1.62 mcm³). The nucleus cytoplasm relation of pancreatocytes of pancreas in dogs at chronic pancreatitis towards the relation to clinically healthy dogs, increased for 1.44 times and was 0.177 ± 0.04 . In dogs of the control group such indicator was 0.123 ± 0.001 .

Key words: mature dog, pancreas, histological structure, histostructure of an organ, pathomorphological changes, pancreatitis, pancreatocytes, acini, Pancreatic islets, dystrophy, nuclear–cytoplasmic relation.

Вступ

Останніми роками в клініках ветеринарної медицини відмічається посилена увага до профілактики, лікування та оздоровлення дрібних тварин.

Особливе місце серед патології травної системи займають хвороби, пов'язані з порушенням функції підшлункової залози (Тумошенко et al., 2009). Тому вітчизняні та зарубіжні вчені проводять значну роботу в сфері діагностики хвороб підшлункової залози – це дає змогу своєчасно встановити функціональні порушення і надати допомогу. Проте морфологічних досліджень підшлункової залози на клітинному та тканинному рівнях в постнатальному періоді онтогенезу в нормі та за панкреатиту на сьогодні є дуже мало.

Актуальність теми: щорічно з'являється велика кількість монографій, наукових статей у різноманітних виданнях, що присвячені вивченню морфофункціонального стану підшлункової залози в нормі (Slobodjan, 2008; Тумошенко et al., 2009), та при патології (Holzknecht et al., 1996; Goral's'kyj and Dubych, 2010). У фармацевтичній промисловості з підшлункової залози тварин виробляють гормони: інсулін, ліпо-

каїн, ангіотрофін; отримують ферментні препарати: трипсин, хімотрипсин, хімопсин, дезоксирибонуклеазу і рибонуклеазу, еластазу, колагеназу, а також панкреатин медичний і технічний (Holzknecht et al., 1996). Проте видова і вікова морфологія підшлункової залози свійських тварин недостатньо вивчена. Відомості з морфофункціональних особливостей залози та за патології суперечливі. Саме тому вивчення гістоархітектоніки підшлункової залози собак в нормі та за панкреатиту є актуальним питанням ветеринарної медицини.

Метою наших досліджень було з'ясувати гістоморфологію та морфометричні параметри підшлункової залози статевозрілих собак за хронічного панкреатиту. Для досягнення цієї мети були поставлені такі завдання: – з'ясувати мікроскопічну будову підшлункової залози клінічно здорових статевозрілих собак; – провести морфометричні дослідження гісто– та цито–структур підшлункової залози клінічно здорових статевозрілих собак; – встановити патоморфологічні зміни підшлункової залози статевозрілих собак за хронічного панкреатиту.

Матеріал і методи досліджень

Дослідження проводили на кафедрі анатомії і гістології факультету ветеринарної медицини Житомирського національного агроєкологічного університету.

Для гістологічних та морфометричних досліджень відбирали підшлункову залозу від клінічно здорових та хворих на хронічний панкреатит статевозрілих собак – *Canis lupus familiaris*, визначали абсолютну та відносну масу, довжину та ширину часток органу. Шматочки матеріалу фіксували в 10% розчині нейтрального формаліну та рідині Карнуа з наступною заливкою в парафін. З парафінових блоків виготовляли гістологічні зрізи на санному мікромомі МС–2 завтовшки не більше 10 мкм. Для фарбування гістозрізів використовували загальноприйнятні і спеціальні гістологічні методи. Для вивчення морфології клітин і тканин, морфометричних досліджень та для отримання оглядових препаратів застосовували фарбування зрізів гематоксиліном Ерліха, Караці та еозином, за методом Ван–Гізона з використанням рекомендацій, які запропоновані у посібнику Л.П. Горальського, В.Т. Хомича, О.І. Кононського (Goral's'kyj et al., 2005). Дослідження гістологічних препаратів здійснювали за допомогою мікроскопів «Біолам–Ломо» та МБС–10 (Avtandilov, 1990). Мікрофотографування частини цих препаратів здійснювали за допомогою мікроскопа Micros МС–50 і вмонтованою у нього відеокамерою САМ V200, підключеною до персонального комп'ютера, а також мікроскопа МБС–10 із цифровою фотокамерою «Сапон».

Одержані цифрові дані обробляли методом варіаційної статистики. Статистична обробка даних та оформлення результатів дослідження здійснювали за допомогою комп'ютерної програми «Excel» з пакету «Microsoft Office 2010».

Результати та їх обговорення

У статевозрілих собак підшлункова залоза темно-червоного кольору, ніжної консистенції, зігнутої під кутом. Поділена на середню (тіло), ліву і праву частки. Середня частка (тіло) розміщена поряд з краніальною частиною дванадцятипалої кишки. Ліва частка простягається в дорсальну брижу шлунка, а права розташована в брижі дванадцятипалої кишки.

Гістологічно залоза складається з окремих часточок до складу яких входять екзокринні та ендокринні частини. Між часточками органу знаходиться міжчасточкова сполучна тканина. В останній містяться вивідні протоки, кровоносні, лімфатичні судини та нервові закінчення.

Макроскопічно у хворих собак на хронічний панкреатит підшлункова залоза мала блідо-сірий колір, дещо зменшена в розмірах, більш щільної консистенції. Структуру часток практично не розрізняли. В деяких тварин крупні протоки органу були розширені.

Абсолютна маса підшлункової залози собак за хронічного перебігу панкреатиту відносно клінічно

здорових тварин збільшувалась у 1,28 рази з $29,83 \pm 3,0$ г у здорових тварин до $38,33 \pm 7,02$ г у хворих. Відносна маса органу зростала у 1,19 рази і дорівнювала $0,19 \pm 0,04\%$ у порівнянні з контролем $0,16 \pm 0,03\%$ (табл. 1).

Таблиця 1

Органометричні показники підшлункової залози статевозрілих собак хворих на хронічний панкреатит ($M \pm m$)

Показники	Тварини	
	клінічно здорові, n = 6	хворі, n = 10
Абсолютна маса підшлункової залози, г	$29,83 \pm 3,0$	$38,33 \pm 7,02$
Відносна маса підшлункової залози, %	$0,16 \pm 0,03$	$0,19 \pm 0,04$
Довжина підшлункової залози, см	$29,8 \pm 2,05$	$34,17 \pm 2,62$
Ширина лівої частки, см	$3,63 \pm 0,22$	$3,43 \pm 0,32$
Ширина середньої частки, см	$2,83 \pm 0,23$	$3,2 \pm 0,46$
Ширина правої частки, см	$2,63 \pm 0,22$	$2,42 \pm 0,38$

Параметри довжини підшлункової залози та ширини середньої частки органу у хворих собак зростали і відповідно становили $34,17 \pm 2,62$ см та $3,2 \pm 0,46$ см. У тварин контрольної групи дані показники підшлункової залози дорівнювали відповідно $29,8 \pm 2,05$ см і $2,83 \pm 0,23$ см. Ширина лівої та правої часток органу у собак за хронічного перебігу панкреатиту зменшувалась відповідно у 1,06 і 1,09 рази та відповідно становила $3,43 \pm 0,31$ см, $2,42 \pm 0,38$ см (у клінічно здорових відповідно – $3,63 \pm 0,22$ см та $2,63 \pm 0,22$ см) (табл. 1).

При мікроскопічному дослідженні гістопрепаратів підшлункової залози забарвлених гематоксиліном Караці та еозином, встановлено порушення будови органу, дисконкомплексію ацинусів. В ацинарних клітинах зональність цитоплазми не виявлялась, панкреатоцити погано сприймали забарвлення і містили включення у вигляді краплин. Спостерігали каріолізис ядер. Нерідко ядра, які в певній мірі зберегли ще свою структуру, розміщувалися в центрі цитоплазми (рис. 1). Міжчасточкові сполучнотканинні прошарки були потовщеними, а у залозистій тканині органу зустрічали сполучнотканинні тяжі, що проникали та розгалужувалися у глибину часточки (рис. 2).

В окремих тварин спостерігали повну деструкцію ацинусів, вони втрачають характерну їм форму. Цитоплазма панкреатитів була ущільненою, в частині клітин відмічався плазмореєксис. Спостерігали пікноз ядер. При такому розвитку патологічного процесу гістоструктура органу була повністю зруйнована.

У окремих ділянках органа панкреатичні острівці були погано контуровані, їх кількість зменшувалась. Вони мали подовжену форму та нерівні краї. Капсула, яка їх оточувала, була розпушеною. В середині острівців Лангерганса простежували зернисту дистрофію клітин та вогнищеві крововиливи. Крім того, у окремих тварин в острівцях відмічали нерівномірне розташування клітин та ділянки некрозу.

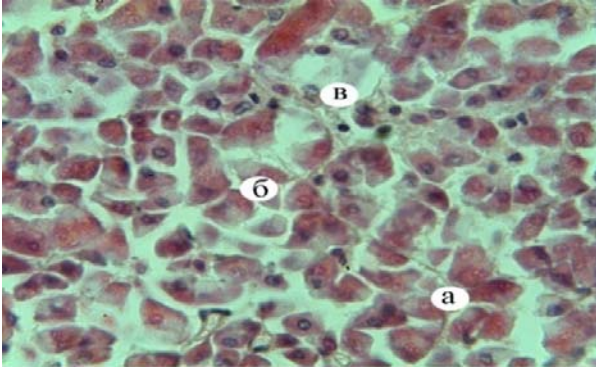


Рис. 1. Мікроскопічна будова підшлункової залози статевозрілої собаки за хронічного перебігу панкреатиту: а – дисконкомплексція ацинусів; б – каріолізіс ядра; в – прошарки сполучної тканини. Гематоксилін Караці та еозин. $\times 400$

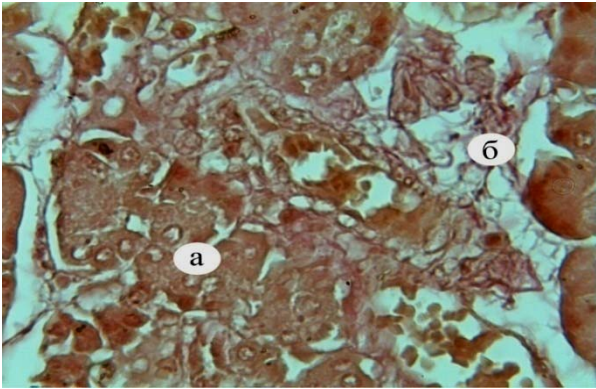


Рис. 2. Фрагмент мікроскопічної будови підшлункової залози статевозрілої собаки за хронічного перебігу панкреатиту: а – ацинуси; б – розростання сполучної тканини. Ван-Гізон. $\times 460$

У просвіті судин, які виявляли у міжчасточковій сполучній тканині, відмічали стаз крові, який вказував на припинення у них кровообігу. Спостерігали підвищення проникності стінки судин мікроциркуляторного русла та вихід формених елементів крові за межі судин. Часто виявляли судини, у просвіті яких містились червоні тромби. Просвіт судин був збільшений, їх стінка розширена та набрякла.

Морфометричними дослідженнями органу у хворих тварин, порівняно з клінічно здоровими, встановлено зміну показників площі екзокринної та ендокринної частин, діаметру ацинусів і острівців, об'єму панкреатоцитів та їх ядер і ядерно-цитоплазматичного відношення. Діаметр ацинусів та острівців Лангерганса хворих тварин достовірно ($p < 0,001$, $p < 0,01$) збільшувався у 1,08 і 1,20 рази та дорівнював відповідно $36,16 \pm 0,05$ і $75,76 \pm 2,55$ мкм. У клінічно здорових собак дані показники відповідно становлять $33,58 \pm 0,26$, $63,01 \pm 2,05$ мкм. Об'єм панкреатоцитів та їх ядер у хворих тварин також достовірно ($p < 0,05$) зростає і дорівнює відповідно $455,51 \pm$

$33,24$ та $54,90 \pm 7,24$ мкм³ (у клінічно здорових відповідно – $356,06 \pm 11,37$ та $33,69 \pm 1,62$ мкм³). ЯЦВ панкреатоцитів підшлункової залози собак за хронічного панкреатиту по відношенню до клінічно здорових збільшується у 1,44 рази і становить $0,177 \pm 0,04$. У собак контрольної групи складає $0,123 \pm 0,001$.

Висновки

У статевозрілих собак за хронічного перебігу панкреатиту спостерігається дисконкомплексція ацинусів, лізис та пікноз ядер панкреатоцитів. У цитоплазмі клітин характерним є наявність крапель жирових включень. В окремих випадках спостерігається повна деструкція ацинусів. У таких випадках цитоплазма панкреатоцитів ущільнена, місцями розпадається на окремі частини.

Перспективи подальших досліджень передбачають, по-перше, провести гістохімічні дослідження підшлункової залози статевозрілих собак у нормі та при патології. По-друге, напрямок досліджень повинен бути направлений на проведення ультраструктурної будови підшлункової залози у досліджуваних тварин.

Бібліографічні посилання

- Avtandilov, G.G. (1990). Medicinskaja morfometrija. M.: Medicina, (in Russian).
- Goral's'kyj, L.P., Dubych, I.M. (2010). Organometrychni pokaznyky pidshlunkovoi' zalozy sobak u postnatal'nomu periodi ontogenezu. Mat. nauk.–prak. kongresu [“IV mizhnarodni Pyrogovs'ki chytannja”]. (Vinnycja, 2–5 chervnja 2010 r.). Vinnyc'kyj nacional'nyj medychnyj universytet im. Pyrogova – Vinnycja. 25–26 (in Ukrainian).
- Goral's'kyj, L.P., Homych, V.T., Konons'kyj, O.I. (2005). Osnovy gistologichnoi' tehniky i morfofunkcional'ni metody doslidzhennja u normi ta pry patologii':[navchal'nyj posibnyk]. Zhytomyr: Polissja (in Ukrainian).
- Slobodjan, O.M. (2008). Integrované morfometryčne doslidzhennja pidshlunkovoi' zalozy v perynatal'nomu periodi ontogenezu. Tavrycheskyj medyko-byologičeskyj vesnyk. 11(3), 134–138 (in Ukrainian).
- Tymoshenko, O.P., Busel, Ju.M. (2009). Efektyvnist' kompleksnoi' diagnistyky pankreatytu v sobak, pidtverdzhena morfologičnymy doslidzhennjamy. Nauk. visnyk Poltav's'koi' derzhavnoi' agrarnoi' akademii'. 1, 87–89 (in Ukrainian).
- Holzknacht, N., Gager, J., Helmberger, T. [et al.] (1996). Techniques and application of MR–pancreatography compared to endoscopic retrograde pancreatography. Radiol. 36(5), 427–434

Стаття надійшла до редакції 3.10.2016