

Науковий вісник Львівського національного університету
ветеринарної медицини та біотехнологій імені С.З. Гжицького

Scientific Messenger of Lviv National University
of Veterinary Medicine and Biotechnologies

ISSN 2518–7554 print
ISSN 2518–1327 online

doi: 10.32718/nvlvet8805
http://nvlvet.com.ua

UDC 619:615:636.5

Morphological characteristics of organs of the immune system of rats for determining the toxicity of the preparation “Bioton”

M. Zhyla¹, M. Shkil², Y. Stronskyi²

¹State Scientific-Research Control Institute of Veterinary Medicinal Products and Feed Additives, Lviv, Ukraine

²Stepan Gzhytskyi National University of Veterinary Medicine and Biotechnologies Lviv, Ukraine

Article info

Received 24.07.2018

Received in revised form

27.08.2018

Accepted 28.08.2018

State Scientific-Research Control
Institute of Veterinary Medicinal
Products and Feed Additives,
Donetska Str., 11, Lviv, 79019,
Ukraine.

Tel.: +38-067-706-96-11

E-mail: zhyla-m@ukr.net

Zhyla, M., Shkil, M., & Stronskyi, Y. (2018). Morphological characteristics of organs of the immune system of rats for determining the toxicity of the preparation “Bioton”. Scientific Messenger of Lviv National University of Veterinary Medicine and Biotechnologies, 20(88), 29–35. doi: 10.32718/nvlvet8805

In the article presents the results of the pathomorphological study on the toxicity of the new veterinary preparation immunomodulatory “Bioton”, to solution for per oral application that contains complex biologically active foods of metabolism of mushrooms-entophytes (*Cylindrocarpon Magnusianum*), medical plants abstracted from a root. The study of subacute toxicity of the preparation “Bioton” was carried out on male rats, with a body weight of 170–180 g, formed in two groups of 30 rats in each: 1 group (control) – received water; The second group was given an oral preparation “Bioton” at a rate of 170 mg/kg of body weight of the rat. Animals were kept under the conditions of vivarium SSRCIVMPFD of veterinary preparations and food supplements, with constant temperature of premises and humidity. The feeding provided a standard diet with constant access to water. The experimental studies carried out have found that intrauterine injection of “Bioton” drugs in a dose of 170 mg/kg of body weight for 30 days caused stimulation of immune protection factors, which was shown by a significant increase in the content of T- and B-lymphocytes and NK-cells, did not cause macro- and microscopic changes in the internal organs, and an increase in the coefficients of the mass of the thymus, spleen and testicles indicated the functional activity of organs with a high proliferative capacity of the parenchymal elements. Then, as the application for 60 days, caused negative changes in the morphological and immunological parameters of the blood, namely reduction of the number of red blood cells, hemoglobin content and growth of leukocytes due to the increase of neutrophil granulocytes, against the background of reduction of T- and B-lymphocytes, NK-cells compared to the control groups and development of pathological processes in the internal organs of rats. Histologically, the presence of the occidental involution of thymus and the cellular devastation of parenchyma of peripheral organs of the immune system of rats receiving the Bioton preparation for 60 days were confirmed. In further work an analysis of the biochemical parameters of blood of rats obtained for the study of toxicity of the drug “Bioton” will be conducted.

Key words: immunomodulatory, preclinical trials, pathomorphological investigations, immune system organs, histological structure.

Морфологічна характеристика органів імунної системи щурів за вивчення токсичності препарату “Біотон”

М.І. Жила¹, М.І. Шкіль², Ю.С. Стронський²

¹Державний науково-дослідний контрольний інститут ветеринарних препаратів та кормових добавок, м. Львів, Україна

²Львівський національний університет ветеринарної медицини та біотехнологій імені С.З. Гжицького, м. Львів, Україна

У статті наведені результати патоморфологічного дослідження за вивчення токсичності нового ветеринарного препарату імуномодуючої дії “Біотон”, розчину для перорального застосування, який містить комплекс біологічно активних речовин метаболізму грибів-ендофітів *Cylindrocarpon Magnusianum*, виділених з кореня женьшеню. Проведеними експериментальними дослі-

дженнями встановлено, що внутрішньошлункове введення щурів препарату “Біотон” у дозі 170 мг/кг маси тіла впродовж 30 діб викликало стимуляцію факторів імунного захисту, що проявлялося достовірним зростанням вмісту Т- і В-лімфоцитів та НК-клітин, не спричиняло макро- та мікроскопічних змін у внутрішніх органах, а збільшення коефіцієнтів маси тимуса, селезінки і сім'яників вказувало на функціональну активність органів з високою проліферативною здатністю паренхіматозних елементів. Тимчасом, як застосування впродовж 60 діб, спричиняло негативні зміни морфологічних та імунологічних показників крові, а саме зменшення кількості еритроцитів, вмісту гемоглобіну та зростання лейкоцитів за рахунок збільшення нейтрофільних гранулоцитів, на фоні зменшення Т- і В-лімфоцитів, НК-клітин порівняно з контрольною групою та розвиток патологічних процесів у внутрішніх органах щурів. Гістологічно було підтверджено наявність інволюції тимуса та клітинного спустошення паренхіми периферійних органів імунної системи щурів, які отримували препарат “Біотон” впродовж 60 діб.

Ключові слова: щури, імуномодулятори, доклінічні випробування, патоморфологічні дослідження, органи імунної системи, гістоструктура.

Вступ

В умовах промислового вирощування тварин для підвищення ефективності етіотропної терапії, нормалізації процесів обміну речовин, функції імунної системи та стимуляції адаптаційних можливостей організму спеціалісти ветеринарної медицини широко використовують препарати або кормові добавки імуномодулюючої дії (імуномодулятори) (Zhyla et al., 2016; Krytsia, 2016; Todoriuk et al., 2018). Засоби даної групи, активно поповнюють ринок ветеринарних препаратів України. Імуномодулятори (ІМ) проявляють різнонаправлену дію на імунну систему тварини, залежно від її початкового стану. Серед ІМ виділяють імуностимулятори, імунокоректори та імунодепресанти (Singh et al., 1984; Lim et al., 2004; Kotsiumbas et al., 2014).

Проте, їхня імуномодулююча здатність повинна бути вивчена і доведена за певними критеріями, на організм лабораторних тварин із подальшим випробуванням на цільових видах тварин. Дотримання системи доклінічних та клінічних випробувань ветеринарних лікарських засобів, яка відповідає міжнародним вимогам, є основною запорукою розробки ефективних, безпечних та конкурентоспроможних препаратів (Kotsiumbas et al., 2002; 2006; 2014).

Метою нашої роботи було встановити параметри безпечності та фармакологічної дії препарату “Біотон” за багаторазового введення лабораторним тваринам.

Матеріал та методи досліджень

Дослідження підгострої токсичності препарату “Біотон” проводили на щурах-самцях, масою тіла 170–180 г, віком 12–13 тижнів, сформованих у дві групи по 30 щурів у кожній: I група (контроль) – отримувала воду; II групі задавали перорально препарат “Біотон” із розрахунку 170 мг/кг маси тіла щура. Тварин утримували в умовах віварію ДНДКІ ветпрепаратів та кормових добавок, зі сталою температурою приміщень та вологістю. Годівля передбачала стандартний раціон з постійним доступом до води.

На 15, 30 і 60 доби досліду по 10 тварин з кожної групи декапітували, за умов легкого ефірного наркозу, відбирали кров для лабораторних досліджень та проводили повний патологоанатомічний розтин, визначали коефіцієнти маси внутрішніх органів із заборою матеріалу для гістологічного дослідження. Морфологічні показники визначали у стабілізованій крові, біохімічні, імунологічні – у сироватці крові за допомогою тест-наборів згідно з загальноприйнятими методиками. Вміст Т- і В-лімфоцитів (CD-3, CD-19)

та НК клітин (CD-16) визначали у крові, стабілізованій ЕДТА, за допомогою моноклональних антитіл імунофлюоресцентним методом (Kotsiumbas et al., 2006; Lapovets et al., 2008; Kotsiumbas et al., 2014).

Матеріал для гістологічного дослідження (шматочки внутрішніх органів і тканин) фіксували в 10% нейтральному розчині формаліну з подальшою заливкою в парафін. Гістозрізи виготовляли на санному мікротомі МС-2. Для дослідження загальної морфологічної структури органів і тканин та морфометричних показників гістозрізи фарбували гематоксиліном та еозином. Мікроскопію проводили з допомогою мікроскопа OLIMPUS CX-41 і морфометричної програми DP-SOFT (Merkulov, 1969; Horalskyi et al., 2005; Kotsiumbas et al., 2014).

Отримані результати обробляли статистично з використанням статистичного програмного пакету Statistica 5,0 для Windows XP. Вірогідність розходжень між показниками оцінювали за критерієм Стьюдента.

Результати та їх обговорення

Препарат “Біотон”, розчин для перорального застосування, містить комплекс біологічно активних речовин метаболізму грибів-ендофітів *Cylindrocarpon Magnusianum*, виділених з кореня женьшеню. За встановленими параметрами гострої токсичності, місцево-подразнюючої дії на шкіру та слизову оболонку препарат “Біотон”, відповідно до загальноприйнятої класифікації за СОУ 85.2-37-736:2011, належить до малотоксичних речовин – 4 клас токсичності.

Проведеними експериментальними дослідженнями встановлено, що застосування препарату “Біотон” щурів у дозі 170 мг/кг м. т. впродовж 60 діб не спричиняло загибелі тварин.

На 15 і 30 доби спостереження піддослідні тварини зберігали апетит, поведінкова реакція адекватна, відображала нормальний функціональний стан центральної нервової системи. На 60 добу відмічали дещо пригнічений стан у дослідній групі щурів, шерстний покрив втрачав блиск, набував скуйовдженого вигляду, фіксували зміни у формі та консистенції калу, зменшення маси тіла порівняно з контрольною групою.

У процесі дослідження встановлено, що маса тіла щурів дослідної групи була достовірно вищою на 15 і 30 доби досліду, тоді, як на 60 добу фіксували зворотній процес, а саме: зменшення маси тіла на 12,7% у щурів, що отримували препарат “Біотон”, порівняно з тваринами інтактної групи.

При аналізі коефіцієнтів маси внутрішніх органів відмічали достовірне ($P \leq 0,05$) збільшення маси тимуса на 15 і 30 доби досліді, селезінки і сім'яників на 30 добу, що вказувало на функціональну активність органів з високою проліферативною здатністю паренхіматозних елементів. Показники коефіцієнтів маси внутрішніх органів тварин дослідної групи на 60 добу вказували на збільшення маси печінки на 25,7% ($P \leq 0,01$) і нирок на 28,6% ($P \leq 0,01$) та зменшення маси тимуса на 25,9% ($P \leq 0,01$) і селезінки на 25,4% ($P \leq 0,05$), порівняно контролем.

При аналізі гематологічних показників щурів, які отримували препарат "Біотон", нами встановлено збільшення кількості еритроцитів, гематокриту і лейкоцитів за рахунок лімфоцитарного ряду, особливо на 30 добу спостереження. Застосування препарату "Біотон" впродовж 60 діб викликало у щурів зменшення кількості еритроцитів на 35,7%, вмісту гемоглобіну – на 18,5%, порівняно з тваринами контрольної групи.

Застосування препарату "Біотон" викликало зміни щодо вмісту субпопуляцій лімфоцитів у крові щурів, а саме: зростала абсолютна кількість В-лімфоцитів на 15 і 30 добу спостереження, відповідно, на 24,5% ($P < 0,05$); 16,9% ($P < 0,001$), а Т-лімфоцитів на 30 добу – на 23,5% ($P < 0,05$). Вміст натуральних кілерів (NK-клітин) також збільшувався у дослідної групи на 15 і 30 доби, відповідно на 8,4% ($P < 0,05$) і 32,5% ($P < 0,01$). На 60 добу встановлено достовірне ($P < 0,01$) зменшення абсолютного числа усіх досліджуваних субпопуляцій лімфоцитів у тварин дослідної групи, порівняно з контрольною. Так, кількість Т-лімфоцитів зменшилася на 25,3%, В-лімфоцитів – на 19,7% і NK-клітин – на 24,7%.

При патоморфологічному дослідженні на 15 і 30 добу внутрішні органи щурів контрольної та дослідної груп зберігали характерну анатомічну будову, видимих макроскопічних змін не встановлено.

На 60 добу при патологоанатомічному розтині у щурів дослідної групи слизова оболонка тонкого відділу кишечника була з ознаками вогнищового катарального запалення, печінка збільшених розмірів, краї заокруглені, забарвлення неоднорідне, темно-вишневе з дряблостями вогнищами світло-коричневого кольору, дряблості консистенції, повнокровна, структура на розрізі зглажена. Тимус зменшених розмірів, з крововиливами, селезінка темно-вишневого кольору, краї гострі, на розрізі зіскребок пульпи незначний, лімфатичні вузли брижі – без макроскопічних змін.

За гістологічного дослідження тимуса щурів на 30 добу відзначали добре виражену часточкову структуру, кіркова речовина широка, добре заселена тимоцитами. Тільця Гассалья локалізувалися у мозковій речовині (рис. 1).

У тимусі щурів дослідної групи на 60 добу виявляли наявність ознак морфологічного виснаження органу, а саме відсутність поділу на кіркову та мозкову речовини, вогнищеве спустошення паренхіми, наявність макрофагів із фагоцитованими тимоцитами або їх фрагментами (рис. 2). Доволі типовою була судинна реакція, що характеризувалась розширенням та переповненням капілярів кров'ю. Найактивнішим цей процес був у мозковій речовині та на межі з кірковою речовиною. Тимоцити, мігруючи в мозкову речовину, особливо швидко зникали з субкапсулярної зони, однак інверсії шарів не спостерігалося.

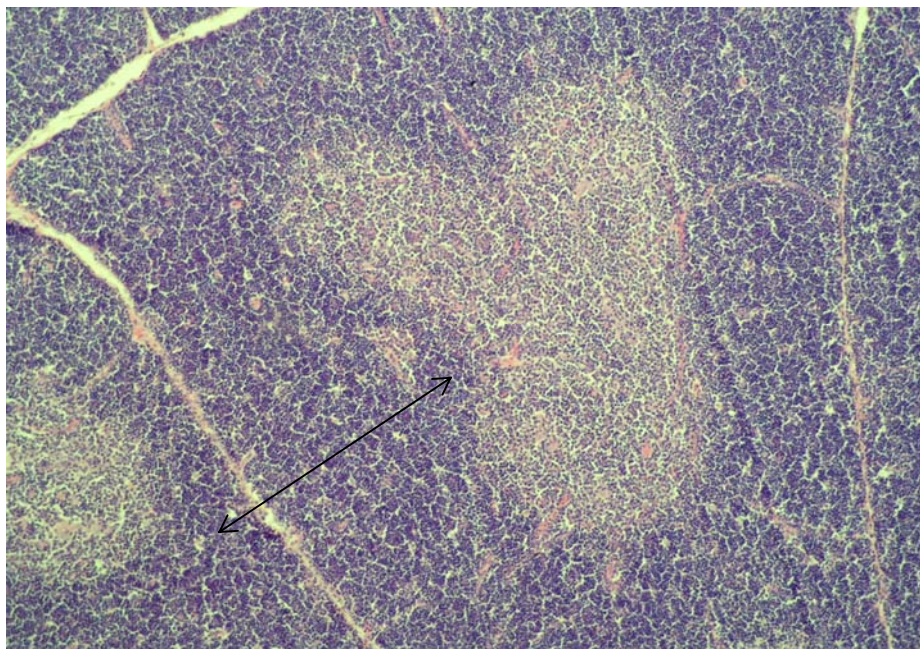


Рис. 1. Тимус щурів дослідної групи на 30 добу. Кіркова речовина широка. Межа між зонами добре виражена. Гематоксилін та еозин. Ок. 10, об. 10

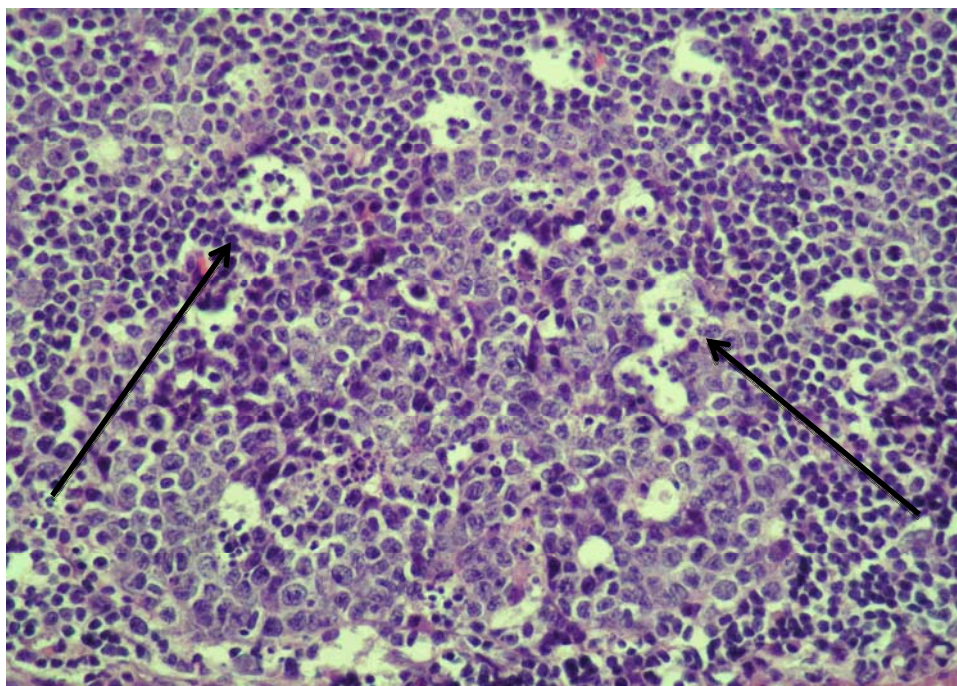


Рис. 2. Тимус щурів дослідної групи. 60 доба. Вогнищеве спустошення паренхіми тимуса. Гематоксилін та еозин. Ок. 10, об. 40

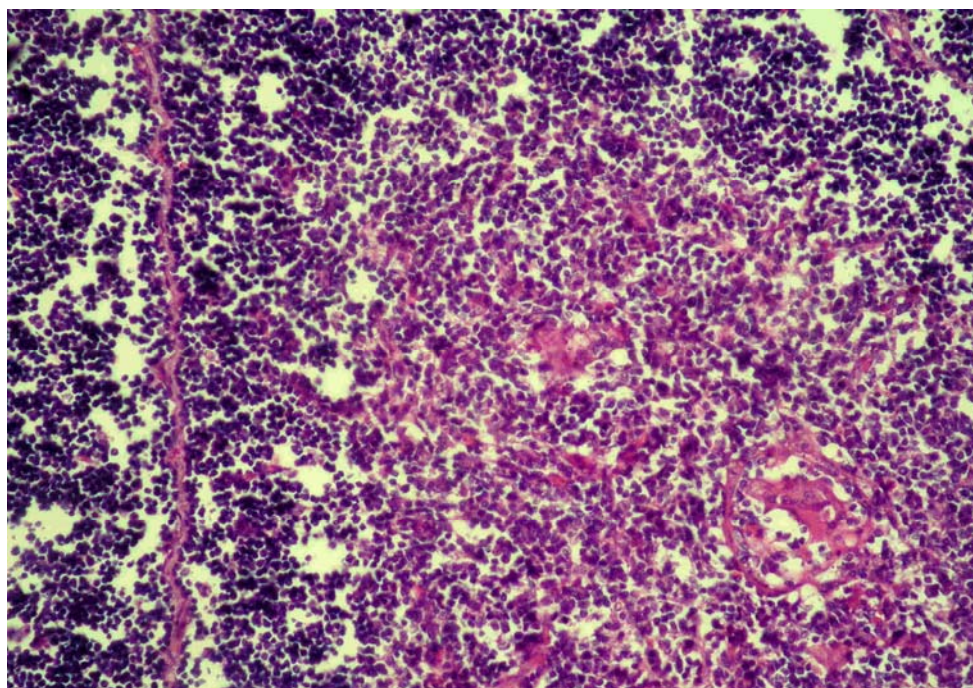


Рис. 3. Акцидентальна інволюція тимуса щурів дослідної групи на 60 добу. Гематоксилін та еозин. Ок. 10, об. 20

Часточки зменшені, переважно витягнутої форми, які представлені в основному пластами епітеліоретикулоцитів, слабо заселені тимоцитами, еозинофілами та іншими клітинами. Тільця Гассалья локалізувалися виключно у мозковій речовині, багато з них були в стадії формування. Новоутворені тільця Гассалья часто зливались у більш крупні структури, в стані кістозного переродження з наявними еозинофільними масами (рис. 3). Середній діаметр тимічних тілець дорівнював

$78,82 \pm 6,28$ мкм, тоді як у щурів контрольної групи – $46,21 \pm 3,14$ мкм.

Як показали результати наших досліджень у тимусі щурів, яким застосовували препарат “Біотон” впродовж 60 діб, встановлено пришвидшення процесу інволюції, порівняно з тваринами контрольної групи. Варто зауважити, що ознаки морфологічного виснаження тимуса не були однотипними у всіх час-

точках органа. Трапляються часточки, де зміни були відсутні або виражені незначно.

У тварин контрольної групи на 60 добу тимус зберігав характерну гістологічну структуру. Поділ на кіркову і мозкову речовини збережений. Кіркова зона займала більшу площу часточки, щільно заселена тимоцитами, міжчасточкові перегородки вузькі (рис. 4). Мозкова речовина достатньо представлена, щільність заселення клітинами менша порівняно з кірковою.

Тільця Гассаля локалізувалися виключно у мозковій речовині, склалися зі сферично нашарованих клітин із слабо забарвленими ядрами (рис. 5).

У гістологічній структурі селезінки шурів, яким застосовували препарат "Біотон" впродовж 60 діб, поділ на червону і білу пульпу виражений. Первинні лімфоїдні вузлики округлої форми, невеликих розмірів, локалізувалися біля центральних артерій, гермінативні центри виявляли рідко.

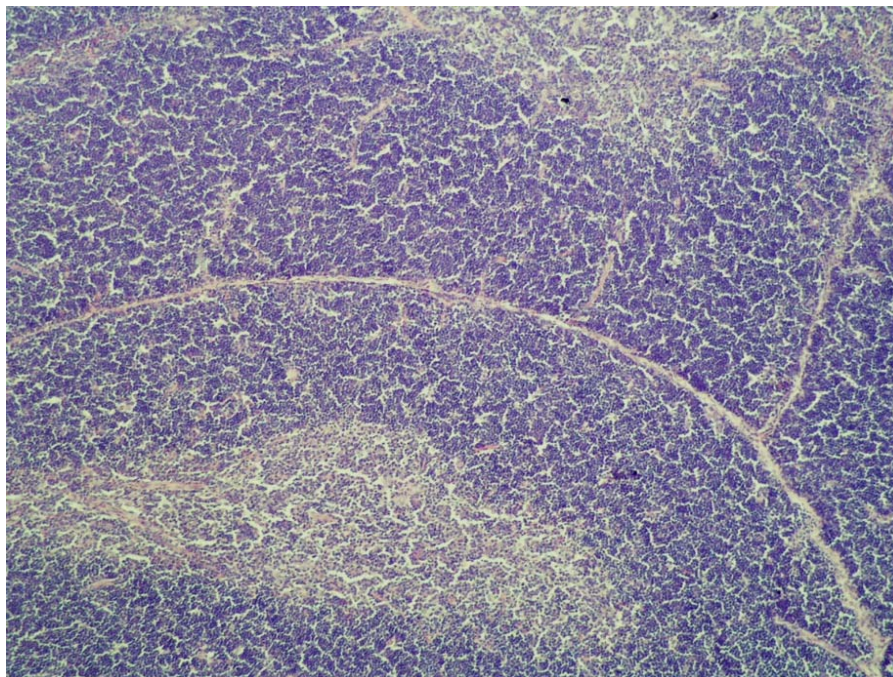


Рис. 4. Тимус шурів контрольної групи на 60 добу. Гематоксилін та еозин. Ок. 10, об. 10

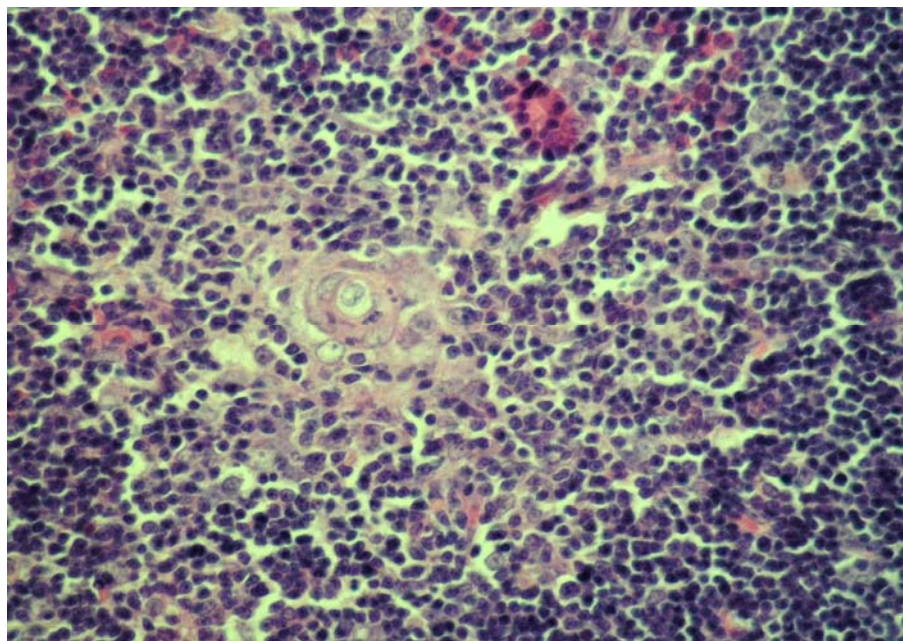


Рис. 5. Тільця Гассаля в тимусі шурів котрольної групи на 60 добу. Гематоксилін та еозин. Ок. 10, об. 20

При морфометричному дослідженні встановлено, що у дослідній групі шурів відносні показники білої пульпи були дещо меншими у порівнянні з контрольною. Так, на білу пульпу в дослідній групі припадало $12,9 \pm 1,86\%$ ($P < 0,05$), проти контрольної – $20,4 \pm$

$1,92\%$ загального об'єму органу. У лімфоїдних вузликах селезінки виявляли клітинне спустошення, що вказувало на розвиток ознак імунодефіцитного стану в шурів за довготривалого застосування препарату "Біотон" (рис. 6; 7).

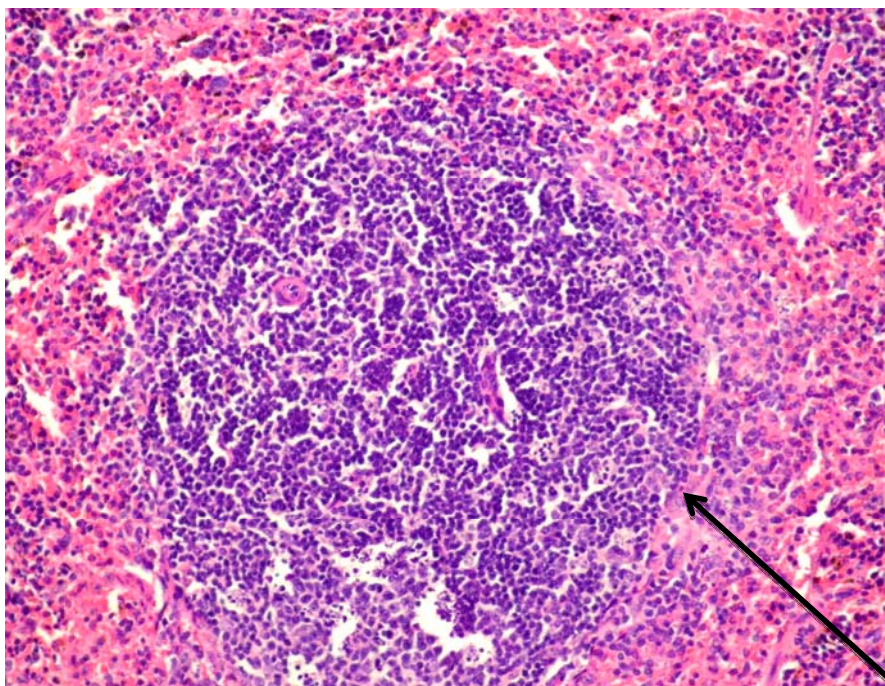


Рис. 6. Лімфоїдний вузлик контрольної групи шурів. 60 доба. Гематоксилін та еозин. Ок. 10, об. 20

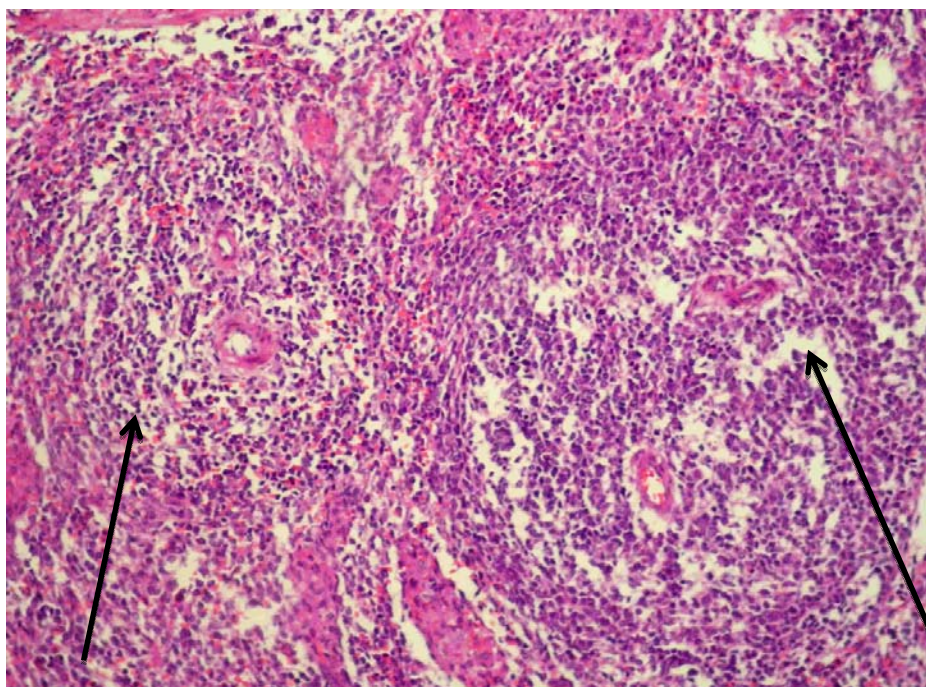


Рис. 7. Клітинне спустошення лімфоїдних вузликів у шурів дослідної групи. 60 доба. Гематоксилін та еозин. Ок. 10, об. 20

Лімфатичні вузли брижі шурів дослідної та контрольної груп зберігали характерну гістологічну структуру впродовж всього періоду спостереження. На 60 добу в шурів дослідної групи виявляли розширення

підкапсулярних та центральних синусів, межа між кірковою і мозковою речовинами зберігалася. Кіркова речовина була добре виражена і займала у шурів дослідної групи $16,9 \pm 1,64\%$, у тварин конт-

рольної групи – $25,8 \pm 2,02\%$ ($P < 0,05$), проте в переважній більшості випадків з ознаками спустошення. Лімфоїдні вузлики локалізувалися переважно у підкапсулярній зоні кіркової речовини, були дещо видовженої форми, з характерним клітинним спустошенням. Так, густина заселення лімфоцитами кіркової речовини лімфовузлів щурів дослідної групи становила $187,4 \pm 12,04$ клітин ($P < 0,01$), тоді як у інтактних тварин налічували $272,1 \pm 21,81$ клітин в полі зору мікроскопа. Клітинне спустошення кіркової речовини, розширення синусів вказувало на послаблення морфофункціонального стану лімфатичних вузлів брижі у дослідної групи тварин.

Висновки

Застосування препарату “Біотон” щурам упродовж 30 діб у терапевтичній дозі, викликало стимуляцію факторів імунного захисту, що проявлялося зростанням вмісту Т- і В-лімфоцитів та НК-клітин. Тоді як довготривале застосування спричиняло зменшення кількості еритроцитів, вмісту гемоглобіну та зростання кількості лейкоцитів, зокрема за рахунок збільшення нейтрофілних гранулоцитів, на фоні зменшення Т- і В-лімфоцитів, НК-клітин порівняно зі щурами контрольної групи. Гістологічним дослідженням було підтверджено наявність інволюції тимуса та клітинного спустошення паренхіми периферійних органів імунної системи щурів, які отримували препарат “Біотон” впродовж 60 діб.

Перспективи подальших досліджень. У подальшій роботі буде проведений аналіз біохімічних показників крові щурів, отриманих за вивчення токсичності препарату “Біотон”.

References

Horalskyi, L.P., Khomych, V.T., & Kononskyi, O.I. (2005). Osnovy histolohichnoi tekhniky i morfofunktsionalni metody doslidzhen u normi ta pry patolohii. Navchalnyi posibnyk. – Zhytomyr: Polissia (in Ukrainian).

- Kotsiumbas, I.Ya., Malyk, O.H., & Patereha, I.P. (2002). Rozrobka, aprobatsiia ta vprovadzhennia systemy toksykolohichnoho kontroliu veterynarnykh preparativ. *Veterynarna medytsyna Ukrainy*, 7, 30–33 (in Ukrainian).
- Kotsiumbas, I.Ya., Malyk, O.H., & Patereha, I.P. (2006). *Doklinichni doslidzhennia veterynarnykh likarskykh zasobiv*. Lviv: Triada plus (in Ukrainian).
- Kotsiumbas, I.Ya., Zhyla, M.I., & Piatnychko, O.M. (2014). *Imunotoksykologichnyi kontrol veterynarnykh preparativ ta kormovykh dobavok: Metodychni rekomendatsii*. Lviv (in Ukrainian).
- Kotsiumbas, I.Ya., Zhyla, M.I., & Piatnychko, O.M. (2014). *Metody kontroliu biolohichnoi aktyvnosti veterynarnykh imunomodulatoriv: metodychni rekomendatsii*. Lviv (in Ukrainian).
- Lapovets, L.Ye., Lutsyk, B.D., Lebed, H.B., & Akimova, V.M. (2008). *Posibnyk z laboratornoi imunolohii*. Lviv (in Ukrainian).
- Lim, T., Na, K., Choi E., Chung, J.Y., & Hwang, J.K. (2004). Immunomodulating activities of polysaccharides isolated from *Panax ginseng*. *J. Med. Food*, 7(1), 1–6. doi: 10.1089/109662004322984626.
- Merkulov, G. A. (1969). *Kurs patologogistologicheskoy tehniky*. L.: Medicina (in Russian).
- Singh, V., Agarwal, A., & Gupta, G. (1984). Immunomodulatory activity of *Panax ginseng* extract. *Planta Med.* 50(6), 462–465. doi: 10.1055/s-2007-969773.
- Todoriuk, V.B., Hunchak, V.M., Gutyj, B.V., Gufriy, D.F., Hariv, I.I., Khomyk, R.I., & Vasiv, R.O. (2018). Pre-clinical research of the experimental preparation “Ferosel T”. *Ukrainian Journal of Veterinary and Agricultural Sciences*, 1(1), 3–9. doi: 10.32718/ujvas1-1.01.
- Zhyla, M., Shkil, M., & Ponomarenko, S. (2016). Morphological description of internal organs of turkeys at application of preparation “Bioton”. *Scientific Messenger LNUVMBT named after S.Z. Gzhytskyj*, 18, 2(66), 74–78. doi: 10.15421/nvlvet6616.
- Krytsia, I.P. (2016). The influence of immunomodulators on the performance of cellular immunity at the foals of saddle breeds. *Scientific Messenger LNUVMBT named after S.Z. Gzhytskyj*, 18, 3(71), 45–49. doi: 10.15421/nvlvet7110.