УДК 619:611.718:598.244.3

БІОМОРФОЛОГІЧНІ ОСОБЛИВОСТІ ТАЗОСТЕГНОВОГО СУГЛОБА ДЕЯКИХ ПРЕДСТАВНИКІВ РОДИНИ ІБІСОВИХ

О.П. МЕЛЬНИК, доктор ветеринарних наук, професор
Н.В. ДРУЗЬ, аспірант*

Викладено біоморфологічні особливості м'язів тазостегнового суглоба представників родини ібісових (лисий ібіс та коровайка). Встановлено, що у представників цієї родини ступінь диференціації м'язів тазостегнового суглоба обумовлений крокуючим типом біпедальної локомоції, а також біоморфологічними особливостями статики, що, у свою чергу, накладає певні відбитки на ступінь розвитку кожного окремого м'яза тазостегнового суглоба. Також встановлено ступінь розвитку м'язів тазостегнового суглоба та його м'язових груп. Визначено, що маса м'язів згиначів тазостегнового суглоба більша ніж розгиначів.

Птахи, біоморфологія, лисий ібіс, коровайка, тазова кінцівка, тазостегновий суглоб, згиначі, розгиначі.

Однією із головних задач сучасної біоморфології продовжує залишатися проблема становлення тісного взаємозв'язку між формою, структурою і функцією м'язово-скелетних елементів [1, 5, 6, 7]. Питанням ґенезу і розвитку м'язово-скелетної системи птахів присвячені чималі за обсягом повідомлення і багато кардинальних положень у цій галузі ввійшли до підручників і довідкової літератури. Проведене літературне дослідження свідчить, що досить повно вивчена нині лише будова м'язово-скелетної системи на всіх рівнях структурної організації [2, 3]. Потужний розвиток тазових кінцівок і редукція хвоста у межах ключової адаптації птахів до біпедальної локомоції має ще багато протиріч і просто помилкових тверджень [4].

Мета дослідження – з позиції нових методичних і методологічних підходів виявити і встановити дійсні механізми і закономірності становлення біоморфологічних особливостей м'язових елементів тазостегнового суглоба птахів.

Матеріали і методи дослідження. Робота виконана на кафедрі анатомії тварин ім. акад. В.Г.Касьяненка Національного університету біоресурсів і природокористування України (м. Київ). Дослідження проводилися на представниках родини ібісових – лисий ібіс – Geronticus calvus та коровайка – Plegadis falcinellus. Міологічні дослідження тазостегнового суглоба проводили на фіксованих 10 %-м розчином формаліну трупах. Після виявлення точок фіксації, м'язи розтинали з

---

* Науковий керівник - доктор ветеринарних наук, професор О.П. Мельник

© О.П. Мельник, Н.В. Друзь, 2013

метою визначення наявності чи відсутності перистості. Крім того, з метою з'ясування ступеня розвитку деяких м'язів і м'язових груп, кожен м'яз зважували.

Результати дослідження. Загальну кількість м'язів, що належать до тазостегнового суглоба (рис. 1–4) можна розділити на дві групи – згиначі (краніальний клубово-вертлужний, каудальний клубово-вертлужний, зовнішній клубово-вертлужний та внутрішній клубово-стегновий) та розгиначі (глибокий сідничо-стегновий, медіальний затульний, сідничо-стегновий, хвостово-стегновий, затульно-стегновий, вентральний сідничо-стегновий).

У представників досліджених видів родини ібісових серед м'язів тазостегнового суглоба спостерігаються певні відмінності. Точки фіксації каудального клубово-вертлужного м'яза у обох птахів збігаються. Починається він міцним, але коротким сухожилком на дорсо-латеральній поверхні стегнової кістки проксимальної половини великого вертела. Сухожилок різко переходить у м'язові волокна, які спрямовані краніально. М'яз розташований по всьому периметру увігнутості клубової кістки, як у краніальній, так і у каудальній її половинах та закінчується на краніальному краї клубової кістки. М'яз – двоперистий.

Щодо краніального клубово-вертлужного м'яза, точки фіксації його також ідентичні. Починається він міцним, коротким, але невеликим сухожилком на латеро-дистальній поверхні стегнової кістки, а саме у дистальній половині великого вертела та закінчується м'язово-апоневротично (лисий ібіс) та м'язово (коровайка) у каудальній половині дистальної поверхні клубової кістки. М'яз – поздовжньоволокнистої структури.

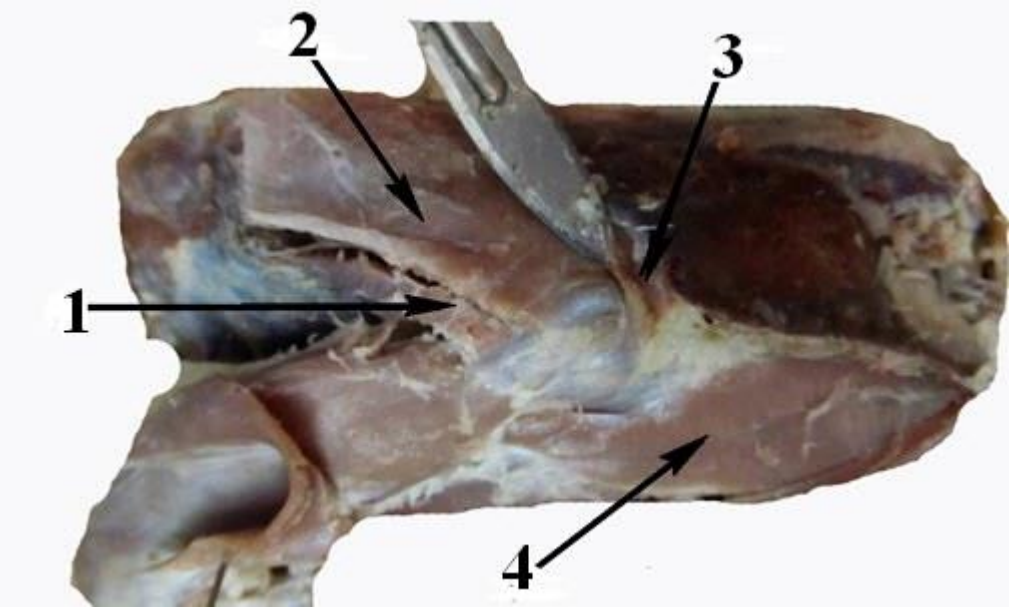

Рис. 1. М'язи тазостегнового суглоба коровайки (латеральна поверхня):
1 – краніальний клубово-вертлужний; 2 – каудальний клубово-вертлужний;
3 – зовнішній клубово-вертлужний; 4 – глибокий сідничо-стегновий

Точки фіксації зовнішнього клубово-вертлужного м’яза також збігаються. Починається він тонким, порівняно довгим, але міцним сухожилком на дорсо-латеральній поверхні великого вертела стегнової кістки. Закінчується у дорсальній частині клубової кістки, а саме у ділянці дорсального спинного гребеня. М’яз – одноперистої структури.

Серед згиначів, найменшого розвитку зазнав внутрішній клубово-стегновий м’яз, що притаманний обом птахам. Точки фіксації також ідентичні. Починається він м’язово на каудо-дистальній поверхні клубової кістки та закінчується м’язово на медіальній поверхні проксимального кінця стегнової кістки. М’яз – поздовжньо-волокнистої структури.

Щодо розгиначів, то тут теж спостерігаються певні відмінності. Глибокий сідничо-стегновий м’яз притаманний як лисому ібісу, так і коровайці (м’яз вперше описаний нами). У лисого ібіса м’яз починається тонким, міцним, але порівняно довгим сухожилком, а у коровайки – м’язово, на каудальній поверхні середньої третини стегнової кістки. Закінчується м’язово на каудо-проксимальному краї сідничої кістки. М’яз – поздовжньо-волокнистої структури.

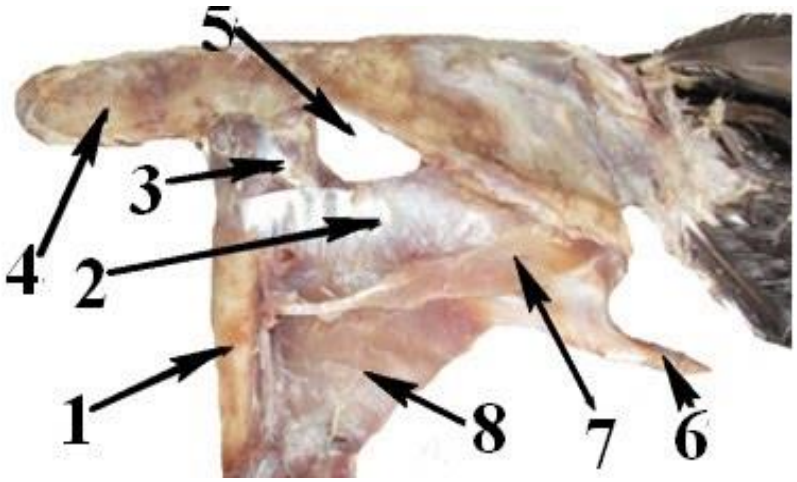

Рис. 2. М’язи тазостегнового суглоба лисого ібіса (латеральна поверхня):
1 – стегнова кістка; 2 – сідничо-стегновий; 3 – медіальний затульний;
4 – клубова кістка; 5 – сідничо-клубовий отвір; 6 – лобкова кістка; 7 – глибокий сідничок-стегновий; 8 – лобково-сідничо-стегновий

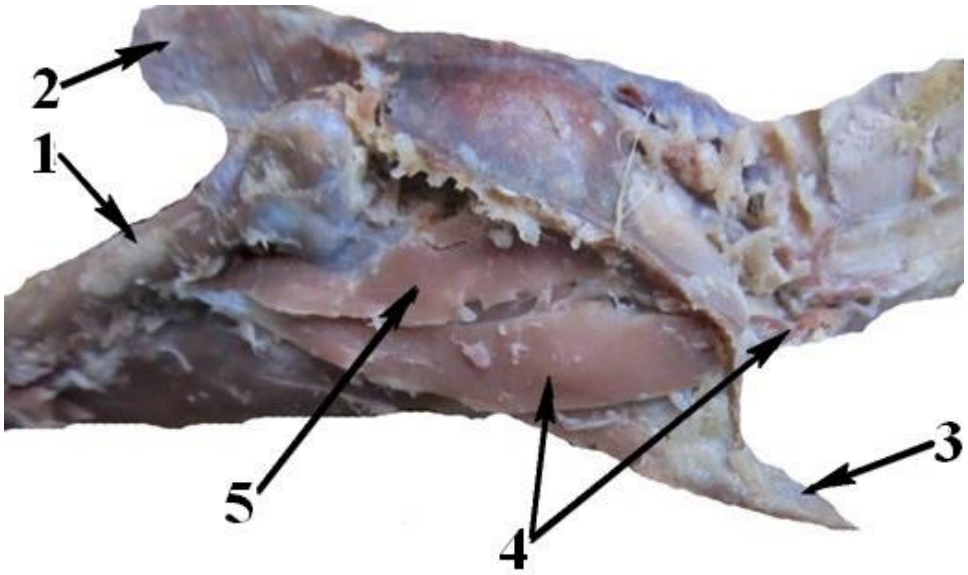

Рис. 3. М'язи тазостегнового суглоба коровайки (латеральна поверхня):
1 – стегнова кістка; 2 – клубова кістка; 3 – лобкова кістка; 4 – хвостово-стегновий; 5 – глибокий сідничо-стегновий

Сідничо-стегновий м'яз за точками фіксації також збігається. Починається у лисого ібіса – міцним широким сухожилком, а у коровайки – м'язово-сухожильно на каудо-латеральній поверхні проксимальної половини стегнової кістки. Закінчується у обох птахів м'язово на каудальному краї сідничої кістки. У коровайки м'яз двоперистої, а у лисого ібіса – поздовжньо-волокнистої структури.

Медіальний затульний м'яз у лисого ібіса починається тонким, довгим, міцним сухожилком на каудо-латеральній поверхні стегнової кістки, у коровайки починається м'язово-сухожильно на каудальній поверхні стегнової кістки проксимальної її третини. У обох представників родини ібісових м'яз проходить через затульний отвір на медіальну поверхню та щільно прилягає на сухожильну мембрану, що розсташована між лобковою та сідничою кістками. М'яз – двоперистий.

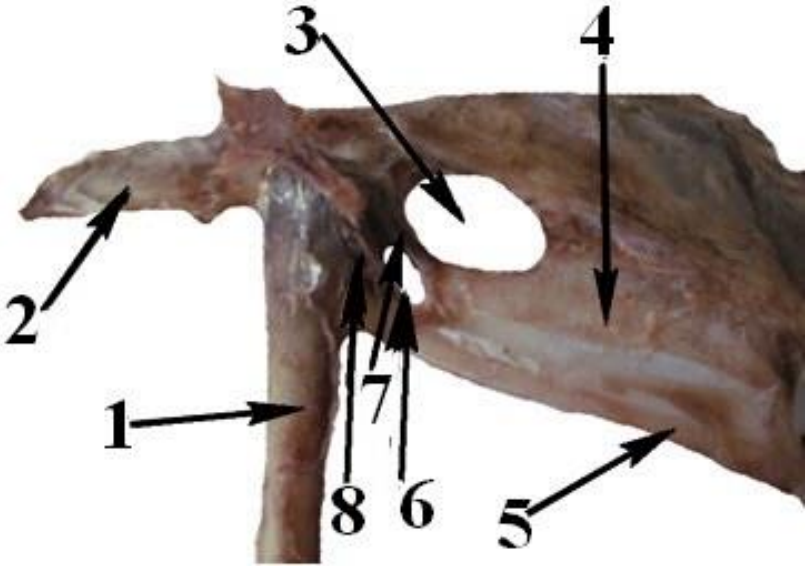

Рис. 4. М'язи тазостегнового суглоба лисого ібіса (латеральна поверхня):
1 – стегнова кістка; 2 – клубова кістка; 3 – сідничо-клубовий отвір; 4 – сіднича

кістка; 5 – лобкова кістка; 6 – затульний отвір; 7 – затульно-стегновий; 8 – вентральний сідничо-стегновий

Хвостово-стегновий м’яз притаманний лише коровайці. Фіксується довгим тонким сухожилком на каудальній поверхні стегнової кістки у середній її третині. М’язові волокна поздовжньо-волокнистої структури спрямовані у каудальному напрямку. Закінчення м’яза у цього виду сухожильне, що проходить під пігостилем та об’єднується із однойменним м’язом протилежного боку.

Наступні м’язи притаманні лише лисому ібісу. Затульно-стегновий м’яз нами описаний вперше. М’яз – поздовжньо-волокнистий, починається на каудо-медіальній поверхні стегнової кістки та закінчується у проксимальній частині затульного отвору.

Вентральний сідничо-стегновий м’яз нами також описаний вперше. М’яз – поздовжньо-волокнистий, бере початок на каудо-вентральній поверхні стегнової кістки та закінчується на медіальній поверхні проксимальної частини лобкової кістки (табл. 1).

Співвідношення м’язів тазостегнового суглоба представників родини ібісових щодо їх загальної маси, %

М’язи	Вид тварин			
	лисий ібіс		коровайка	
	маса, г	%	маса, г	%
Краніальний клубово-вертлужний	0,2	10,7	0,4	14,5
Каудальний клубово-вертлужний	0,9	48,4	1,3	47,3
Зовнішній клубово-вертлужний	0,02	1,0	0,025	0,9
Внутрішній клубово-стегновий	0,025	1,3	0,02	0,7
Глибокий сідничо-стегновий	0,065	3,5	0,1	3,6
Сідничо-стегновий	0,4	21,5	0,4	14,5
Медіальний затульний	0,2	10,7	0,3	10,9
Хвостово-стегновий	-	-	0,2	7,3
Затульно-стегновий	0,02	1,0	-	-
Вентральний сідничо-стегновий	0,03	1,6	-	-
Разом	1,86	99,7	2,75	99,7

Аналіз таблиці свідчить, що у родини ібісових найрозвинутішим м’язом є каудальний клубово-вертлужний, сідничо-стегновий, медіальний затульний. Меншого розвитку зазнали інші м’язи.

Відмінним є і ступінь розвитку м’язових груп тазостегнового суглоба (згиначів та розгиначів) (рис. 5).

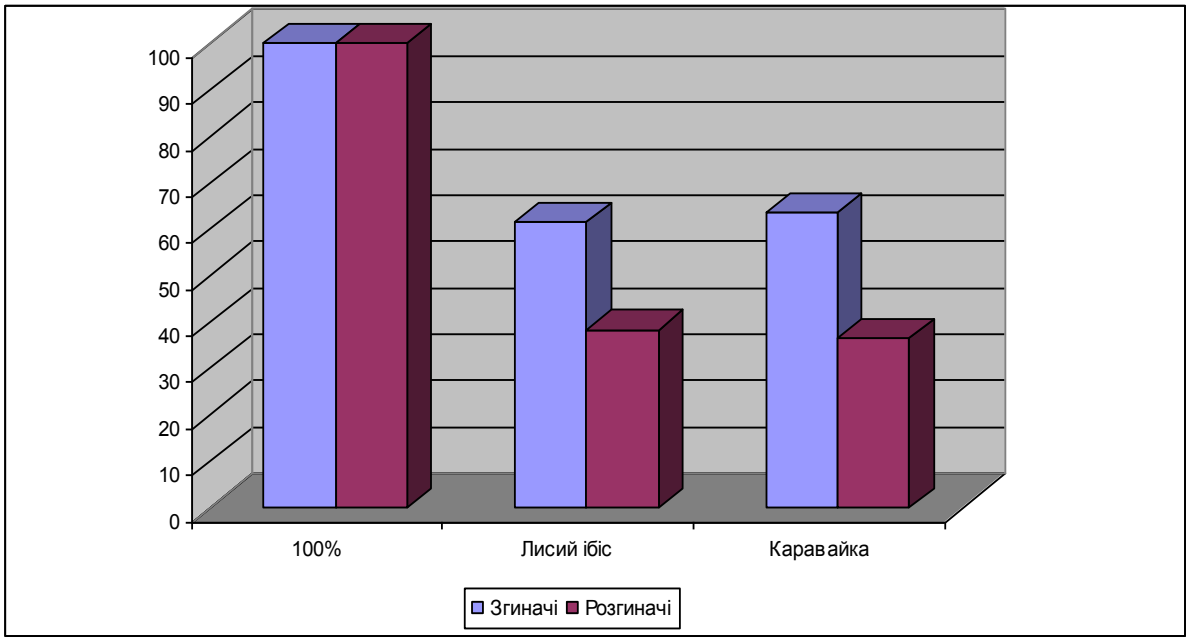

Рис. 5. Співвідношення маси груп м'язів розгиначів та згиначів до загальної маси м'язів тазостегнового суглоба представників родини ібісових

Аналіз графіка свідчить, що маса м'язів розгиначів тазостегнового суглоба у представників родини ібісових менша ніж маса м'язів згиначів. Отже, згинання тазостегнового суглоба у цього виду птахів потребує значно більших зусиль ніж розгинання. Це можна пояснити специфікою будови суглобової западини таза, що, у свою чергу, забезпечує утримання проксимального кінця стегнової кістки та запобігає перерозгинанню тазостегнового суглоба під час статики та локомоції у гравітаційному полі Землі.

Висновки

1. У представників родини ібісових ступінь диференціації м'язів тазостегнового суглоба обумовлений крокуючим типом біпедальної локомоції, а також біоморфологічною специфікою статики.

2. Маса м'язів-згиначів тазостегнового суглоба у лисого ібіса та у коровайки більша ніж маса м'язів-розгиначів.

3. Згинання тазостегнового суглоба у представників родини ібісових потребує значно більших зусиль ніж розгинання, це можна пояснити специфікою будови суглобової западини таза, що, у свою чергу, забезпечує утримання проксимального кінця стегнової кістки та запобігає перерозгинанню тазостегнового суглоба під час статики та локомоції у гравітаційному полі Землі.

Список літератури

1. Мельник О.П. Біоморфологія плечового поясу хребетних: дис. … доктора вет. наук: 16.00.02 / О.П.Мельник. – К., 2011. – 382 с.

2. Мороз В.Ф. Механізми функціонування м’язово-скелетної системи та закономірності її розвитку у хребетних: дис. … доктора. вет. наук : 16.00.02 / В.Ф.Мороз. – 2003. – 350 с.

3. Познании Л.П. Эколого-морфологический анализ онтогенеза птенцовых птиц / Познании Л.П. – М.: Наука, 1979. – 292 с.

4. Суханов В.Б. Специфика скелета предней конечности ламантина. Ламантин. Морфологические адаптации / Суханов В.Б., Гамбарян П.П., Клыков В.И. – М.: Наука, 1986. – С. 157–187.

5. Amprino R. Experimental analysis of the organogenesis of long bones in the chick / R.Amprino // Arch. Biol., Belg., 1977. – Vol. 88, № 4. – P. 407–439.

6. Barsbold R. Carnivorous dinosaurs from the Cretaceous of Mongolia / R.Barsbold // Труды совместной Советско-Монгольской палеонтологической экспедиции, 1983. – Т. 19. – С. 1–117.

7. Biomolecular Characterization and Protein Sequences of the Campanian Hadrosaur B. canadensis / [Schweitzer M.H., Zheng W., Organ C.L. et. al.]. – Science, 2009. – Vol. 324 (5927). – P. 626–631.

8. Gadow H. Bronn's Klassen und Ordnungen des Thier-Reichs. Anatomischer Theil / H.Gadow, E.Selenka. – Vögel. 1. – Bd. 6. – Leipzig, 1891. – 1008 s.

9. Heilmann G. The Origin of Birds / Heilmann G. – London: Witherby, 1926. – 208 p.

Изложены биоморфологические особенности мышц тазобедренного сустава представителей семейства ибисовых (лысый ибис и каравайка). Установлено, что у представителей данного семейства степень дифференциации мышц тазобедренного сустава обусловлена шагающим типом бипедальной локомоции, а также биоморфологическими особенностями статики, что в свою очередь накладывает определенные отпечатки на степень развития каждой отдельной мышцы тазобедренного сустава. Также установлена степень развития мышц тазобедренного сустава и его мышечных групп. Определено, что масса мышц сгибателей тазобедренного сустава больше чем разгибателей.

Птицы, биоморфология, лысый ибис, каравайка, тазовая конечность, тазобедренный сустав, сгибатели, разгибатели.

Biomorphological features of coxofemoral joint’s muscles of representatives of ibis family (bald ibis and glossy ibis) are given in the article. It was found that the degree of differentiation of hip muscles of this family representatives is caused by walking type of bipedal locomotion and by biomorphological static characteristics, which in turn has influence on the degree of every hip muscle development. Also the degree of development of coxofemoral joint’s muscles and its muscle groups was determined. It was detected that the mass of flexor muscles of coxofemoral joint is bigger than the mass of extensor muscles.

Birds, biomorphology, bald ibis, glossy ibis, pelvic limb, hip joint, flexor, extensor.