

ЕКСТРА- ТА ІНТРАОРГАННА ІННЕРВАЦІЯ КАПСУЛИ КОЛІННОГО СУГЛОБА

***В.П. НОВАК, доктор біологічних наук
О.С. БЕВЗ, кандидат ветеринарних наук
Білоцерківський національний аграрний університет***

Комплексними морфологічними дослідженнями з'ясовані особливості екстра- та інтраорганної іннервації капсули колінного суглоба свійського бика щодо її анатомічних частин. Визначені найменш насичені магістральними нервовими стовбурами анатомічні частини капсули. Встановлена гістотопографія рецепторного апарату, рефлексогенних зон, а також особливості локалізації та мієлоархітектоніки синовіальної та фіброзної оболонок суглобової капсули.

Суглобова капсула, колінний суглоб, екстраорганна іннервація, рецепторні поля, рефлексогенна зона, свійський бик.

Доведено, що в патогенезі нейрогенних артропатій провідне значення має поєднання порушення іннервації і внутрішньоорганного кровообігу [1]. Знання гістотопографії рецепторного апарату та рефлексогенних зон капсули колінного суглоба має вирішальне значення у виборі оптимальних місць розрізів під час доступу до структур синовіального середовища за хірургічних втручань, а також забезпечення відновних функцій та рецепторної здатності. За гострого пошкодження капсульно-зв'язкового апарату колінного суглоба порушується спектр аферентації від рецепторних структур, знижується пропріорецептивна активність і збільшуються ноціоцептивні аферентні потоки, відбувається захисне виключення нейрогенної стимуляції чотириголового м'яза [4]. Вже давно було зазначено, що порушення чутливих провідних шляхів у разі захворювання або в умовах експерименту призводить до втрати здатності здійснення точних рухів. Також у цьому разі цікавими є дані, що в системі, яка керує і координує діяльність локомоторного апарату, рецептори суглобів мають важливе значення, оскільки вони є біологічними датчиками зворотного зв'язку [2]. Тому як за хірургічних, так і за терапевтичних методів лікування колінних суглобів є актуальним знання локалізації рецепторних полів, топографії рефлексогенних зон, а також розгалуження нервових сплетень у структурі капсули колінного суглоба.

Мета дослідження – вивчити особливості екстра- та інтраорганної іннервації капсули колінного суглоба свійського бика щодо її анатомічних частин.

Матеріали та методи дослідження. Макро- та мікроскопічні дослідження екстра- та інтраорганної іннервації капсули колінного суглоба проводили на тазових кінцівках та колінних суглобах свійських биків. Матеріал для дослідження отримували з м'ясопереробних підприємств (ТМ «Маршалок») м. Біла Церква, (ЗВП «Хутровик») м. Узин Київської області та (ВАТ «Ватутінський м'ясокомбінат») Черкаської області. Методами звичайного і тонкого анатомічного препарування було вивчено топографію екстраорганних судинно-нервових стовбурів та їх розгалужень у ділянці колінного суглоба. Для нейрогістологічних досліджень капсулу колінного суглоба свійських биків відпрепарувували згідно з анатомічними частинами суглоба (медіальна, латеральна, дорсальна, плантарна). Використовували методики імпрегнації азотнокислим сріблом за Більшовським–Гросом у модифікації Лаврентьєва, Кампоса [3].

Результати досліджень та їх обговорення. Проведене макроморфологічне дослідження екстраорганного нервового забезпечення капсули колінного суглоба свійського бика, як представника парнокопитних фалангоходячих тварин, свідчить, що нервові стовбури, а також їх гілки, входять до суглобової капсули: із медіальної частини – проксимальний колінний нерв – *n. genus proximalis* (рис. 1); із плантарної частини – гілочка великогомілкового нерва – *n. tibialis*; із латероплантарної частини – гілочка малогомілкового – *n. peroneus communis* (рис. 2); із дорсальної – м'язові розгалуження стегнового нерва – *n. femoralis*. Отже, найменш насиченою магістральними нервовими стовбурами є дорсо-латеральна частина капсули.

Нейрогістологічні дослідження свідчать, що для капсули колінного суглоба свійського бика характерна наявність різноманітної архітекtonіки нервових структур. В анатомічних частинах капсули локалізовані різні нервові структури: нервово-судинні комплекси, нервові стовбури, різноманітний вільний та інкапсульований рецепторний апарат. Нервово-судинні комплекси розміщуються як у синовіальній оболонці, так і у фіброзній.

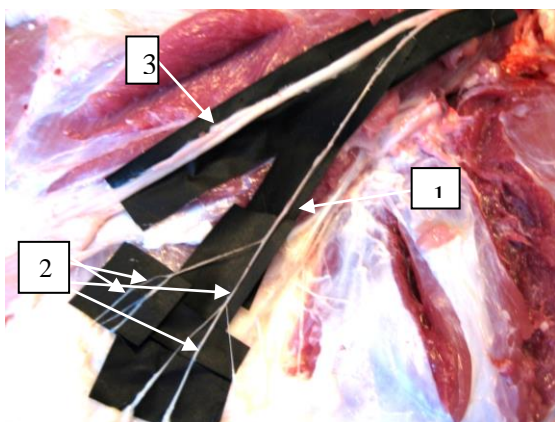


Рис. 1. Проксимальний колінний нерв медіальної області колінного суглоба свійського бика:

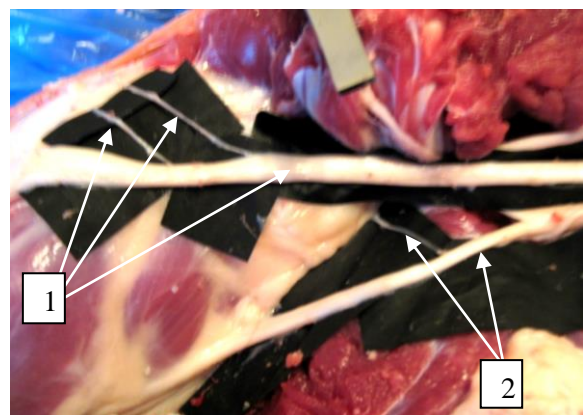


Рис. 2. Малоомілковий та великогомілковий нерви колінного суглоба свійського бика: 1 – малоомілковий нерв та

1 – проксимальний колінний нерв;
2 – його гілки; 3 – нерв сафенус.
Макропрепарат

його гілки;
2 – великогомілковий нерв та його
гілка. Макропрепарат

До їх складу можуть належати різноманітні конфігурації судинних і нервових структур, судини формують розгалуження, капілярні сітки та анастомози, з якими контактують нервові стовбури та їх розгалуження. Також потужні нервові стовбури, здебільшого, супроводжують дрібні артерії та крупні артеріоли і венули. У крупних і середніх нервових стовбурах легко простежити їх внутрішньостовбурову мієлоархітектоніку, що представлена товстими – мієліновими та тонкими – безмієліновими нервовими волокнами, яким притаманний звивистий хід.

Вільні рецепторні терміналі формують нервово-судинні та нервово-тканинні контакти та розміщуються в межах як синовіальної, так і фіброзної оболонки. У капсулі колінного суглоба свійського бика виявлено такі рецептори: які обслуговують волокнисті структури; рецептори, які охоплюють своїми розгалуженнями декілька компонентів сполучної тканини, і нервові терміналі, які обслуговують судинне русло, а також полівалентні рецептори, які здатні посилати свої терміналі на чималі відстані для іннервації різних сполучнотканинних структур і судин (рис. 3).

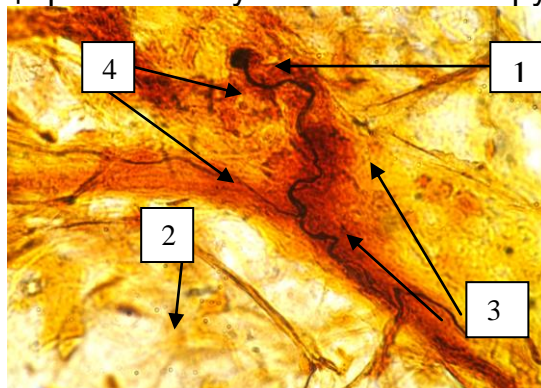


Рис. 3. Полівалентний вільний рецептор плантарної частини капсули колінного суглоба свійського бика: 1 – гілка із гудзикоподібним закінченням; 2 – нервово-тканинний рецептор; 3 – гілка, що розгалужується; 4 – капілярна сітка. Імпрегнація сріблом за Кампосом. Зб. 10 × 100

Капсула колінного суглоба свійського бика містить рецепторні поля, які утворені, переважно, вільними рецепторними апаратами, що локалізуються в усіх частинах капсули, але найбільш насиченими є медіальна і плантарна частини. Неінкапсульовані рецептори локалізуються в плантарній частині у складі полівалентного рецептора. Інкапсульовані рецепторні закінчення локалізуються у фіброзній оболонці та у підсиновіальному шарі медіальної частини у вигляді тілець Гольджі–Мацоні (рис. 4), Руфіні та поодинокі, у латеральній частині, у вигляді колб Краузе.

Досить часто виявляється “надсудинна перебудова” нервових стовбурців під час переходу через кровеносну судину, яка полягає у зміні мієлоархітектоніки нервових волокон – їх розпушуванні (рис. 5). Ми згодні з

функціональним поясненням феномену “надсудинна перебудова”, яке наводять у своїх працях нейрогістологи всіх поколінь – це компенсаторне пристосування, що сприяє кращому функціонуванню нервів у несприятливих для них умовах – стисненні, розтягненні, згинанні, розгинанні за умов руху і є класичним прийомом нервових елементів у сполучній тканині.

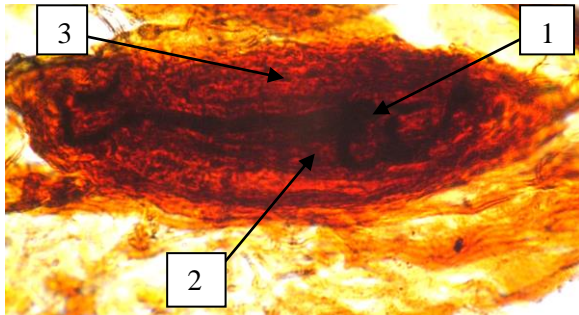


Рис. 4. Інкапсульоване нерве закінчення медіальної частини капсули колінного суглоба свійського бика: 1 – осьовий циліндр; 2 – внутрішня колба; 3 – зовнішня капсула. Імпрегнація сріблом за Кампосом. Зб. 10 × 100

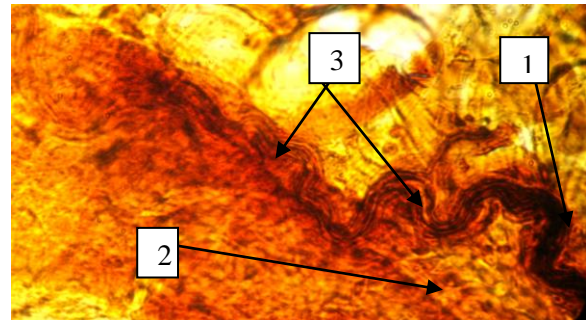


Рис. 5. Зміна структури нервового стовбура за переходу через судину плантарної частини капсули колінного суглоба свійського бика: 1 – нервовий стовбур; 2 – кровоносна судина; 3 – осьові циліндри. Імпрегнація сріблом за Кампосом. Зб. 10 × 100

Висновки

1. Найменш насиченою магістральними нервовими стовбурами є дорсо-латеральна частина капсули.
2. Рецепторні поля локалізуються в медіальній та плантарній частинах капсули.
3. Гістотопографія рефлексогенної зони пов'язана з медіальною частиною капсули.

Список літератури

1. Блинова Е.Н. Влияние нарушений периферической иннервации на структурную организацию крупных суставов: (экспериментально-морфологическое исследование): дис... канд. биол. наук: 03.00.11 / Блинова Елена Николаевна. – К., 1991. – 171 с.
2. Ильенко Н. Н. Рецепторы суставов грудной конечности млекопитающих (Морфофункциональный анализ) / Ильенко Н.Н. – К: Наук. думка, 1978. – 84 с.
3. Меркулов Г.А. Курс патологической техники / Меркулов Г.А. – Л.: Медицина, 1969. – 422 с.
4. Soderberg G. L. Staticodynamic analysis of movement of the knee. / Soderberg G. L., Minor S. D., Arnold K. // Phys. Ther. – 1987. – Vol. 67. – P. 1691–1696.

Комплексними морфологічними дослідженнями установлені особливості екстра- і інтраорганных іннервацій капсули колінного суглоба домашнього бика в отношении її анатомічних частин. Определены наименее насыщенные магистральными нервными стволами анатомические части капсулы. Установлена гистотопографія

рецепторного аппарата, рефлексогенных зон, а также особенности локализации и миелоархитектоники синовиальной и фиброзной оболочек суставной капсулы.

Суставная капсула, коленный сустав, экстраорганный иннервация, рецепторные поля, рефлексогенная зона, домашний бык.

The features and extra-intraorganion innervation of the knee joint capsule of domestic bull in relation to its anatomical parts was studied by comprehensive morphological research. We found least saturated with backbone nerve trunks anatomical parts capsule. We determined histotopography receptor fields, reflexogenic zone, and also features localization and mieloarhitektoniks synovial membrane and fibrous joint capsule.

Articular capsule, knee, extraorganion innervation, receptor field, reflex zone, domestic bull.