

## ВИВЧЕННЯ ЛІКУВАЛЬНОЇ ДІЇ РЕКТАЛЬНОГО КРЕМУ КОМБІНОВАНОГО СКЛАДУ НА МОДЕЛІ ХРОНІЧНОЇ АНАЛЬНОЇ ТРІЩИНИ

<sup>1</sup>*Зайченко Г.В.* (ORCID 0000-0002-3506-4800),

<sup>2</sup>*Стахорська М.О.* (ORCID 0000-0001-6787-9871),

<sup>3</sup>*Ляпунов М.О.* (ORCID 0000-0002-5036-8255),

<sup>3</sup>*Безугла О.П.* (ORCID 0000-0002-3629-7059),

<sup>1</sup>*Ходаківська О.В.* (ORCID 0000-0001-6082-3656)

<sup>1</sup>*Національний медичний університет імені О.О. Богомольця, Київ, Україна*

<sup>2</sup>*Національний фармацевтичний університет, Харків, Україна*

<sup>3</sup>*Науково-технологічний комплекс «Інститут монокристалів» НАН України, Харків, Україна*

**Мета** – вивчення фармакологічної дії нового ректального крему комбінованого складу (РККС) на моделі хронічної анальної тріщини.

**Матеріали та методи.** Хронічну анальну тріщину відтворювали за методикою Адієва Р.Ф. зі співавторами. Дослідження проведено на 48 білих нелінійних щурах. Оцінку лікувального ефекту ректального крему та препарату порівняння «Проктозан» проводили щодня протягом 14 діб експерименту за критеріями тяжкості перебігу патологічного процесу та даними макроскопічних спостережень, гематологічних і морфологічних досліджень, а також, в якості інтегрального показника, враховували коефіцієнт загибелі піддослідних тварин.

**Результати.** Визначили, що застосування фармацевтичної композиції на основі ділтіазему та метилурацилу в експерименті хронічної анальної тріщини призводить до зменшення виразності запального процесу на 31%, обмеження розвитку гнійно-некротичних ускладнень на 57,1 %, та покращення репаративних процесів крайової епітелізації на 42,9 %.

**Висновки.** Лікувальний ефект досліджуваного крему, ймовірно за все, обумовлений його здатністю знижувати тонус м'язових волокон внутрішнього анального сфінктера, нормалізувати мікроциркуляцію та стимулювати проліферацію. Референс препарат «Проктозан» поступається новому крему комбінованого складу за ефективністю та практично не виявляє лікувальної дії на моделі хронічної анальної тріщини.

**Ключові слова:** хронічна анальна тріщина, ректальний крем комбінованого складу: ділтіазем, лідокаїн, метилурацил

**Актуальність.** Хронічна анальна тріщина (ХАТ) є одним з найбільш розповсюджених проктологічних захворювань аноректальної зони, та вражає близько 20-23 осіб на 1000 дорослого населення [5]. Ця патологія має медико-соціальний характер, так як частіше спостерігається переважно у осіб працездатного віку.

Відомо, що в патогенезі анальної тріщини провідну роль відіграє гіпертонус внутрішнього сфінктера, і, як наслідок, ішемія анодерми призводить до хронічної травматизації тканин [2, 5]. Купірування спазму внутрішнього сфінктеру покращує локальне кровопостачання, сприяючи загоєнню тріщин.

В лікуванні хронічної анальної тріщини, яка діагностована вперше та супроводжується стійким сфінктероспазмом, перевагу віддають консервативній терапії. При відсутності позитивної динаміки від неінвазивної терапії, застосовують оперативний метод. До недавнього часу «золотим стандартом»

лікування ХАТ була дівульсія сфінктера, бічна підшкірна і задня дозована внутрішня сфінктеротомія, яка, хоча і є ефективним методом лікування, проте, наскільки досконалими не були б методи проведення сфінктеротомії, вона залишається хірургічною операцією, що призводить до незворотного пошкодження м'язового апарату прямої кишки з розвитком анального нетримання – більше ніж у 35 % пацієнтів, а також у чверті пацієнтів у віддалені терміни після операції виникають рецидиви [1, 7, 9, 14]. З урахуванням потенційних ризиків розвитку негативних наслідків та недосконалістю даного методу, як в гострий, так і у відстрочені терміни після хірургічного втручання, є необхідність пошуку альтернативного консервативного способу лікування у веденні таких хворих шляхом фармакологічної сфінктеротомії, без втручання в цілісність організму та пошкодження бар'єрних тканин.

Тимчасове зниження тонусу сфінктера може бути досягнуто в амбулаторних умовах шляхом

місцевого застосування лікарських препаратів, що забезпечують релаксацію внутрішнього анального сфінктера та містять у своєму складі органічні нітрати, ботулотоксин або блокатори кальцієвих каналів. Натепер серед топічних донаторів оксиду азоту використовують гліцерил тринітрат, проте його застосування обмежене рядом побічних реакцій, таких як: головний біль, ортостатична гіпотензія, нудота, запаморочення, контактний дерматит, анальний свербіж [11, 13].

Наступний сучасний метод лікування включає застосування ботулінотоксину типу А (БТА), продукованого бактерією *Clostridium botulinum*. БТА дає дозозалежний ефект, що при правильному підборі дози та точок ін'єкцій дозволяє досягнути часткової хімічної денервації сфінктеру. Але в той же час, обмежене коло спеціалістів, які володіють методикою ботулінотерапії, низка побічних реакцій, зокрема нетримання сечі, м'язова слабкість, лихоманковий стан, головокружіння та головний біль, обмежують використання даного терапевтичного підходу до лікування ХАТ [10, 14].

Блокатори кальцієвих каналів (БКК) зменшують скоротливість міоцитів серця і гладких м'язів шляхом інгібування клітинного потоку іонів кальцію. Отже, препарати, такі як ніфедипін і дилтіазем, в декількох рандомізованих подвійно контрольованих багатоцентрових дослідженнях при пероральному використанні застосовували для лікування проктальгії, з виразним терапевтичним ефектом. Топічний 2 % дилтіазем в комбінації з 0,5 % каптоприлом показав високу ефективність при лікуванні хронічної анальної тріщини, і в той же час, на відміну від перорального, не викликав постуральні запаморочення [15].

Вищенаведене обґрунтовує розробку нової фармацевтичної композиції, у вигляді ректального крему, що містить дилтіазем, лідокаїн та метилурацил.

До цього часу в Україні не вироблявся жоден із зазначених лікарських засобів місцевої дії, що відповідав би сучасній патогенетичній концепції консервативної терапії ХАТ. Отже, впровадження нового вітчизняного лікарського засобу з метою імпортозаміщення у даній фармако-терапевтичній групі є актуальним завданням фармакологічної науки.

**Мета** – вивчення фармакологічної дії нового ректального крему комбінованого складу (РККС) на моделі ХАТ.

## МАТЕРІАЛИ ТА МЕТОДИ ДОСЛІДЖЕННЯ

Досліджуваний крем був розроблений колективом технологів НДІ монокристалів НАН України під керівництвом доктора фармацевтичних наук професора Ляпунова М.О. Як активні фармацевтичні інгредієнти (АФІ), РККС містить дилтіазем,

лідокаїн та метилурацил. Препарат пропонується для лікування проктологічних захворювань, зокрема геморою та анальної тріщини.

Експериментальну патологію ХАТ відтворювали за допомогою методики, що була запропонована Адієвим Р.Ф. зі співавторами [8]. Дослідження проведено на 48 білих нелінійних щурах-самцях, що були розподілені на 4 експериментальні групи: інтактні тварини, група контрольної патології; тварини з ХАТ, лікування яких здійснюється досліджуваним препаратом; тварини з ХАТ, лікування яких здійснюється препаратом порівняння «Проктозан».

Методика експериментального відтворення ХАТ полягала у наступному: по задній стінці анального каналу в області переходу шкіри в анодерму в підслизову оболонку анального каналу вводили 0,7 мл розчину, що складався з суміші: 2 частин скипидару і 1 частини 2 % розчину новокаїну. Утворений уздовж анального каналу інфільтрат прошивали шовковою ниткою стібком завдовжки 10 мм і глибиною 2-3 мм до внутрішнього сфінктера. Кінці ниток щільно зав'язували для прорізання тканин. Додатково під шов на глибину 0,5-0,7 мм вводиться 0,3-0,4 мл суміші розчину скипидару з прокаїном. Спостереження за піддослідними тваринами проводили протягом 14 діб, після чого тварин виводили з експерименту.

Оцінку стану піддослідних тварин та виразності лікувальної дії ректального крему та препарату порівняння здійснювали щодня протягом усього досліду за впливом на наступні прояви патологічного процесу: виразність набряку, гіперемії, локальної кровотечі, гнійно-некротичних процесів з боку слизової оболонки прямої кишки, наявність зіялого анатомічного дефекту в області переходу анодерми в слизову оболонку. Виразність патологічних змін за кожним із перелічених показників оцінювали за трибальною системою: 0 балів – зміни відсутні, або слабкі зміни; 1 бал – помірно виражені зміни; 2 бали – ярко виражені ознаки патології. В якості інтегрального показника, що характеризує ефективність лікування, розраховували суму балів, за усіма критеріями, що вивчалися. Крім того, при оцінці тяжкості перебігу патології враховували коефіцієнт загибелі піддослідних тварин.

На 14 добу експерименту тварин виводили з експерименту шляхом декапітації під легким ефірним наркозом.

За допомогою методів світлової мікроскопії проводили морфологічні дослідження сфінктерного апарату прямої кишки. Для цього уражену ділянку стінки анального каналу видаляли блоком, відступивши на 5 мм від країв анальної тріщини з кожного боку. Зразки тканини фіксували у 10 % розчині формаліну, зневоднювали у спиртах зростаючої міцності та заливали у парафін. Мікросомовані

зрізи фарбували гематоксилином та еозином, а для визначення та фарбування сполучної тканини – пікрофуксином за методом Ван-Гізон [4]. Перед декапітацією у піддослідних тварин проводили забір периферійної крові з метою визначення показників лейкоцитарної відповіді. Загальну кількість лейкоцитів (ЗЛ) підраховували у камері Горяєва, визначали також показники лейкоцитарної формули в абсолютному (профіль Машковського) і відносному (лейкограма) вираженні [3]. З метою більш глибокого аналізу змін лейкоцитарного профілю крові піддослідних тварин нами були використані деякі розрахункові коефіцієнти: Індекс зсуву лейкоцитів крові (ІЗЛК) та Індекс Кребса (ІК) [7], що обчислювалися за наступними формулами з урахуванням видових особливостей лейкоцитарної ланки імунітету піддослідних тварин:

$$\text{ІЗЛК} = \frac{\text{Е} + \text{Б} + \text{Н} (\text{СЯ} + \text{ПЯ} + \text{Мц} + \text{Юн})}{\text{Лімф} + \text{Мон}}$$

$$\text{ІК} = \frac{\text{ПЯ} + \text{СЯ}}{\text{Лімф}}$$

де Е – еозинофіли, Б – базофіли, Лімф – лімфоцити,

Н – нейтрофіли, ПЯ – паличкоядерні, СЯ – сегментоядерні,

Мц – мієлоцити, Юн – юні, Мон – моноцити (форми лейкоцитів)

Статистичну обробку результатів проводили за допомогою непараметричних методів статистики (критерій Манна-Уїтні) [6].

Дослідження проведені відповідно до положень “Директиви Європейського союзу 2010/63/EU про захист тварин, які використовуються для наукових цілей” [12].

## РЕЗУЛЬТАТИ ТА ЇХ ОБГОВОРЕННЯ

На другу добу після проведення операції у піддослідних тварин в області шва утворювався об’ємний інфільтрат, внаслідок травматизації, запалення, набряку, стискання тканин. Виражене запалення, що розвивалося у перші дві доби після операції, було обумовлено, в першу чергу, дією флогогену (скипидар) та починало поступово зменшуватися вже на четверту добу. Порушення анатомічної цілісності тканин призводило в поодиноких випадках до кровотечі. Протягом перших трьох діб виразність набряку у тварин усіх трьох дослідних груп була співставною, втім, вже 4-5 доби виразність запальної реакції знову підвищувалася. Ймовірно, що посилення запалення в цей термін було вже обумовлено мікроциркуляторними порушеннями у тканинах, вторинною альтерацією та приєднанням інфекції. Необхідно зазначити, що виразність гнійно-запальних процесів помітно зростала саме у цей термін та характеризувалася тенденцією до неуклінного зростання в усіх трьох дослідних групах, хоча й варіювала у тварин різних експериментальних груп. Так, застосування препарату порівняння «Проктозан» не впливало на виразність гнійно-некротичних ускладнень, в той же час, РККС суттєво обмежував їхній розвиток, як у порівнянні з групою контрольної патології, так і з тваринами, що отримували лікування референс пре-

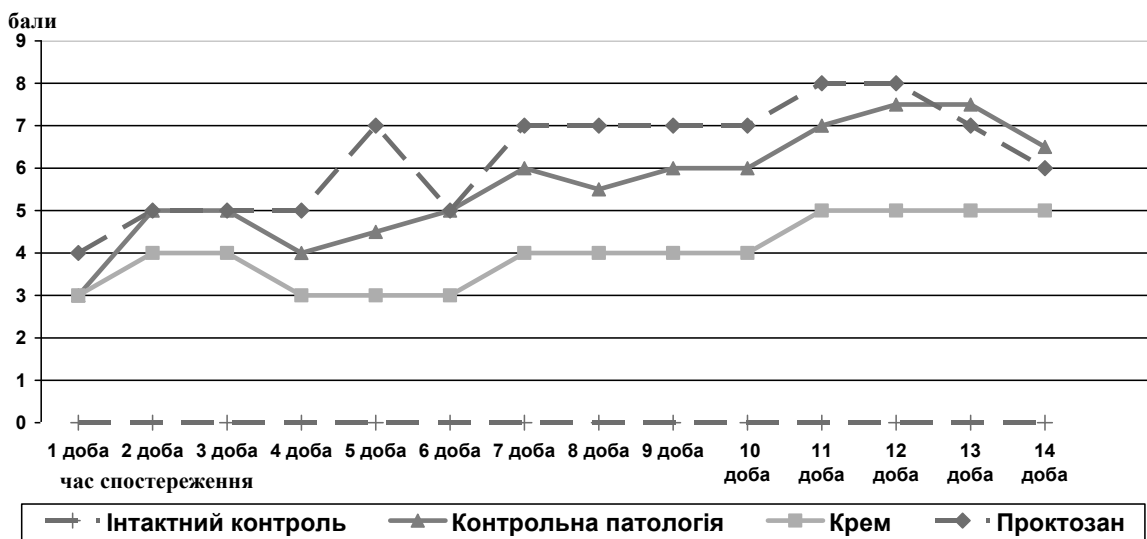


Рис. 1. Вплив ректального крему комбінованого складу та препарату порівняння «Проктозан» на показник інтегральної оцінки патологічних змін на моделі хронічної анальної тріщини шурів протягом 14 діб спостереження

паратом. Посилення процесів гнійного запалення призвело до розвитку явищ ендогенної інтоксикації та спричинило загибель частини піддослідних тварин, причому рівень летальності складав у групі шурів контрольної патології 50 %; серед тварин, яких лікували досліджуваним кремом, – 41,7 %; серед тварин, яких лікували препаратом порівняння «Проктозан» – 58,3 %. Загибель тварин, яких лікували проктозаном, та в групі контрольної патології спостерігали з 2 по 5 добу досліду.

В той же час, останній летальний випадок серед тварин, яких лікували РККС, був зафіксований на 5 добу. В цілому ж тенденція до зростання тяжкості патологічного процесу спостерігалася до 9 доби у тварин, яких лікували РККС та проктозаном, та до 12 – в групі контрольної патології (рис. 1). Значної регресії патологічного процесу не спостерігалось в жодній з дослідних груп до кінця експерименту, що, очевидно, обумовлено важким характером та експериментальною тривалістю дії ушкоджуючого чинника (рис. 1).

Визначення показників лейкоцитарного профілю крові показало, що на 14 добу експерименту у тварин з ХАТ спостерігали зокрема зміни гематологічних показників. У нелікованих тварин з ХАТ загальна кількість лейкоцитів в периферичній крові у 1,64 рази перевищувала значення цього показника в групі інтактного контролю. Лейкоцитарна реакція у тварин з групи контрольної патології характеризувалася наступними особливостями: реєструвався виражений нейтрофіліоз (абсолютна кількість нейтрофілів перевищувала показники інтактних тварин більше ніж у 3 рази) з незначним зсувом ліворуч. Крім того, ми спостерігали значне зростання кількості моноцитів, як абсолютної, так і відносної, що, ймовірно, може бути свідченням хронізації запалення. Кількість еозинофілів при цьому практично не змінювалася. Лімфоцитарна ланка лейкоци-

тарної реакції характеризувалася помірним зростанням абсолютної кількості лімфоцитів, втім ми спостерігали помітне (на 18 %) зменшення відносної кількості лімфоцитів, що очевидно пояснюється багаторазовим збільшенням кількості нейтрофілів.

Застосування РККС протягом 14 днів супроводжувалося зниженням загальної кількості лейкоцитів приблизно на 30 %, порівняно з нелікованими тваринами. В той же час застосування препарату порівняння «Проктозан» не призводило до статистично значущого зменшення кількості лейкоцитів. На фоні лікування, яке проводилося, відбувався також істотний перерозподіл компонентів лейкоцитарної формули. Так, при застосуванні РККС кількість сегментоядерних нейтрофілів зменшувалася удвічі. Суттєво зменшувалася абсолютна кількість моноцитів та нормалізувалася кількість лімфоцитів. Застосування препарату порівняння «Проктозан» практично не впливало на жодну ланку лейкоцитарної реакції.

Більш конкретно сутність зазначених змін можна тлумачити на підставі порівняння розрахункових лейкоцитаних індексів. Так, у тварин з групи контрольної патології ми відзначали підвищення ІЗЛК більше ніж у 2 рази порівняно з інтактним контролем (табл. 2). Його збільшення обумовлене значним нейтрофіліозом і свідчить про активний запальний процес. При застосуванні досліджуваного крему у тварин з хронічною анальною тріщиною показник ІЗЛК зменшувався відносно групи контрольної патології на 31 %, що відображає редуцію запальної реакції на фоні терапії. В той же час, застосування препарату порівняння «Проктозан» не призводило до статистично значущого зменшення ІЗЛК. Необхідно зазначити, що ІЗЛК не завжди відповідає тяжкості ендогенної інтоксикації, тому він, як правило, повинен використовуватися в комплексі дослідження показників ендогенної інтоксикації. З цією ме-

Таблиця 1

**Вплив ректального крему комбінованого складу та препарату порівняння «Проктозан» на показники лейкоцитарної відповіді в умовах хронічної анальної тріщини (M ± m)**

Дослідні групи, n=6	ЗЛ, ( $\times 10^9/\text{л}$ )	ПЯ, ( $\times 10^9/\text{л}$ )	СЯ, ( $\times 10^9/\text{л}$ )	Е, ( $\times 10^9/\text{л}$ )	Мон, ( $\times 10^9/\text{л}$ )	Лімф, ( $\times 10^9/\text{л}$ )
Інтактний контроль	17,667 ±1,178	0,048 ±0,025	2,004 ±0,236	0,382 ±0,059	0,217 ±0,025	15,026 ±1,013
Контрольна патологія	28,958 ±1,869*	0,202 ±0,066*	6,617 ±0,845*	0,466 ±0,182	1,440 ±0,158*	20,233 ±1,414*
РККС	20,250 ±2,283*/**	0,070 ±0,048	3,347 ±0,486*/**	0,366 ±0,154	0,865 ±0,164*/**	15,602 ±1,761
Проктозан	25,600 ±1,667*	0,111 ±0,068	4,623 ±1,010*	0,576 ±0,231	0,932 ±0,108*/**	19,359 ±1,554

Примітка:

\* – відхилення достовірне відносно групи інтактного контролю,

\*\* – відхилення достовірне відносно групи контрольної патології,

\*\*\* – відхилення достовірне відносно препарату порівняння.

Зміни значення лейкоцитарних коефіцієнтів у щурів на фоні хронічної анальної тріщини та під впливом лікування ( $M \pm m$ )

Дослідні групи, n=6	ІЗЛК	ІК
Інтактний контроль	0,159 ± 0,016	0,136 ± 0,013
Контрольна патологія	0,340 ± 0,033*	0,341 ± 0,038*
РККС	0,234 ± 0,017*/**	0,222 ± 0,020*/**
Проктозан	0,271 ± 0,061	0,255 ± 0,060

Примітка:

\* – відхилення достовірне відносно групи інтактного контролю,

\*\* – відхилення достовірне відносно групи контрольної патології,

\*\*\* – відхилення достовірне відносно препарату порівняння.

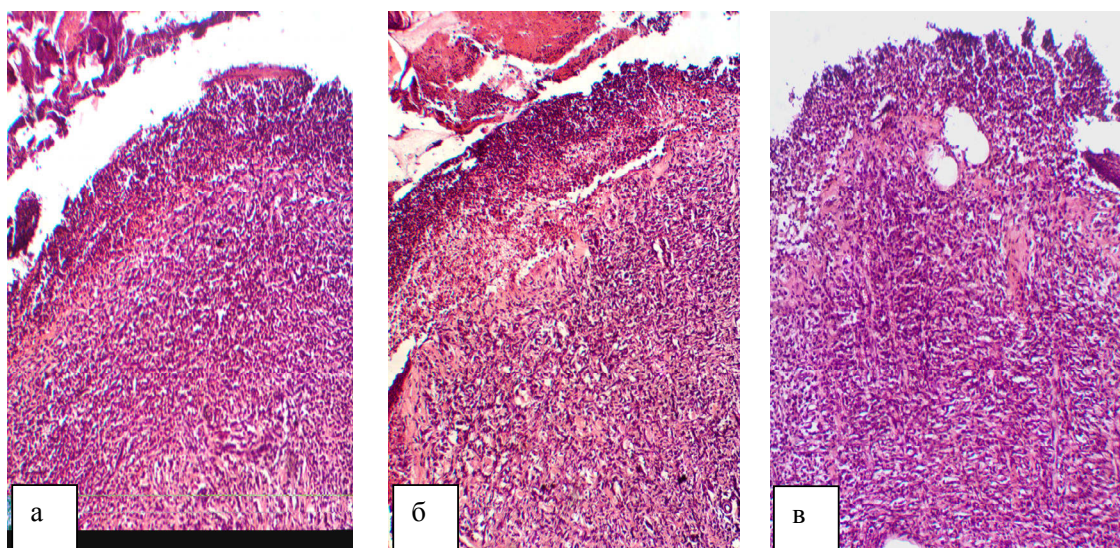


Рис. 2. Фрагмент анодерми на рівні середнього відділу анального каналу у щурів групи контрольної патології. Гематоксилін-еозин. x100.

тою нами розраховувався Індекс Кребса, який, за даними багатьох авторів, об'єктивно відображає ступінь інтоксикації, хоча і не отримав значного поширення у клінічній практиці, оскільки не враховує зміни усіх елементів лейкоцитарної формули [7]. Так, значення ІК у тварин групи контрольної патології зростало у 2,5 рази порівняно з інтактним контролем, що дозволяє оцінювати ступінь ендогенної інтоксикації у тварин, що вижили, як помірний. Ми також спостерігали зменшення показника ІК при застосуванні РККС на 35 % у порівнянні з групою контрольної патології, а застосування проктозану так само, як і у випадку з ІЗЛК, не призводило до статистично значущого зменшення ІК. Односпрямована динаміка змін показників ІЗЛК та ІК дозволяє зробити висновок про зменшення проявів запального процесу у тварин та підтвердити ефективність терапії зазначеної патології РККС.

З метою оцінки лікувальної дії нами були проведені гістологічні дослідження стану тканин анодерми, перианальної ділянки, внутрішнього анального сфінктеру прямої кишки тварин всіх дослідних груп.

У м'язах внутрішнього анального сфінктеру виявлялась виразна запальна інфільтрація, ознаки підвищення тону, дистрофічні зміни. На відносно збережених ділянках простежувалися прояви підви-

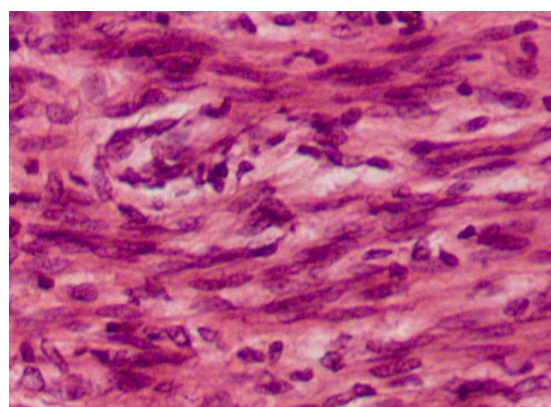


Рис. 3. Гладеньком'язова тканина внутрішнього анального сфінктеру на рівні середнього відділу анального каналу щурів групи контрольної патології. Гематоксилін-еозин. x400.






Рис. 4. Фрагмент анодерми на рівні середнього відділу анального каналу у щурів, яких лікували РККС. Гематоксилін-еозин. x100.

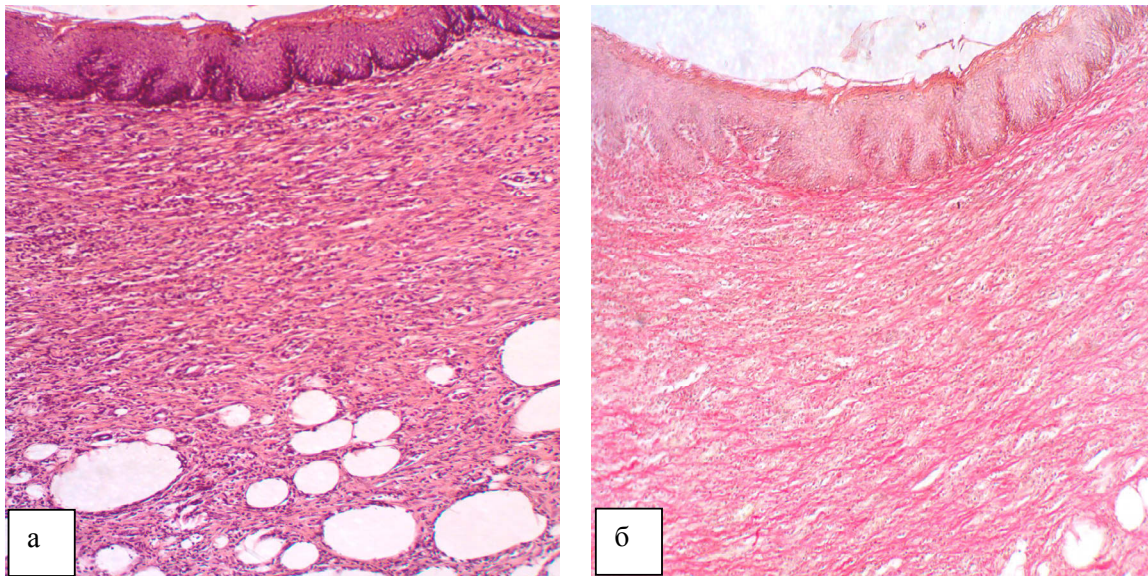


Рис. 5. Фрагмент анодерми на рівні середнього відділу анального каналу у щура, якого лікували РККС. а) – гематоксилін-еозин, x 100; б) – пікрофуксин за Ван-Гізона, x 100.

щення тонузу гладеньком'язових клітин. Вони потужно фарбувалися еозином, ядра клітин були «густо» розташовані, форма їх трохи звужена, була «штопороподібною» (рис. 3).

У всіх тварин групи контрольної патології на 14 день дослідження в анодермі зберігався обширний незагоєний виразковий дефект з некрозом та запальною інфільтрацією прилеглих тканин, у тому числі і м'язових. Після лікування РККС у трьох з

семи щурів групи (42,9 %) була виявлена помітна крайова епітелізація ураженої ділянки (рис. 4), а у одному з цих випадків ще і виразне зменшення площі дефекту.

У одного щура (14,3 %) не виявлено дефекту стінки анального каналу. На ділянках, де була виразка, візуалізувалася пухка волокниста тканина, що замішувала слизову та підслизову оболонки стінки каналу, вона була вкрита потовщеним



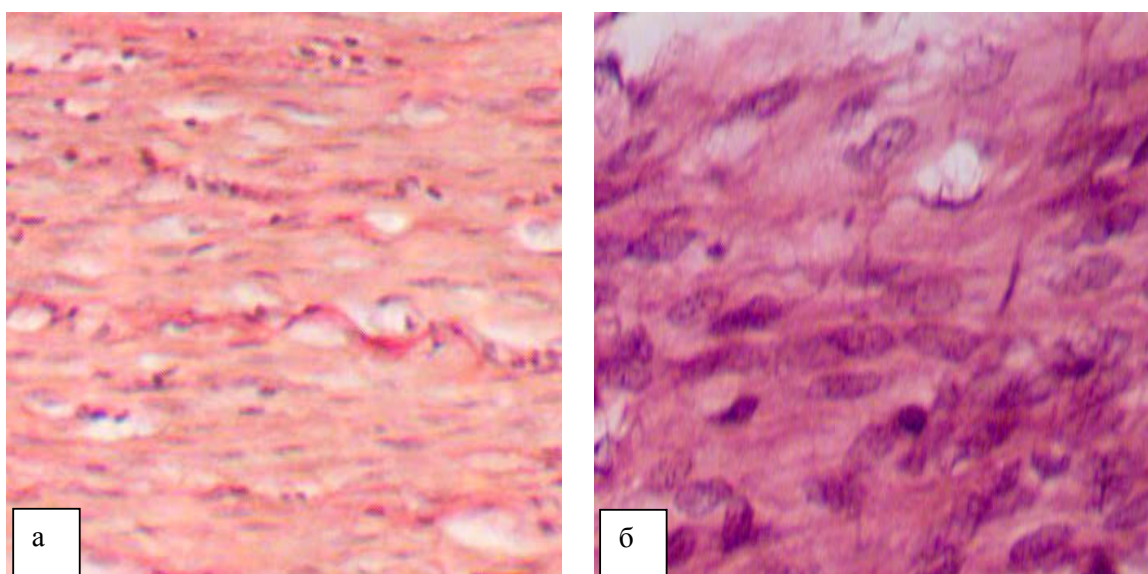


Рис. 6. Гладеньком'язова тканина внутрішнього анального сфінктеру на рівні середнього відділу анального каналу щурів, яких лікували РККС. а) – пікрофуксин за Ван-Гізона, х250; б) – гематоксилін-еозин, х400.




Рис. 7. Гладеньком'язова тканина внутрішнього анального сфінктеру на рівні середнього відділу анального каналу щурів, яких лікували РККС. Гематоксилін-еозин. а) – х100, б) – х400.

багат шаровим зроговілим епітелієм (рис. 5а). У новоутвореній тканині спостерігали редуковані кровоносні судини, клітинний вміст був дещо підвищений, колагенові волокна помірно фуксифільні, не зібрані у грубі жмутки. Ознаки рубцювання новоутвореній тканині відсутні (рис. 5б).

У решті 42,9 % щурів у середньому відділі анального каналу виявлялися доволі великі виразкові дефекти без ознак епітелізації, заповнений грануляційною тканиною, різного ступеню зрілості. Виразність запальної інфільтрації коливалася, але

суттєво була меншою за контрольну патологію. Ознаки фіброзу (рис. 6а) та підвищення тону гладеньком'язових клітин (рис. 6б) відсутні.

Морфологічні ознаки, що спостерігали, свідчили про початок регенерації м'язових клітин, що виявлялося появою на кінцях зруйнованих волокон скупчень ядер – так званих м'язових бруньок, утворень міосимпластів (рис. 7).

Препарат порівняння – мазь «Проктозан» – поступався за лікувальною дією РККС. Виразковий дефект виявлено у 100 % щурів, розмір та гістолог-



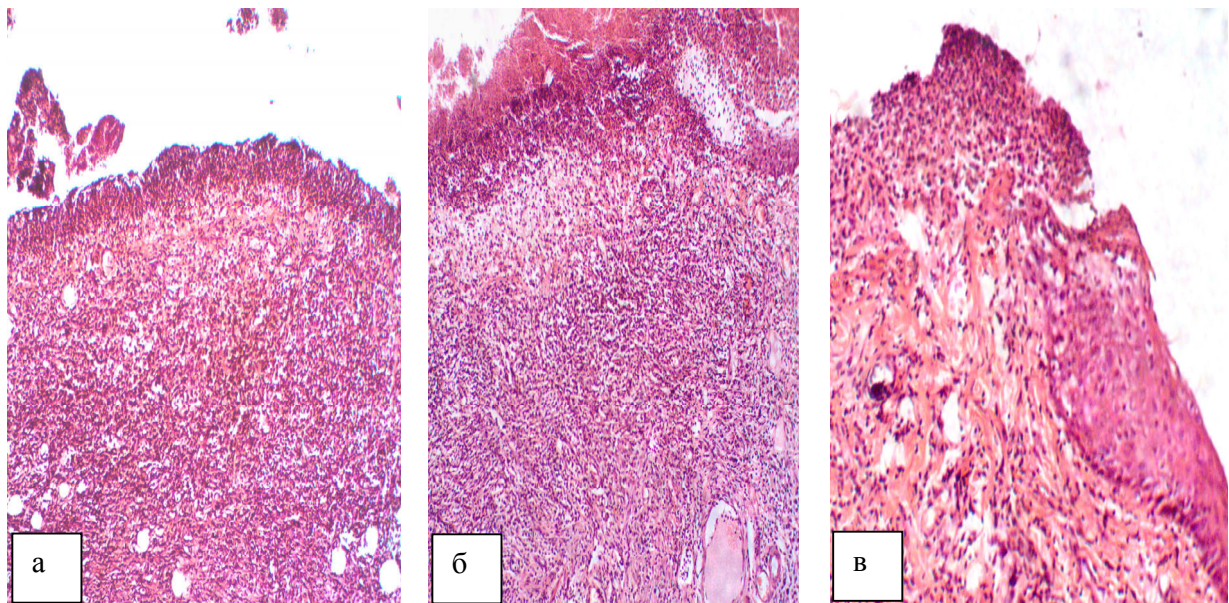


Рис. 8. Фрагмент анодерми на рівні середнього відділу анального каналу у щурів, яких лікували препаратом порівняння «Проктозан». Гематоксилін-еозин. а-б) – х100; в) – х200.

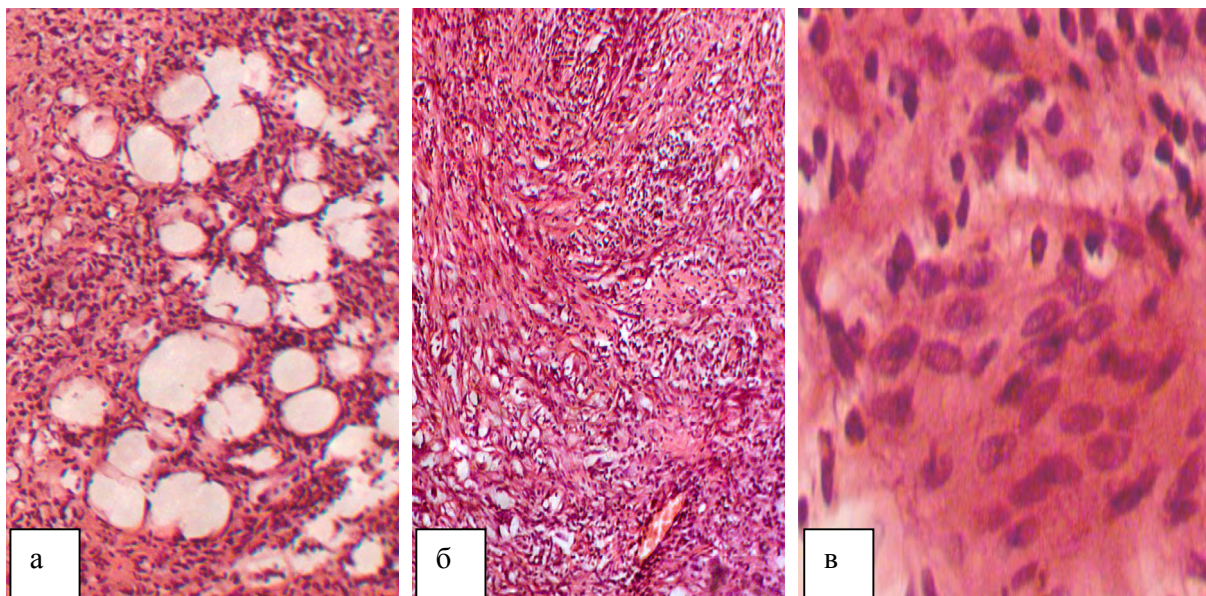


Рис. 9. Фрагмент анодерми на рівні середнього відділу анального каналу у щурів, яких лікували препаратом порівняння «Проктозан». Гематоксилін-еозин. а-б) – х100; в) – х400.

ічний стан виразок відповідали контрольній патології. У одного щура всі тканини області анодерми були некротизовані, на їх поверхні був гнійний екссудат. У всіх інших щурів (83,3 %) виявлено виразковий дефект, розмір, глибина і мікроскопічний стан якого співпадали з такими у тварин з групи контрольної патології (рис. 8а-б). Епітелізації поверхні слизової оболонки не відбувалося (рис. 8в). Жирова тканина (рис. 9а) та м'язові волокна внутрішнього анального сфінктеру (рис. 9б) були

інфільтровані клітинами запалення. Тонус м'язового шару був трохи підвищеним: виявлялася «густота» розташування ядер клітин, але форма ядер була не зміненою (рис. 9в). При фарбуванні пікрофуксином за Ван-Гізон у новоутвореній тканині у ділянці дефекту не виявлялося ознак волокноутворення, втім перифокально розташовані колагенові волокна були доволі грубі (рис. 10а). У деяких місцях м'язу внутрішнього анального сфінктеру візуалізувалися фуксинофільні елементи (рис. 10в).



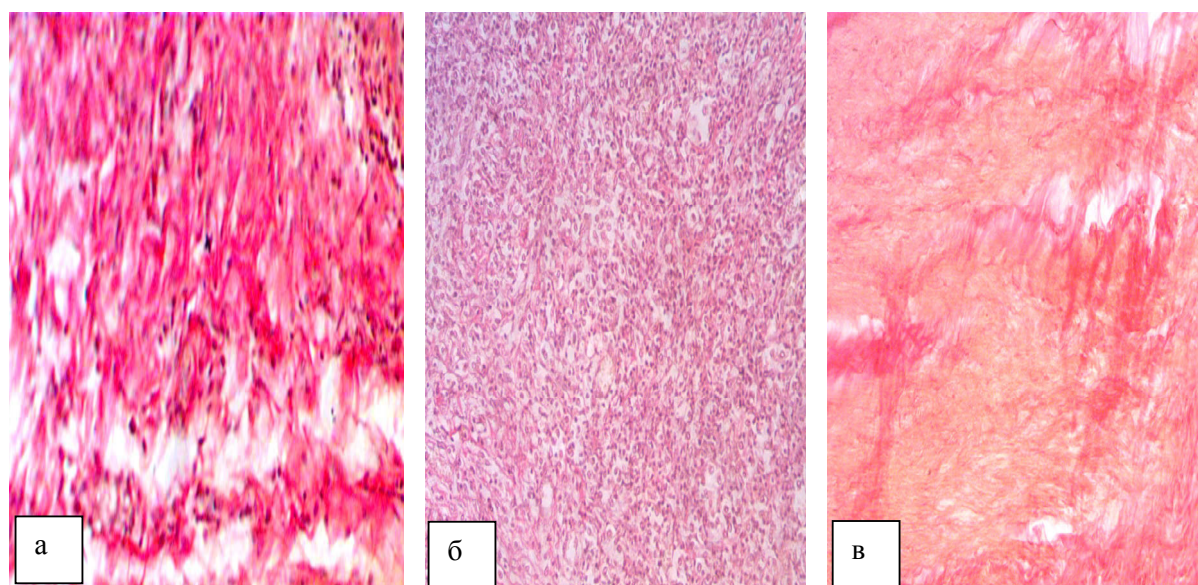


Рис. 10. Фрагмент анодерми на рівні середнього відділу анального каналу у шурів, яких лікували препаратом порівняння «Проктозан». Пікрофуксін за Ван-Гізон. а, в – x250, б – x200.

Таким чином, лікування досліджуваним РККС сприяло повному загоєнню анальної тріщини у одного шура і частковій епітелізації та скороченню розміру виразки, наявності більш зрілої грануляційної тканини в ній ще у трьох тварин (57,1 %). У всіх шурів була виразно знижена запальна реакція у тканинах анодерми, не виявлено ознак огрубіння колагенових волокон перифокально і в новоутвореній тканині, відсутні прояви початкового фіброзу м'язу внутрішнього анального сфінктеру, значно зменшені ознаки підвищення тону м'язу.

## ВИСНОВКИ

1. Результати проведеного фармакологічного дослідження свідчать, що застосування нового ректального крему комбінованого складу на моделі ХАТ у шурів призводить до зменшення виразності запального процесу, обмеження розвитку гнійно-некротичних ускладнень, знижує тону внутрішнього анального сфінктеру та стимулює процеси епітелізації, що підтверджується даними макроскопічних спостережень, а також гематологічних та морфологічних досліджень.

2. Лікувальний ефект РККС на фоні ХАТ, ймовірно за все, обумовлено його здатністю знижувати тону м'язових волокон ВнАС, нормалізувати мікроциркуляцію та стимулювати проліферацію, що також підтверджується даними гістологічних досліджень анодерми, анального сфінктеру тощо.

3. Препарат порівняння мазь «Проктозан» поступається РККС за ефективністю та практично не виявляє лікувальної дії на моделі хронічної анальної тріщини.

**Конфлікт інтересів.** Автори заявляють, що не мають конфлікт інтересів, який може сприйматися таким, що може завдати шкоди неупередженості статті.

**Джерело фінансування.** Ця стаття не отримала фінансової підтримки від державної, громадської або комерційної організації.

## REFERENCES

1. Kravchenko S.P. Optimization of surgical method treatment chronic anal fissure // *Bulletin of Biology and Medicine*. 2015; 2 (4) (125): 266-9. [in Ukrainian] Access mode: [http://nbuv.gov.ua/UJRN/Vpbm\\_2015\\_4%282%29\\_54](http://nbuv.gov.ua/UJRN/Vpbm_2015_4%282%29_54)
2. Krickij I.O., Goshinskij P.V., Voroncova T.O., Sinicka V.O., Kricka G.A., Krickij T.I. Treatment of anal fissure in children with the help of hedge rose and chamomile extract phytocylinders // *Topical issues of pediatrics, obstetrics and gynecology*. 2018; 1: 15-8. [in Ukrainian]. Access mode: [http://nbuv.gov.ua/UJRN/appatg\\_2018\\_1\\_6](http://nbuv.gov.ua/UJRN/appatg_2018_1_6)
3. Menshikov V.V. Laboratory research methods in the clinic. Handbook. M., 1987. 368 p. [in Russian]. Access mode: <http://padaread.com/?book=40725&pg=1>
4. Merkulov G.A. The course of the pathological histological technique / M. Medicine, Leningrad branch, 1969. 424 p. [in Russian]. Access mode: <https://www.twirpx.com/file/1352585/>
5. Andriyets V.S., Smovzhenko V.I., Bacyun A.S., Simonenko S.O., Hmelyar I.V., Luk'yanchuk I.P., Unguryan I.S., Ignatyuk V.V., Andriyec Yu.V. Pathogenic treatment of anal fissure // *Surgery of Ukraine*. 2017; 2: 50-2. [in Ukrainian]. Access mode: [http://www.irbis-nbuv.gov.ua/cgi-bin/irbis\\_nbuv/cgiirbis\\_64.exe?I21DBN=LINK&P21DBN=UJRN&Z211D=&S21REF=10&S21CNR=20&S21STN=1&S21FMT=ASP\\_meta&C21COM=S&2\\_S21P03=FILE=&2\\_S21STR=KhU\\_2017\\_2\\_11](http://www.irbis-nbuv.gov.ua/cgi-bin/irbis_nbuv/cgiirbis_64.exe?I21DBN=LINK&P21DBN=UJRN&Z211D=&S21REF=10&S21CNR=20&S21STN=1&S21FMT=ASP_meta&C21COM=S&2_S21P03=FILE=&2_S21STR=KhU_2017_2_11)
6. Rebrova O.Yu. Statistical analysis of medical data. The use of a package of proprietary programs Statistica / M.: MediaSfera, 2006; Vol. 3. 312 p. [in Russian]. Access mode: [https://www.studmed.ru/rebrova-oyu-statisticheskij-analiz-medicinskih-dannyh\\_0149fe87d1d.html](https://www.studmed.ru/rebrova-oyu-statisticheskij-analiz-medicinskih-dannyh_0149fe87d1d.html)
7. Speranskiy I.I., Samoylenko G.Ye., Lobacheva N.B. General blood test – are all its possibilities exhausted? Integral intoxication indices as criteria for assessing the severity of endogenous intoxication, its complications and the effectiveness of the treatment // *Acute and emergency conditions in the practice of the doctor*. 2009; 19 (6): 37-

45. [in Russian]. Access mode: <https://urgent.com.ua/ru-archive-issue-20#Nomer-zhurnala>
8. Adiyev G.F., Kuklin D.S., Latypov H.I., Valiakhetmetova E.F., Baygildina I.F., Hidiyatov I.I. Experimental model of chronic anal fissure // Bulletin of Young Scientists of the Republic of Bashkortostan. 2012; 5: 5-8. [in Russian]. Access mode: [http://bash.rosmu.ru/activity/attach/events/1018/vestnik\\_m\\_u\\_5\\_12.pdf](http://bash.rosmu.ru/activity/attach/events/1018/vestnik_m_u_5_12.pdf)
9. Ariane M. Abcarian, Herand Abcarian. The Evolution of the Treatment of Anal Fissure in the United States // Internal Medicine Review. 2018; 4 (1): 1-9. Access mode: <https://internal-medicinereview.org/index.php/imr/article/view/653>
10. Dat A., Chin M., Skinner S., Farmer C., Wale R., Carne P., Bell S., Warrior SK. Botulinum toxin therapy for chronic anal fissures: where are we at currently? // ANZ Journal of Surgery. 2017; 87 (9): E70-E73. DOI: 10.1111/ans.13329.
11. Stewart Sr. D.B. et al. Clinical Practice Guideline for the Management of Anal Fissures // Diseases of the Colon & Rect. 2017; 60 (1): 7-14. DOI: 10.1097/DCR.0000000000000735
12. Directive 2010/63/EU of the European Parliament and of the Council of 22 September 2010 on the protection of animals used for scientific purposes // Official Journal of the European Union. 2010. No. L276: 33-79. Access mode: <http://data.europa.eu/eli/dir/2010/63/oj>
13. ElElla A.A., Hassan K., AlKhalcegy A. Evaluation of botulinum toxin therapy for chronic anal fissure // Journal of Medicine in Scientific Research. 2018; 1: 1146. DOI: 10.4103/JMISR.JMISR\_6\_18
14. Nessar G., Topbas M. Lateral internal partial sphincterotomy technique for chronic anal fissure // Indian J Surg. 2017; 79: 185-7. DOI: 10.1007/s12262-016-1467-0.
15. Khan M.S., Akbar I, Zeb J, Ahmad S, Khan A. Outcome of 0,2 % glyceryl trinitrate cream versus 2 % diltiazem cream in the treatment of chronic anal fissure // Med. Coll. Abbottabad. 2017; 29: 280-4. PMID:28718248

Отримано: 28.10.2018

## ИЗУЧЕНИЕ ЛЕЧЕБНОГО ДЕЙСТВИЯ РЕКТАЛЬНОГО КРЕМА КОМБИНИРОВАННОГО СОСТАВА НА МОДЕЛИ ХРОНИЧЕСКОЙ АНАЛЬНОЙ ТРЕЩИНЫ

<sup>1</sup>Зайченко А.В., <sup>2</sup>Стахорская М.О., <sup>3</sup>Ляпунов Н.А., <sup>3</sup>Безуглая Е.П., <sup>1</sup>Ходаковская О.В.

<sup>1</sup>Национальный медицинский университет имени А.А. Богомольца, Киев, Украина

<sup>2</sup>Национальный фармацевтический университет, Харьков, Украина

<sup>3</sup>Научно-технологический комплекс «Институт монокристаллов» НАН Украины, Харьков, Украина

**Цель** – изучение фармакологического действия нового ректального крема комбинированного состава на модели хронической анальной трещины.

**Материалы и методы.** Хроническую анальную трещину воспроизводили по методике Адиева Р.Ф. с соавторами. Исследование проведено на 48 белых нелинейных крысах. Оценку лечебного эффекта ректального крема и референс препарата проводили ежедневно на протяжении всего эксперимента по критериям тяжести патологического процесса и данными макроскопических наблюдений, гематологических и морфологических исследований, а также в качестве интегрального показателя, учитывали коэффициент гибели подопытных животных.

**Результаты.** Применение фармацевтической композиции на основе дилтиазема, лидокаина и метилурацила в эксперименте хронической анальной трещины приводит к уменьшению выраженности воспалительного процесса на 31 %, уменьшение гнойно-некротических осложнений на 57,1 %, и улучшение репаративных процессов краевой эпителизации на 42,9 %.

**Выводы.** Лечебный эффект обусловлен способностью РККС снижать тонус мышечных волокон внутреннего анального сфинктера, нормализовать микроциркуляцию и стимулировать пролиферацию тканей. Также установлено, что референс препарат «Проктозан» уступает новому крему комбинированного состава по эффективности и практически не оказывает лечебного действия на модели хронической анальной трещины.

**Ключевые слова:** хроническая анальная трещина, ректальный крем комбинированного состава: дилтиазем, лидокаин, метилурацил.

## THE RESEARCH OF TREATMENT ACTIVITY OF COMBINED COMPOSITION OF RECTAL CREAM ON THE MODEL OF THE CHRONIC ANAL FISSURE

<sup>1</sup>Zaychenko G.V., <sup>2</sup>Stakhorska M.O., <sup>3</sup>Liapunov M.O., <sup>3</sup>Bezuhla O.P., <sup>1</sup>Khodakivska O.V.

<sup>1</sup>Bogomolets National Medical University, Kyiv, Ukraine

<sup>2</sup>National University of Pharmacy, Kharkiv, Ukraine

<sup>3</sup>State Scientific Institution "Institute for Single Crystals" of NAS of Ukraine, Kharkiv, Ukraine

**Objective** of the trial is to research the therapeutic effect of the rectal cream of the combined composition (RCCC) on the model of chronic anal fissure.

**Materials and methods.** Chronic anal fissures were reproduced using the method of Adieva R.F. with co-authors. The research was performed on 48 white nonlinear rats. Evaluation of the therapeutic effect of the rectal cream and the comparator was carried out daily during the experiment based on criteria of severity of the pathological process and data macroscopic observations, hematological and morphological examination, as well as the integral index, considered the death rate of the animals.

**Results.** The research allowed to determine that use of pharmaceutical composition which contains diltiazem, lidocaine and methyluracil in the experiment of chronic anal fissure leads to decreasing the severity of inflammation on 31 %, decreasing of the purulonecrotic complications on 57,1 % as well as improving the reparative processes of marginal epithelialization on 42,9 %.

**Conclusion.** The therapeutic effect of the investigated cream is most likely caused its ability to decrease the tone of the muscle fibers of the internal anal sphincter, normalize the microcirculation and stimulate cell proliferation. It was also concluded that the comparator product "Proctosan" is inferior to the investigated cream on the effectiveness and practically does not show a therapeutic effect on the model of chronic anal fissure.

**Key words:** chronic anal fissure, rectal cream of the combined composition (RCCC), diltiazem, lidocaine and methyluracil.