

ВЕТСАНЕКСПЕРТИЗА, ЯКІСТЬ ТА БЕЗПЕКА ХАРЧОВИХ ПРОДУКТІВ

УДК 619.614.3:591.133.16:636.92

ІГНАТОВСЬКА М.В., аспірант

ЯКУБЧАК О.М., д-р вет. наук

СЕРДЮКОВ Я.К., канд. вет. наук

Національний університет біоресурсів і природокористування України

Yargog80@mail.ru

ГІСТОЛОГІЧНІ ЗМІНИ У ПЕЧІНЦІ, НИРКАХ ТА МІОКАРДІ КРОЛІВ ЗА ВИКОРИСТАННЯ ВОДОРОЗЧИННОЇ ФОРМИ ВІТАМІНУ Е

У статті показано вплив вітаміну Е у полімерних носіях на гістологічну будову печінки, нирок та міокарда кролів. Установлено, що вітамін Е у водорозчинній формі сповільнює процеси окиснення, що сприяє покращенню проникності клітинних мембран, результатом чого є краще зафарбовування та збільшення ядер клітин.

Ключові слова: кролі, вітамін Е, гістологія, печінка, нирки, міокард.

Постановка проблеми. Пріоритетним напрямом у галузі харчування є забезпечення населення якісними продуктами з високою харчовою та біологічною цінністю. Одним із продуктів харчування, що забезпечує населення повноцінним, високоякісним та недорогим білком, є кролятина. З метою підвищення ефективності вирощування кролів та якості продуктів забою, склад комбікормів постійно збалансовують за вітамінами, мікроелементами, синтетичними амінокислотами і низкою біологічно активних речовин, що стимулюють ріст і розвиток. Щоб підвищити окиснювальну стійкість м'яса, значно ефективніше додавати вітамін Е у корми тваринам, ніж до м'яса після їх забою, оскільки в останньому випадку він не буде природно і фізіологічно інкорпорований у клітинні мембрани.

Аналіз останніх досліджень і публікацій. Необхідно зазначити, що вітамін Е – активний природний антиоксидант, що попереджує окиснення жирів і знижує пероксидне окиснення ліпідів у м'язовій тканині, але нерозчинність токоферолів у воді ускладнює і обмежує їх безпосереднє використання. У гуманній медицині, для створення розчинних форм лікарських препаратів і забезпечення пролонгованої дії в живих організмах, їх стали розміщувати у полімерній матриці, яка дозволяє контролювати швидкість виділення лікарських речовин та здійснювати їх направлене транспортування до необхідного органа [1, 2, 3]. Крім того, слід зазначити, що вітамін Е у водорозчинній формі підтримує належне поглинання і використання ліпідів, позитивно впливає на печінку, кишечник, підшлункову залозу та підтримує оптимальне функціонування імунної системи [4, 5, 6].

Вивчення впливу на структуру тканин продуктів забою кролів вітаміну Е у водорозчинній формі не проводилося. Саме тому нами проведено гістологічні дослідження продуктів забою кролів, яким вивчали вітамін Е у водорозчинній формі.

Мета дослідження – вивчення впливу вітаміну Е у водорозчинній формі на гістологічну будову печінки, нирок, міокарда кролів.

Матеріал і методика дослідження. Матеріалом для проведення дослідження слугували кролі породи „Ну-plus”, віком 3 місяці, диблок-кополімер (ДБК) МОПЕО-б-ПАК (PANa) на основі метоксиполіетиленоксиду (МОПЕО) та поліакрилової кислоти (ПАК).

Для проведення дослідів була сформована контрольна й дослідна групи тварин. Контрольній групі кролів препарат не застосовували, а дослідній групі задавали вітамін Е у диблок-кополімері (ДБК) МОПЕО-б-ПАК (PANa) на основі метоксиполіетиленоксиду (МОПЕО) та поліакрилової кислоти (ПАК) у дозі 5 мг/гол. Усім тваринам згодовували гранульований повнораціонний комбікорм для кролів, тварини мали вільний доступ до водопровідної питної води.

З метою проведення гістологічних досліджень під час забою кролів були відібрані дослідні зразки з таких органів: печінка, нирки та міокард від 10 кролів віком 3 міс., з яких 3 склали контрольну і 7 – дослідну групи. Забій тварин проводили відповідно до вимог «Європейської конвенції про захист хребетних тварин, які використовуються для експериментальних і наукових

цілей» (Страсбург, 1985) та ухвали Першого національного конгресу з біоетики (Київ, 2001). Матеріал фіксували в забуференому нейтральному 10 % розчині формаліну, заливали в парафін, виготовляли гістозрізи, які зафарбовували гематоксиліном Караці та еозином і досліджували під світловим мікроскопом [7].

Результати досліджень та їх обговорення. В печінці тварин контрольної групи печінкові часточки мали шестикутну форму. На великому збільшенні чітко розрізняли структуру печінкових балок. Судини часточок помірно кровонаповнені. Строма була представлена тонкими прошарками пухкої волокнистої сполучної тканини. У печінці дослідної групи кролів траплялися двоядерні гепатоцити. Ядра і цитоплазма гепатоцитів забарвлені більш інтенсивно порівняно з контролем, ядра були гіперхромними. Мікροструктура печінки дослідної групи кролів наведена на рис 1.

У нирках кролів судинні клубочки округлої або овальної форми, судини в них забарвлені інтенсивно, еозинофільно. Просвіт канальців великий, без умісту. Епітелій канальців має кубічну форму. Цитоплазма еозинофільна, ядра забарвлені помірно. Не виявлено жодної різниці в гістологічній будові нирок дослідних тварин порівняно з контролем. Мікροструктура нирки дослідної групи кролів наведена на рис 2.

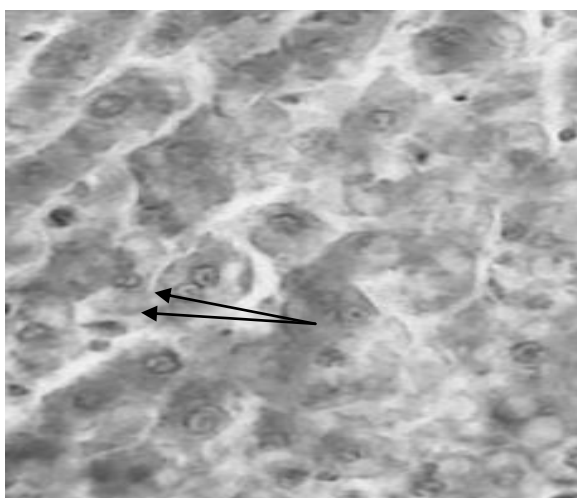


Рисунок 1. – Печінка кролів дослідної групи. Дво-ядерні гепатоцити (ядра показані стрілками). Фарбування гематоксиліном Караці та еозином. $\times 400$

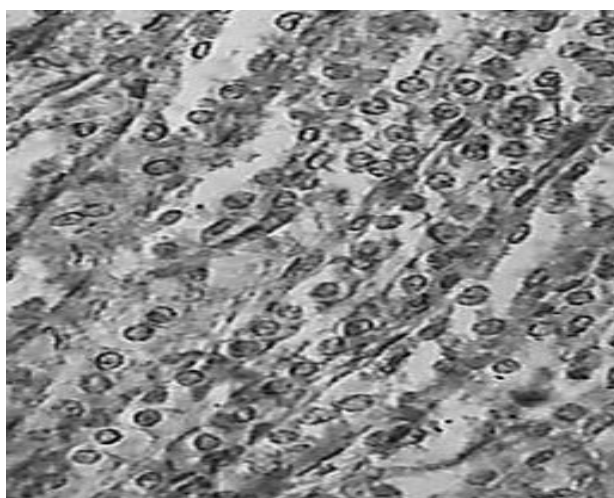


Рисунок 2. – Нирка кролів дослідної групи. Фарбування гематоксиліном Караці та еозином. $\times 400$

Міокард побудований із пучків м'язових волокон, що складаються з клітин кардіоміоцитів, що мають веретеноподібну форму. В центрі клітин знаходяться одне або два ядра, інтенсивно забарвлені гематоксиліном. Кардіоміоцити з'єднуються з сусідніми клітинами анастомозами. У препаратах міокарда тварин дослідної групи були інтенсивніше забарвлені ядра і цитоплазма кардіоміоцитів, клітини мали дещо більші розміри, ніж у тварин контрольної групи. Мікροструктура міокарда дослідної групи кролів наведена на рис 3.




Рисунок 3. – Міокард кролів дослідної групи. Фарбування гематоксиліном Караці та еозином. $\times 400$

Висновки. 1. У тварин дослідної групи клітинні структури гепатоцитів дещо інтенсивніше забарвлювалися, що свідчить про кращу проникність клітинних мембран.

2. У нирках тварин контрольної та дослідної груп змін не виявлено.

3. Ядра й цитоплазма міокардіоцитів дослідної групи кролів інтенсивніше забарвлені, ядра дещо більші за розміром порівняно з контролем.

СПИСОК ЛІТЕРАТУРИ

1. Корзун В.Н. Проблеми харчування населення в нинішній екологічній ситуації / В.Н. Корзун, В.С. Михайловський, А.М. Парац // Проблеми харчування населення України: Всеукр. наук.-практ. конф.: [матеріали] – Полтава, 2003. – С. 138-142.
2. Андреев С. Перспективная отрасль кролиководства / С. Андреев, Я. Игнатенко // Животноводство России. – 2007. – № 10. – С. 9–11.
3. Effect of dietary α -linolenic acid and vitamin E on the fatty acid composition, storage stability and sensory traits of rabbit meat / [A. Dal Bosco, C. Castellini, L. Bianchi, C. Mugnai] // Meat Sci. – 2004. – Vol. 66. – P. 407–413.
4. Спиричев В.Б. Обогащение пищевых продуктов витаминами и минеральными веществами / В.Б. Спиричев, Л.М. Шатнюк, В.М. Позняковский. – Новосибирск, 2004. – 320 с.
5. Шаповалова Е.М. Влияние витаминов А, Е, С, Р, вводимых порознь и одновременно, на внутрисосудистое свертывание крови / Е.М. Шаповалова, А.Ш. Бышевский, С.Л. Галян // Современные наукоемкие технологии. – 2007. – №1. – С. 24–25.
6. Vakulenko I.S. Krolikovodstvo [Rabbit husbandry] / I.S. Vakulenko.– Kharkiv, 2008. – 282 p.
7. Потоцкий М.К. Морфологические исследования в норме и патологии / М.К. Потоцкий, М.М. Омеляненко, Л.М. Потоцка. – Издавничий центр НАУ, 2007. – 107 с.

REFERENCES

1. Korzun V. N. Problemi harchuvannja naselennja v ninishnij ekologichnij situacii / V. N. Korzun, V. S. Mihajlovs'kij, A.M. Parac // Problemi harchuvannja naselennja Ukraini: Vseukr. nauk.-prakt. konf.: [materiali] – Poltava, 2003. – S. 138-142.
2. Andreev S. Perspektivnaja otrasl' krolikovodstva / S. Andreev, Ja. Ignatenko // Zhivotnovodstvo Rossii. – 2007. – № 10. – S. 9–11.
3. Effect of dietary α -linolenic acid and vitamin E on the fatty acid composition, storage stability and sensory traits of rabbit meat / [A. Dal Bosco, C. Castellini, L. Bianchi, C. Mugnai] // Meat Sci. – 2004. – Vol. 66. – P. 407–413.
4. Spirichev V.B. Obogashhenie pishhevyh produktov vitaminami i mineral'nymi veshhestvami / V.B. Spirichev, L.M. Shatnjuk, V.M. Poznjakovskij. – Novosibirsk, 2004. – 320 s.
5. Shapovalova E.M. Vlijanie vitaminov A, E, C, P, vvodimyh porozn' i odnovremenno, na vnutrisosudistoe svertyvanie krovi / E.M. Shapovalova, A.Sh. Byshevskij, S.L. Galjan // Sovremennye naukoemkie tehnologii. – 2007. №1. – S. 24–25.
6. Vakulenko I. S. Krolikovodstvo [Rabbit husbandry] / I. S. Vakulenko.– Kharkiv, 2008. – 282 p.
7. Potoc'kij M.K. Morfofunkcional'ni doslidzhennja v normi i patologii / M.K. Potoc'kij, M.M. Omeljanenko, L.M. Potoc'ka. – Vidavnichij centr NAU, 2007. – 107 s.

Гистологические изменения в печени, почках и миокарде кроликов при использовании водорастворимой формы витамина Е

М.В. Игнатовская, О.Н. Якубчак, Я.К. Сердюков

В статье показано влияние витамина Е в полимерных носителях на гистологическое строение печени, почек и миокарда кроликов. Установлено, что витамин Е в водорастворимой форме замедляет процессы окисления, что способствует улучшению проницаемости клеточных мембран, результатом чего является лучшее окрашивания и увеличение ядер клеток.

Ключевые слова: кролики, витамин Е, гистология, печень, почки, миокард.