

## Резюме

**Бабак М.О.** *Висцеральне ожиріння: ймовірний вплив на перебіг гастроєзофагеальної рефлюксної хвороби.*

При обстеженні хворих на ГЕРХ та наявністю ожиріння встановлено, що концентрація лептину була значно вище у пацієнтів з ГЕРХ та ожирінням у порівнянні з пацієнтами, які страждали тільки на ГЕРХ. Аналогічні дані отримані відносно рівня тригліцеридів, загального холестерину між цими групами. Вірогідних відмінностей у значеннях рівня адипонектину між цими групами не зафіксовано. Відмічена вірогідна кореляція між рівнем лептина та площею висцеральної та підшкірної жирової тканини. Концентрація адипонектина знижується, а рівень лептина вірогідно підвищується у пацієнтів з ГЕРХ та ожирінням у порівнянні з пацієнтами, що страждали на ГЕРХ. Вірогідна кореляція зафіксована між вмістом лептина та площею висцеральною та підшкірною жировою тканиною.

**Ключові слова:** гастроєзофагеальна рефлюксна хвороба, висцеральне ожиріння, висцеральна жирова тканина, лептин, адипонектин, ліпідограма.

## Резюме

**Бабак М.О.** *Висцеральное ожирение: вероятная связь между течением гастроэзофагеальной рефлюксной болезни.*

При обследовании больных с ГЭРБ и наличием ожирения установлено, что концентрация лептина была значительно выше у пациентов с ГЭРБ и ожирением по сравнению с пациентами, которые страдали только ГЭРБ. Подобные данные получены относительно уровня триглицеридов, общего холестерина между этими группами. Достоверных различий в значениях в уровне адипонектина между группами не зафиксировано. Зафиксирована достоверная корреляция между уровнем лептина и площадью висцеральной и подкожной жировой ткани. Концентрация адипонектина снижается, а уровень лептина достоверно возрастает у пациентов с ГЭРБ и ожирением по сравнению с пациентами, которые страдали ГЭРБ. Достоверная корреляция зафиксирована между содержанием лептина и площадью висцеральной и подкожной жировой ткани.

**Ключевые слова:** гастроэзофагеальная рефлюксная болезнь, висцеральное ожирение, адипоциты, лептин, адипонектин, липидный профиль.

## Summary

**Babak M.O.** *Visceral obesity: possible association between history of gastroesophageal reflux disease.*

Serum leptin level increased significantly ( $p = 0,0001$ ) in patients with obese and GERD. Similarly triglycerides, cholesterol were increased significantly ( $p = 0,05$ ) in patients with obese and GERD. No significant change in serum adiponectin level was observed between patients with obese and GERD and with GERD patients. Significant correlations of leptin and visceral fat, subcutaneous fat were observed. Conclusion: Serum adiponectin level decreased and leptin level increased significantly in patients with obese and GERD compared to GERD patients. Significant correlations exist between leptin and visceral fat, subcutaneous fat.

**Key words:** gastroesophageal reflux disease, visceral fat, adipocytokines, leptin, adiponectin, lipid profile.

*Рецензент: д.мед.н., проф.Л.М.Іванова*

УДК 617.741-004.1-089-053

**ПРОЛИФЕРАТИВНАЯ АКТИВНОСТЬ  
ЭПИТЕЛИОЦИТОВ ЛИМБА У БОЛЬНЫХ  
РЕЦИДИВИРУЮЩИМ ГЕРПЕТИЧЕСКИМ  
КЕРАТИТОМ, ОСЛОЖНЕННЫМ ЛИМБАЛЬНОЙ  
НЕДОСТАТОЧНОСТЬЮ**

**П.А. Бездетко, Е.Н. Ильина, Ю.Е. Микулинский,  
С.Г. Панибратцева, Е.П. Мужичук**

*Харьковский национальный медицинский университет  
Лаборатория клеточных биотехнологий Харьковской  
медицинской академии последипломного образования  
Лаборатория молекулярной диагностики "Вирола" (Харьков)*

## Введение

Функциональная недостаточность поверхности глаза связана с дисфункцией эпителиального покрова разной степени выраженности, которая морфологически проявляется метаплазией клеток. Одним из таких нарушений является конъюнктивальная метаплазия роговицы, или лимбальная недостаточность [1,5].

По степени выраженности выделяют частичную и тотальную лимбальную недостаточность. По патогенезу синдром лимбальной недостаточности (СЛН) может быть разделен на 2 большие группы [1,2, 4]. Первый включает патологические состояния, обусловленные прямым разрушением лимбальных стволовых клеток. Второй тип данного синдрома вызван первичной деструкцией лимбальной стромы [5]. Он протекает по типу медленно прогрессирующего заболевания.

При длительном рецидивирующем течении герпетического кератита развиваются нейротрофические изменения, нарушающие метаболизм роговой оболочки. Это приводит к нарушению пролиферации стволовых роговичных клеток (которыми являются базальные эпителиоциты лимба) и развитию рубцевания роговицы, истончению, неоваскуляризации, т.е. лимбальной недостаточности [1, 2, 5].

Недостаточно изучен характер течения рецидивирующего герпетического кератита, осложнённого лимбальной недостаточностью. Необходимо уточнить, чем обусловлено развитие лимбальной недостаточности при рецидивирующем герпетическом кератите: неполноценностью субстрата стволовых клеток или самих стволовых клеток? Именно это и определило актуальность темы и цель нашего исследования.

**Целью** исследования было изучение пролиферативного потенциала лимбальных эпителиоцитов при рецидивирующем герпетическом кератите, осложнённом лимбальной недостаточностью.

#### **Материалы и методы исследования**

У 7 пациентов с односторонней герпетической нейротрофической кератопатией, осложнённой лимбальной недостаточностью и у 7 пациентов с односторонним стромальным метагерпетическим кератитом, осложнённым лимбальной недостаточностью в период ремиссии была произведена биопсия материала из зоны лимба обоих глаз (из здорового глаза и из поражённого *Herpes simplex* глаза). До биопсии пациентам проводилось офтальмологическое обследование, которое включало: исследование зрительных функций, окрашивание роговой оболочки 0,2 % раствором флюоресцеина-натрия с последующей биомикроскопией, конфокальная лазерная сканирующая микроскопия роговой оболочки, исследование чувствительности роговицы алгезиметром Радзиховского. Использовалась проба по Норну (оценка стабильности прероговичной слёзной плёнки). Исследования также включали постановку иммунологических реакций (ИФА, ПЦР).

Герпетическая нейротрофическая кератопатия была диагностирована на основании следующих признаков: овального эпителиального дефекта роговицы, с гладкими границами, с центральным расположением (в щели между веками), размерами  $5,2 \pm 0,2$  мм на  $2,7 \pm 0,3$  мм; отсутствия роговичной чувствительности (0;  $0,6 \pm 0,1$ ;  $0,9 \pm 0,2$  воспринятых касаний алгезиметрами весом 2,0 мг; 10,0 мг; 50,0 мг соответственно); снижения времени разрыва слёзной плёнки до  $5,6 \pm 0,3$  с.

Стромальный метагерпетический кератит был диагностирован на основании следующих признаков: смешанной инъекции глазного яблока; снижения чувствительности роговицы до 0;  $1,5 \pm 0,1$ ;  $3,0 \pm 0,2$  воспринятых касаний алгезиметрами 2,0; 10,0 мг и 50,0 мг соответственно; снижения стабильности слёзной плёнки до  $6,8 \pm 0,4$  с; инфильтрации роговицы на фоне выраженного отёка, с изъязвлением; наличием роговичного дефекта площадью  $3,7 \pm 0,4$  мм на  $3,6 \pm 0,1$  мм, глубиной до 1/3 стромальной толщины, с периферическим расположением.

У всех пациентов наблюдались следующие признаки лимбальной недостаточности: конъюнктивальный паннус; снижение прозрачности роговицы; неоваскуляризация роговой оболочки; неровная поверхность роговой оболочки.

Биопсия производилась на 12 часах. Методом ламеллярной кератэктомии [4,6] осуществлялся забор материала размерами  $1 \times 2$  мм до 1/3 его толщины, после чего биоптат доставлялся в лабораторию в стерильной бакпечатке с 5 мл транспортной среды. Методики трипсинизации и культивирования выполнялись по прописям, изложенным в руководстве по методам культивирования клеток [3].

После удаления транспортной среды ткань инкубировали в 0,25%-ном растворе трипсина 20 минут при  $37^\circ\text{C}$ . Трипсин затем удаляли, ткань ресуспендировали в среде DMEM и F12 (1:1) (Sigma, США) с 10% фетальной бычьей сыворотки (Sigma, США) и 50 мкг/мл гентамицина (KRKA, Словения), а затем центрифугировали 10 мин при 1000 об/мин. Осадок ресуспендировали в 2 мл свежей культуральной среды, после чего клетки рассеивали в 10 мл среды в культуральный сосуд площадью  $80 \text{ мм}^2$  и культивировали при  $37^\circ\text{C}$  и 5%  $\text{CO}_2$  в  $\text{CO}_2$ -инкубаторе. Через 24 часа добавляли свежую среду и продолжали культивировать оставшиеся прикрепленными ко дну сосуда клетки еще сутки, до образования клеточного монослоя.

После культивирования к клеткам добавляли охлаждённый до  $4^\circ\text{C}$  0,25-% раствор трипсина. Через 30 сек трипсин удаляли, а клетки инкубировали 10 мин при  $37^\circ\text{C}$ . Открепившиеся от культурального сосуда лимбальные клетки ресуспендиро-

вали в 5 мл культуральной среды и осаждали центрифугированием в течение 10 мин при 1000 об / мин. Осадок ресуспендировали в 2 мл культуральной среды. Концентрацию клеток подсчитывали в камере Горяева [3].

Для приготовления окрашенных препаратов культуру клеток промывали раствором Хэнкса, фиксировали метанолом и окрашивали по методу Романовского-Гимзы прямо в культуральных чашках Петри. Для фиксации и окраски использовали набор "Leukodif", BIO-LA-TEST Ляхета. Живые культуры и окрашенные препараты изучали и фотографировали с помощью инвертированного микроскопа (ЛОМО, Санкт-Петербург), светового микроскопа и цифровой видеокамеры Nicon D40x.

При математической обработке первичного материала были рассчитаны относительные величины, средние арифметические величины, их среднеквадратичное отклонение и ошибки средних величин. Достоверность различий показателей между группами оценивали с использованием критерия t (Стьюдента).

#### Полученные результаты и их обсуждение

При культивировании лимбальные клетки обладали выраженной адгезией и образовывали на дне культурального флакона колонии клеток полигональной формы с вытянутым ядром, занимающим 1/4 часть клетки. Ядра ориентированы апикально. Результаты количественного анализа культивированных лимбальных клеток представлены на рисунке № 1.

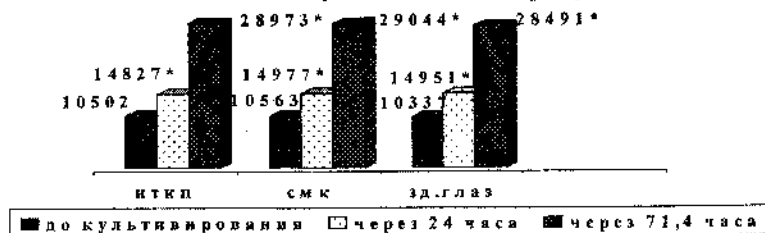


Рис. 1. Концентрация лимбальных клеток при культивировании у пациентов с герпетической нейротрофической кератопатией (НТКП), стромальным метагерпетическим кератитом (СМК), осложнёнными лимбальной недостаточностью, из здоровых и поражённых глаз.

Примечание: \* - уровень значимости различий среднего количества клеток лимба при их культивировании по отношению к среднему их значению до культивирования.

До культивирования количество клеток, полученных из глаз пациентов с нейротрофической кератопатией в среднем составило  $10502 \pm 428$ , из глаз пациентов с стромальным метагерпетическим кератитом  $10563 \pm 614$ , из здоровых глаз  $10337 \pm 444$ . При сравнении средних значений данных показателей они не достоверны,  $p > 0,05$ . Через 24 часа их количество достоверно увеличилось и составило  $14827 \pm 787$ ,  $14977 \pm 661$ ,  $14951 \pm 476$  клеток соответственно. При сравнении средних значений данных показателей они не достоверны,  $p > 0,05$ . Через  $71,4 \pm 1,4$  часа образовался клеточный монослой. Количество клеток, полученных из глаз пациентов с нейротрофической кератопатией в среднем составило  $28973 \pm 990$ , из глаз пациентов с стромальным метагерпетическим кератитом  $29044 \pm 649$ , из здоровых глаз  $28491 \pm 1210$ , при сравнении средних значений данных показателей они не достоверны,  $p > 0,05$ .

Таким образом, при культивировании лимбальных эпителиоцитов человека обнаружена их одинаково высокая пролиферативная активность, причём, как из поражённых ВПГ так и из здоровых глаз.

#### Выводы

1. При рецидивирующем герпетическом кератите развитие лимбальной недостаточности связано с нейротрофическими изменениями стромы.
2. Проллиферативная активность лимбальных эпителиоцитов при рецидивирующем герпетическом кератите сохранена.
3. Проллиферативная активность эпителиоцитов лимба при герпетической нейротрофической кератопатии, стромальном метагерпетическом кератите, и в здоровых глазах, достоверно не отличается, что подтверждается образованием клеточного монослоя через 70 часов от начала культивирования и увеличением (за этот период) количества клеток с 10470 до 28840.

#### Литература

1. Ситник Г. В. *Современные клеточные биотехнологии в офтальмологии. Амниотическая мембрана как субстрат для культивирования стволовых эпителиальных клеток* /

Г. В. Ситник // Белорусский медицинский журнал. - 2005. - № 3. - С. 13 - 16.

2. Стволовые клетки и перспективы их применения в офтальмологии : материалы научно-практической конференции ["Регенеративная медицина и трансплантация тканей в офтальмологии"], (Москва, 16-17 марта 2005 г.) / М-во здравоохранения и соц. развития Российской Федерации, Моск. науч.-иссл. ин-т им. Гельмгольца. - М. : Моск. науч.-иссл. ин-т им. Гельмгольца, 2005. - С. 2-5.

3. Тартаковский А. Д. Питательные среды для культивирования клеток млекопитающих / Анатолий Дмитриевич Тартаковский. - Ленинград : Наука, 1988. - С. 44 - 46.

4. Chen J. J. Abnormal corneal epithelial wound healing in partial-thickness removal of limbal epithelium / J. J. Chen, S. C. Tseng // Invest. ophthalmol. vis. sci. - 1991. - Vol. 32. - P. 2219-2233.

5. Limbal stem cell deficiency: concept, aetiology, clinical presentation, diagnosis and management / H. S. Dua, J. S. Saini, A. A. Azuara-Blanco, P. H. Gupta // Current ophthalmology. - 2000. - Vol. 48. - P. 83-92.

6. Tseng S. C. Reconstruction of damaged corneas by transplantation of autologous limbal epithelial cells / S. C. Tseng, M. N. Li, J. J. Chen // New England journal of medicine. - 2000. - Vol. 2 - P. 86-93.

#### Резюме

**Бездетко П.А., Ильина Е.Н., Микулинский Ю.Е., Панибратцева С.Г., Мужичук Е.П.** Проліферативна активність епітеліоцитів лимба у больних рецидивуючим герпетическим кератитом, ускладненим лимбальною недостаточністю.

Исследовалась пролиферативная активность лимбальных эпителиоцитов у больнх рецидивуючим герпетическим кератитом, ускладненим лимбальною недостаточністю. У 7 пацієнтів с герпетическою нейротрофическою кератопатією и у 7 пацієнтів со стромальним метагерпетическим кератитом была проведена биопсия матеріала из зоны лимба (из здорового глаза и из пораженного вирусом простого герпеса глаза). При культивировании лимбальных эпителиоцитов человека выявлена их высокая пролиферативная активность, как в здоровых так и в пораженных ВПГ глазах. Так, до культивирования из глаз с герпетическою нейротрофическою кератопатією было выделено в среднем 10502 клеток, из здоровых глаз 10337, из глаз больнх стромальным метагер-

петическим кератитом в среднем 10563 клеток. При формировании монослоя (через 3 суток) количество лимбальных эпителиоцитов одинаково возросло во всех случаях до 28973, 28491 и 29044 соответственно. Это позволило судить о сохранении пролиферативной активности лимбальных эпителиоцитов в пораженных вирусом простого герпеса глазах.

**Ключевые слова:** рецидивующий герпетический кератит, лимбальная недостаточность, пролиферация, лимбальные эпителиоциты.

#### Резюме

**Бездітко П.А., Ільїна Є. М., Микулинський Ю.Ю., Панибратцева С.Г., Мужичук О.П.** Проліферативна активність клітин лимба у хворих на рецидивуючий герпетичний кератит, ускладнений лимбальною недостаточністю.

Вивчалась проліферативна активність лимбальних епітеліоцитів у хворих на рецидивуючий герпетичний кератит, ускладнений лимбальною недостаточністю. В 7 пацієнтів з герпетичною нейротрофічною кератопатією та в 7 пацієнтів зі стромальним метагерпетичним кератитом була проведена біопсія матеріалу із зони лимба обох очей (зі здорового ока та з ураженого вірусом простого герпесу ока). При культивуванні лимбальних епітеліоцитів людини виявлена їх висока проліферативна активність, як зі здорових так і з хворих очей. До культивування в пацієнтів із герпетичною нейротрофічною кератопатією було виділено 10502 клітин, зі здорових очей 10337, з очей хворих на стромальний метагерпетичний кератит 10563 клітин. При формуванні монослою (після 3 діб) кількість лимбальних епітеліоцитів однаково зросла в усіх випадках до 28973, 28491 та 29044 відповідно. Це дозволило судити о зберіганні проліферативної активності в уражених вірусом простого герпесу очах.

**Ключові слова:** рецидивуючий герпетичний кератит, лимбальна недостатність, проліферація, лимбальні епітеліоцити.

#### Summary

**Bezdetko P., Ilyina Y., Mikulinskiy Y., Panibratseva S., Muzhychuk O.** The proliferative activity of the limbal stem cells in the recurrence herpetic keratitis with the stem cells deficiency.

The study was performed on 7 eyes with the recurrence stromal herpetic keratitis and the stem cell deficiency, on 7 eyes with herpetic neurotrophic keratopathy and on the 7 healthy eyes. The limbal keratectomy was done and after the cultivating of the limbal stem cells it was seen proliferative activity in all cases. Before cultivating it was 10502 cells in eyes with the herpetic neurotrophic keratopathy, 10337 cells in the healthy eyes and 10563 cells in eyes with the stromal metaherpetic keratitis. At monomolecular layer formation (in 3 days) the number of cells increased in all cases to 28973, 28491 and 29044 accordingly.

**Key words:** the recurrence herpetic keratitis, the stem cells deficiency, the proliferation, the limbal epitheliocytes.

**Рецензент:** д.мед.н., проф. А.М.Петруня