

РЕЗУЛЬТАТИ ЗАСТОСУВАННЯ МЕТОДУ ФІКСАЦІЇ КАПСУЛЬНОГО МІШКА У ХВОРИХ НА ПІДВИВИХ КРИШТАЛИКА

А. К. Якимов

Київська міська клінічна офтальмологічна лікарня
"Центр мікрохірургії ока"

Вступ

Ефективність сучасної оптико-реконструктивної хірургії базується на впровадженні в клінічну практику технологій та засобів, які забезпечують максимально повне й стійке відновлення зорових функцій. Однією з сучасних проблем офтальмохірургії залишається підвивих кришталика як прояв слабкості цинової зв'язки вродженого, травматичного або набутого генезу.

Вибір оптимального методу хірургічного лікування та інтраокулярної корекції в умовах неадекватної капсульної підтримки залишається предметом постійної дискусії. Технічні складності в роботі з нестабільним кришталиком наразі обумовлюють актуальність методів його повного видалення разом з капсулою, до яких відносяться інтракапсулярна екстракція катаракти (ІЕК) та лєнсвітректомія. Використання трансциліарного доступу розміром 2-3 мм є суттєвою перевагою лєнсвітректомії порівняно до ІЕК, однак, оскільки дана хірургічна техніка потребує спеціального обладнання та навчання, а також при наявності вираженого ядерного склерозу, видалення дислокованого кришталика нерідко виконується шляхом ІЕК за допомогою петлі або кріоекстрактора. Головним недоліком подібних підходів є ліквідація бар'єру між скловидним тілом та передньою камерою. Як наслідок, збільшується кількість ускладнень, пов'язаних із зсувом та випадінням скловидного тіла: зіничний блок, вторинна глаукома, синдром Ірвіна-Гасса, відшарування судинної оболонки та сітківки [1, 3].

Введення в клінічне використання додаткових пристроїв для стабілізації капсульного мішка дозволило перевести хірургію підвивиху кришталика на рівень факоемульсифікації. З даною метою

Проблеми екологічної та медичної генетики і клінічної імунології

застосовують внутрішньокапсульні кільця (ВКК) та гачки-ретрактори, виготовлені з полімерних матеріалів [2, 5, 7, 11]. Однак, в деяких випадках імплантація ВКК є недостатньою для забезпечення центрованого положення інтраокулярної лінзи (ІОЛ). Запропоновано декілька варіантів допоміжних пристроїв для фіксації комплексу "капсульний мішок - ВКК - ІОЛ", які дозволяють виконати підшивання до фіброзної оболонки ока без додаткового пошкодження капсули (модифіковане кільце Cioppi, сегмент Ahmed, капсульний анкер Assia) [6, 8, 12]. Нами запропоновано новий пристрій для фіксації капсульного мішка (патент України на винахід № 83401 от 10.07.2008, Бюл. № 13).

Мета роботи - оцінити ефективність застосування запропонованого пристрою у хворих з патологією зв'язкового апарату кришталика.

Матеріал та методи дослідження

Пристрій для фіксації капсульного мішка (ПФК) містить сегмент кільця з кривизною, близькою до кривизни екватору кришталика, й гаптичний елемент у вигляді W-подібної петлі, один кінець якої фіксовано до сегменту, а другий підшивається до фіброзної оболонки ока (рис. 1).




Рис. 1. Загальний вигляд пристрою для фіксації капсульного мішка.

Розроблено метод, представлений наступними етапами: введення запропонованого пристрою через малий рогівковий розріз, огинання краю капсуло-рексису петлею без пошкодження капсули, досягнення упору сегмента на периферії капсульного мішка, шовна фіксація в лімбальній ділянці [4]. Експериментальна частина роботи полягала у вивченні біологічної реакції у відповідь на застосування ПФК. На 5 очах 5 кролів породи Шиншила одного віку, маси та статі було проведено оперативне втручання: факоемульсифікація з підшиванням ПФК до склери. Післяопераційний нагляд за тваринами проводився в умовах віварію. Через 3 місяці експеримент було закрито методом гуманної евтаназії (шляхом передозування наркозу). Після вилучення та фіксації

Екологічні проблеми експериментальної та клінічної медицини

у 10% нейтральному формаліні очні яблука було розрізано в сагітальній площині безпосередньо попереду екватору та препаровано для стандартної світлової мікроскопії із забарвленням гематоксиліном-еозином.

Клінічні дослідження проведено у відділенні малоінвазивної офтальмохірургії Київської міської клінічної офтальмологічної лікарні "Центр мікрохірургії ока". Під наглядом знаходилось 74 пацієнти (80 очей), прооперованих з приводу підвивиху кришталика запропонованим методом в період з 2006-го по 2010-й роки. Із загальної кількості прооперованих було 49 (66%) чоловіків та 25 (34%) жінок віком від 16 до 88 років. Клінічний матеріал було розділено на дві групи. Група I - 38 пацієнтів (40 очей), у яких було виявлено слабкість цинової зв'язки кришталика набутого характеру внаслідок вікових змін, перезрівання катаракти, наявності супутнього псевдоексfolіативного синдрому (ПЕС) та глаукоми. Середній вік в групі склав $71,2 \pm 1,6$ роки. Група II - 36 пацієнтів (40 очей), у яких було виявлено дефект положення кришталика вродженого (20 очей, 50%), травматичного (16 очей, 40%) та набутого (4 ока, 10%) характеру. Середній вік пацієнтів даної групи склав $43,5 \pm 2,9$ роки. Для оцінки післяопераційного положення ІОЛ було визначено показники децентрації за методом D.M.Colvard та S.A.Dunn [9], а також нахил ІОЛ методом оптичної когерентної томографії переднього відрізка ока за допомогою томографа Visante OCT фірми Carl Zeiss (Німеччина). При аналізі статистичних даних визначались вибіркові параметри, які наведено в таблицях й мають наступні позначення: М - середнє значення, m - похибка середнього значення, n - розмір групи, що аналізується, Р - отриманий рівень вірогідності. Критичне значення вірогідності приймалось рівним 0,05. При $P < 0,05$ відмінності вважались статистично вірогідними. Реєстрація та обробка даних була проведена за допомогою засобів комп'ютерних програм Microsoft Office Access 2007 та Microsoft Office Excel 2007.

Отримані результати та їх обговорення

Дослідження експериментальних тварин виявило фіброзні зміни капсульного мішка та формування вторинної катаракти на всіх очах. Після проведення загального огляду, капсулу разом з кришталиковими масами було вилучено для вивчення

стану підшитої пристрою для фіксації. Було виявлено зрощення гаптичного елементу ПФК з тканинами райдужки та циліарного тіла різного ступеня вираженості. На всіх очах спроби механічно змістити ПФК після перетинання фіксуючого вузла зовні продемонстрували збереження стабільного положення пристрою. Гістологічне дослідження препаратів виявило формування замкненого каналу в м'яких тканинах навколо гаптичного елементу (рис. 2, а-б). В одному випадку формування подібного каналу було також виявлено в товщі склери (рис. 2, в).

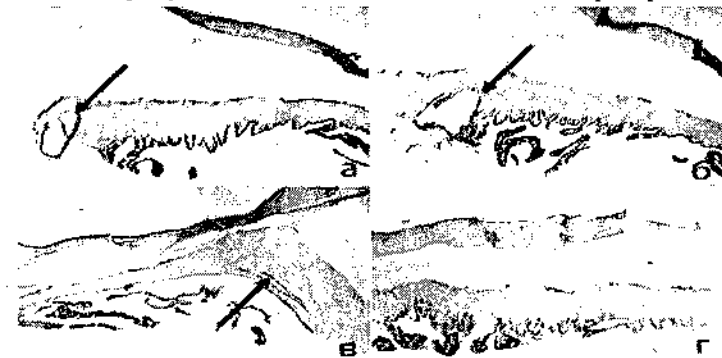

Рис. 2. Мікрофотографії ока кролика. Формування замкненого каналу навколо гаптичного елементу (позначено стрілкою): а - у райдужній оболонці; б - у циліарному тілі, в - у склері; г - контрольна ділянка. Забарвлення гематоксиліном-еозином, збільшення $\times 12$.

Результати експериментальних досліджень дозволяють зробити припущення, що тривалий контакт ПФК з циліарним тілом та райдужкою активує процес клітинної проліферації, внаслідок чого утворюється зрощення гаптичного елементу з м'якими тканинами ока, яке здатне забезпечити стабільне положення капсульного мішка з імплантованою задньокамерною ІОЛ у віддаленому періоді після операції. Для підтвердження даного припущення в клінічній практиці необхідні додаткові дослідження.

Клінічне застосування запропонованого методу було проведено з використанням "малих" тунельних розрізів, притаманних стандартній факоемульсифікації. В якості основного доступу формувались рогівкові тунелі шириною 2,5-3,0 мм. У всіх випадках в капсульний мішок було імплантовано ВКК для

збереження циркулярного контуру кришталика протягом факоемульсифікації, що сприяло профілактиці або зменшенню об'єму випадіння скловидного тіла. Імплантацію ПФК виконували через основний розріз із підшиванням до склери ab interno за допомогою подвійної поліпропіленової нитки 10-0.

Фіксація капсульного мішка з використанням тільки одного ПФК виявилась недостатньо ефективною на 18 (22,5%) очах внаслідок вираженої слабкості цинової зв'язки на всьому своєму протязі, значного її дефекту або імовірного додаткового ушкодження під час оперативного втручання. В даних випадках було виконано підшивання другого ПФК діаметрально протилежно по відношенню до першого, що не викликало суттєвих технічних труднощів.

Необхідність у використанні ПФК виникла безпосередньо в ході виконання факоемульсифікації на 12 (15,0%) очах. Виражену нестабільність кришталика було виявлено на фоні ослаблення цинової зв'язки протягом всієї її довжини у випадках перезрівання катаракти, наявності ПЕС та супутньої глаукоми. Використання методу фіксації капсульного мішка дозволило у даних пацієнтів закінчити оперативне втручання без ускладнень, з імплантацією запланованої гнучкої ІОЛ стандартним чином в капсульний мішок.

Характерним було відмічено спокійний, ареактивний перебіг післяопераційного періоду. У незначній кількості хворих після операції спостерігався помірний набряк рогівки, який зникав на фоні медикаментозної терапії протягом перших діб.

Гострота зору покращилась у всіх пацієнтів (таблиця 1).

Таблиця 1

Гострота зору до та після оперативного лікування (M±m)

Група	Гострота зору				
	До операції	1 місяць	P ₁	6 місяців	P ₂
I	0,14±0,02	0,72±0,04	<0,05	0,82±0,04	>0,05
II	0,19±0,02	0,67±0,04	<0,05	0,74±0,04	>0,05

Примечание: P₁, P₂ - відносно попередніх показників гостроти зору.

При цьому, достатньо високі показники гостроти зору відмічались вже в перші дні після операції й становили 0,4-1,0 у 85,0% випадків. Остаточна стабілізація зорових функцій спо-

Проблеми екологічної та медичної генетики і клінічної імунології

стерігалась через 2,5-3 міс. після операції. Якість отриманих результатів значним чином залежала від загального стану зорового аналізатора, зокрема наявності супутніх змін з боку сітківки та зорового нерву, а також амбліопії.

В якості критеріїв оцінки стабільності положення ІОЛ було досліджено два показники: децентрацію та нахил ІОЛ. Децентрація ІОЛ понад 1,0 мм в строках після операції 6 міс. та більше спостерігалась на 2 (6,9%) очах I групи (максимум - 1,4 мм) та на 4 (12,9%) очах II групи (максимум - 1,6 мм).

Середні величини децентрації ІОЛ в I та II групах через 1 тиждень, 1 та 6 місяців після операції наведено в таблиці 2.

Таблиця 2

Децентрація ІОЛ в групах (M±m)

Група	Децентрація, мм					
	n	1 тиждень	1 місяць	P ₁	6 місяців	P ₂
I	40	0,43±0,05	0,48±0,05	>0,05	0,51±0,05	>0,05
II	40	0,57±0,06	0,66±0,06	>0,05	0,68±0,06	>0,05

Примечание: P₁, P₂ - відносно попередніх показників децентрації.

Оцінка децентрації та нахилу ІОЛ проводилась з урахуванням даних групи порівняння, до якої увійшли 40 пацієнтів з транссклеральним підшиванням ІОЛ із строком спостереження 6 міс. та більше. Нахил ІОЛ оцінювався в меридіані, перпендикулярному меридіану підшивання (рис. 3, 4).

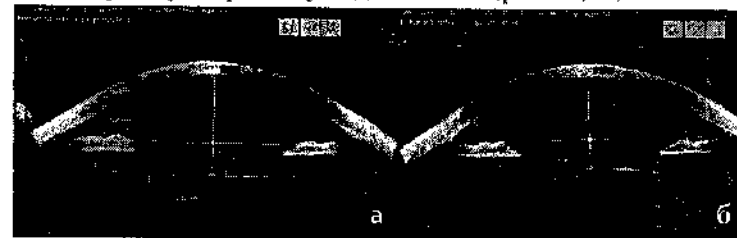

Рис. 3. Оптична когерентна томографія переднього відрізка ока пацієнта С. з діаметральною фіксацією капсульного мішка: а - меридіан підшивання ПФК; б - меридіан нахилу ІОЛ (кут нахилу становить 2,6 град.).

За результатами обстеження було виявлено відсутність статистично вірогідної різниці за рівнем децентрації (P>0,05) між групами I, II та групою порівняння, й наявність статистично

вірогідної різниці у співвідношенні груп I та II із групою порівняння за даними нахилу ІОЛ ($P < 0,05$). Максимальний кут нахилу в групі I склав 3,7 град., в групі II - 4,2 град., в групі порівняння - 12,5 град. В останній групі нахил більше 10,0 град. було виявлено на 3 (18,8%) очач. Середні дані децентрації та нахилу ІОЛ наведено в таблиці 3.

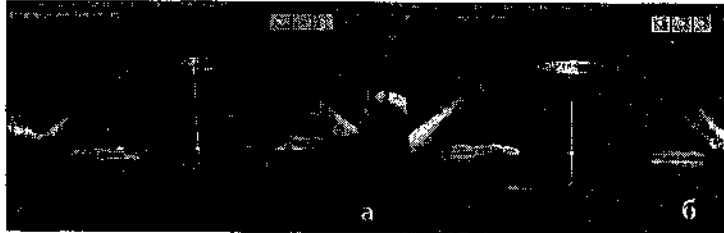

Рис. 4. Оптична когерентна томографія переднього відрізка ока пацієнта О. з транссклеральною фіксацією ІОЛ: а - меридіан підшивання опорних елементів ІОЛ; б - меридіан нахилу ІОЛ (кут нахилу становить 12,5 град.).

Таблиця 3

Співвідношення величин децентрації та нахилу ІОЛ в основних групах та групі порівняння ($M \pm m$)

Група	n	Показник			
		Децентрація, мм	P	Нахил, град.	P
I	40	$0,50 \pm 0,07$	$> 0,05$	$2,45 \pm 0,17$	$> 0,05$
II	40	$0,63 \pm 0,08$		$2,54 \pm 0,20$	
Порівняння	40	$0,70 \pm 0,14$	$> 0,05$	$6,58 \pm 0,84$	$< 0,05$

Середня гострота зору в групі порівняння була дещо нижчою, ніж в групах I та II, й становила $0,65 \pm 0,05$. Відмінності в гостроті зору між всіма групами були статистично невірогідними ($P > 0,05$).

За даними літератури, децентрація ІОЛ при транссклеральному підшиванні ІОЛ становить в середньому 0,62-0,67 мм, а нахил - 6,09-6,35 град., що суттєво відрізняється від показників внутрішньокапсульної фіксації ІОЛ [10, 13]. Разом із тим зазначається, що надати оцінку стосовно впливу пов'язаних з цим оптичних аберацій на якість гостроти зору достатньо складно через наявність численних супутніх факторів, здатних погіршувати функціональні результати в ускладнених випадках.

В нашій роботі було виявлено перевагу застосування методу фіксації капсульного мішка за даними нахилу ІОЛ у порівнянні

з транссклеральною фіксацією штучного кришталика. На нашу думку, це сприятиме зменшенню кількості оптичних аберацій при інтраокулярній корекції у хворих з патологією цинової зв'язки. Дане питання потребує подальшого вивчення.

Спостереження у віддаленому періоді становило до 2 років у 22 (27,5%) випадках, до 3 років - у 45 (56,25%) та до 4 років - у 13 (16,25%) випадках. Положення комплексу "капсульний мішок - ВКК - ІОЛ" залишалося стабільним на всіх очач. На 7 (8,75%) очач було відмічено розвиток вторинної катаракти в термінах від 7 міс. до 3,5 років. Серед них - 3 випадки у пацієнтів відносно молодого віку (до 30 років), 2 - у хворих, прооперованих з приводу травматичного підвивиху, та 2 - на фоні супутнього цукрового діабету. У всіх даних хворих було відмічено зниження гостроти зору більше, ніж на 0,2, в зв'язку з чим було виконано YAG-лазерну дисцизію задньої капсули. Дане втручання не мало особливостей та не вплинуло на положення комплексу "капсульний мішок - ВКК - ІОЛ", що сприяло відновленню вихідних рівнів гостроти зору у всіх пацієнтів.

Висновки

1. Проведений аналіз отриманих даних дозволяє визначити наступні показання до застосування методу фіксації підвивихнутого кришталика: слабкість цинової зв'язки (в тому числі, виявлена на операційному столі), розрив цинової зв'язки в ході факоемулсифікації, дислокація кришталика внаслідок дефекту зв'язкового апарату.

2. Використання запропонованого методу може бути рекомендоване для застосування в клінічній практиці у спеціалізованих офтальмологічних відділеннях мікрохірургії ока.

Література

1. Аветисов С. Э. Результаты интраокулярной коррекции афакии при несостоятельности связочно-капсульного аппарата хрусталика / С. Э. Аветисов, Д. В. Липатов // Современные технологии катарактальной и рефракционной хирургии : сб. науч. ст. по материалам науч.-практ. конференции. - М., 2000. - С. 13-14.

2. Внутрикапсульное кольцо - профилактика осложненной экстракции катаракты при подвывихе хрусталика / И. Э. Иошин, Э. В. Егорова, С. Н. Багров [и др.] // Офтальмохирургия. - 2002. - № 1. - С. 25-28.

3. Результаты интраокулярной коррекции афакии с применением метода транссклеральной фиксации ИОЛ / Я. М. Вургафт, М. М. Зубрилова, Г. Р. Анисимова, И. Х. Сабирова // Современные технологии катарактальной и рефракционной хирургии : сб. науч. ст. по материалам науч.-практ. конференции. - М., 2001. - С. 56-58.

4. Сергиенко Н. М. Метод фиксации капсульного мешка при подвывихе хрусталика / Н. М. Сергиенко, Ю. Н. Кондратенко, А. К. Якимов // Офтальмол. журнал. - 2009. - № 4. - С. 89-91.

5. Факоэмульсификация на глазах с дефектами связочного аппарата хрусталика / Н. М. Юсеф, И. А. Мустаев, В. Р. Мамиконян [и др.] // Вестн. офтальмологии. - 2002. - № 6. - С. 22-25.

6. Assia E. I. Capsule anchor to manage subluxated lenses: Initial clinical experience / E. I. Assia, Y. Ton, A. Michaeli // J. Cataract Refract. Surg. - 2009. - Vol. 35, № 8. - P. 1372-1379.

7. Capsular stabilization device to preserve lens capsule integrity during phacoemulsification with a weak zonule / E. Nishimura, S. Yaguchi, H. Nishihara [et al.] // J. Cataract Refract. Surg. - 2006. - Vol. 32, № 3. - P. 392-395.

8. Cionni R. J. Management of profound zonular dialysis or weakness with a new endocapsular ring designed for scleral fixation / R. J. Cionni, R. H. Osher // J. Cataract Refract. Surg. - 1998. - Vol. 24, № 6. - P. 1299-1306.

9. Colvard D. M. Intraocular lens centration with continuous tear capsulotomy / D. M. Colvard, S. A. Dunn // J. Cataract Refract. Surg. - 1990. - Vol. 16, № 3. - P. 312-314.

10. Intraocular lens tilt and decentration, anterior chamber depth, and refractive error after trans-scleral suture fixation surgery / K. Hayashi, H. Hayashi, F. Nakao, F. Hayashi // Ophthalmology. - 1999. - Vol. 106, № 5. - P. 878-882.

11. Lee V. Microhook capsule stabilization for phacoemulsification in eyes with pseudoexfoliation-syndrome-

induced lens instability / V. Lee, P. Bloom // J. Cataract Refract. Surg. - 1999. - Vol. 25, № 12. - P. 1567-1570.

12. Optimal timing of capsular tension ring implantation: Miyake-Apple video analysis / I. I. K. Ahmed, R. J. Cionni, C. Kranemann, A. S. Crandall // J. Cataract Refract. Surg. - 2005. - Vol. 31, № 9. - P. 1809-1813.

13. Tilt and decentration after primary and secondary transsclerally sutured posterior chamber intraocular lens implantation / A. Durak, H. F. Oner, N. Kocak, S. Kaynak // J. Cataract Refract. Surg. - 2001. - Vol. 27, № 2. - P. 227-232.

Резюме

Якимов А. К. Результати застосування методу фіксації капсульного мішка у хворих на підвивих кристалика.

Запропоновано метод хірургічного лікування хворих з підвивихом кристалика, оснований на використанні пристрою для фіксації капсульного мішка. Використання пристрою для фіксації капсульного мішка показано при слабкості циннової зв'язки (в тому числі, при виявленні на операційному столі), розриві циннової зв'язки в ході факоемулсифікації й дислокації кристалика внаслідок дефекту зв'язкового апарату.

Ключові слова: підвивих кристалика, капсульний мішок, пристрій для фіксації, метод хірургічного лікування.

Резюме

Якимов А. К. Результаты применения метода фиксации капсульного мешка у больных подвывихом хрусталика.

Предложен метод хирургического лечения больных с подвывихом хрусталика, основанный на использовании устройства для фиксации капсульного мешка. Использование устройства для фиксации капсульного мешка показано при слабости цинновой связки (в том числе, выявленной на операционном столе), разрыве цинновой связки в ходе факоэмульсификации и дислокации хрусталика вследствие дефекта связочного аппарата.

Ключевые слова: подвывих хрусталика, капсульный мешок, устройство для фиксации, метод хирургического лечения.

Summary

Yakimov A. K. Results of applying a method for capsular bag fixation in patients with lens subluxation.

The method based on utilizing the capsule fixation device for surgical treatment of patients with lens subluxation is proposed. Capsule fixation device is indicated to use in cases of zonular weakness or zonular rupture and lens dislocation.

Key words: lens subluxation, capsular bag, capsule fixation, method of surgical treatment.

Рецензент: д. мед. н., проф. А. М. Петруня