

В.І. Боброва

Пропедевтична гастроентерологія: патологія шлунка і дванадцятипалої кишки

Національний медичний університет імені О.О. Богомольця, м. Київ, Україна

PERINATOLOGIYA I PEDIATRIYA.2015.1(61):68-73;doi10.15574/PP.2015.61.68

Наведено основні симптоми і синдроми, характерні для ураження шлунка та дванадцятипалої кишки. На сучасному рівні представлено методи і методику дослідження органів гастродуоденальної зони. Своєчасна і правильна первинна діагностика захворювань органів гастродуоденальної зони в дітей є завданням лікаря-педіатра, сімейного лікаря, що багато в чому визначає правильність призначення того чи іншого методу дослідження та є запорукою успішного лікування.

Ключові слова: шлунок, дванадцятипала кишка, симптом, синдром, методи дослідження.

За даними Державного закладу «Центру медичної статистики МОЗ України», захворювання органів травлення за поширенням посідають друге місце після респіраторної патології. У своїй повсякденній роботі лікар-педіатр, сімейний лікар часто стикаються із захворюваннями шлунково-кишкового тракту (ШКТ), що робить гастроентерологію однією з актуальних проблем сучасної педіатрії [2, 7]. Первинна діагностика захворювань ШКТ, визначення показань до призначення того чи іншого методу дослідження є завданням лікаря-педіатра, сімейного лікаря, компетенція якого з питань гастроентерології дитячого віку нерідко визначає успіх подальшого перебігу захворювання.

У педіатричній літературі подано багаточисельні, часто суперечливі описи симптомів і синдромів ураження шлунка та дванадцятипалої кишки (ДПК) [6, 8, 9]. При проведенні об'єктивної методики дослідження захворювань шлунка та ДПК слід пам'ятати, що сукупність окремих симптомів, ступінь їх виразності, час виникнення, тривалість залежать від секреторних, моторних порушень шлунка та ДПК, від ступеня і характеру ураження слизової оболонки (СО) органів гастродуоденальної зони (ГДЗ) [3, 4, 5]. Це визначає необхідність ретельного зібрання анамнезу життя, захворювання і огляду хворої дитини.

Своєчасна і правильна діагностика захворювань травної системи в дітей багато в чому визначається повним і направленим аналізом анамнестичних даних. Аналізуючи анамнез життя, слід уточнити перебіг вагітності в матері, перенесені захворювання під час вагітності. Особливу увагу потрібно приділити характеру вигодовування дитини на першому році життя, переносимість дитини різних продуктів харчування, перенесені захворювання, наявність вогнищ інфекції в організмі, диспансерний нагляд дитини іншими спеціалістами, наявність у батьків або в близьких родичів захворювань травної системи.

При оцінці анамнезу захворювання слід звернути увагу на тривалість і початок (гострий, поступовий) захворювання, на фактори, які можуть спровокувати розвиток захворювання. Обов'язково необхідно уточнити режим і характер харчування на теперішній час, епідеміологічне оточення дитини, наявність стресових ситуацій в школі або вдома, наявність шкідливих звичок. При повторному загостренні захворювання травної системи потрібно уточнити ефективність раніше проведеного лікування, чи знаходилася дитина під диспансерним наглядом і чи проводилися планові профілактичні заходи. Відсутність таких даних може привести до дублювання

методів обстеження і лікування, що в дитячому віці вкрай небажано.

Відомо, що захворювання травної системи в дітей характеризуються наявністю трьох основних синдромів: больового, диспепсичного і синдрому хронічної неспецифічної інтоксикації.

Больовий синдром. Реакції на біль у черевній порожнині індивідуальні, але в різних випадках лікар повинен розцінити біль у животі як об'єктивну реальність. Больові імпульси, які виникають в органах черевної порожнини, передаються по нервових волокнах двох типів [1, 5]. Існують дві групи рецепторів: соматичні больові механорецептори (ноцицептори), які мають високий поріг чутливості, їх стимуляція викликає відчуття болю, і вісцеральні, полімодальні рецептори, які при слабкому подразненні передають інформацію про стан органу і лише при сильному — дають відчуття болю. Відповідно біль у животі може бути соматичним або вісцеральним.

Велику кількість соматичних рецепторів мають паріетальна очеревина (тому такий біль іноді називають паріетальним), жовчні протоки і сечоводи. Збудження цих рецепторів передається по аферентним нейронам у задній ріг спинного мозку, при цьому дуга на спинальному рівні може замикатися на еферентних рухових волокнах, стимуляція яких викликає скорочення м'язів, що відіграють захисну роль. Передача аферентного імпульсу по спиногаламічному тракту в дієнцезальну ділянку, ретикулярну формацію та кору головного мозку дає відчуття і усвідомлення болю, а також формує пам'ять про нього. Для соматичного болю характерна чітка локалізація в ділянці збудження, пацієнти можуть вказати місце відчуття максимуму болю одним або двома пальцями.

Відповідно СО і гладка мускулатура шлунка і кишечника не мають соматичних рецепторів, а лише вісцеральні, тому процеси, що виникають у них, не супроводжуються чітким больовим синдромом. Вісцеральний (вегетативний) біль сприймається як дифузний, нелокалізований, тупий, інтенсивність якого з часом знижується. Основними імпульсами для його виникнення є різке підвищення тиску в порожнистому органі, спазм або розтягнення його стінок унаслідок порушення пасажу по травному каналу (найбільш часта причина), судинні порушення. Внутрішні рецептори передають імпульси через волокна блукаючого нерва, який веде контроль за чисельними функціями органу. Вісцеральні рецептори мають широке поле, тому біль не строго локалізований. Зазвичай, пацієнти вказують на локалізацію такого болю, проводячи долонею циркулярно по всій поверхні живота

або більший її частині. Враховуючи можливість іррадіації вісцерального болю, його максимум може відчуватися зовсім не в ділянці виникнення.

При проведенні оцінки скарг хворого необхідно пам'ятати, що біль завжди суб'єктивний і дитина не може передати точними словами власні відчуття, тому лікар має орієнтуватися не стільки на суб'єктивний опис, скільки на непрямі ознаки: зміну поведінки, положення, активності дитини, а також на дані об'єктивного огляду. Клінічні ознаки слід не рахувати, а зважувати. Тому серед усіх ознак потрібно виокремити найбільш значущі «симптоми тривоги», які свідчать про високу ймовірність хірургічної патології:

- біль виникає як перший симптом захворювання;
- відмова від їжі;
- зміна поведінки: різке занепокоєння або малорухомість, вимушене положення в ліжку, виникнення болю під час сну;
- блювання на фоні болю;
- відсутність випорожнень і газів;
- блідість, холодний піт;
- тахікардія, що не відповідає температурі;
- напруження м'язів передньої черевної стінки.

Аналізуючи характер больового синдрому при захворюваннях шлунка та ДПК, необхідно уточнити час виникнення болю, його зв'язок із вживанням їжі, фізичним навантаженням або емоційним стресом, локалізацію, іррадіацію, ступінь виразності, співвідношення з іншими неприємними відчуттями, динаміку больових відчуттів при зміні положення тіла, фізичного навантаження, після блювання, після їжі або медикаментозних препаратів, можливий зв'язок із порою року. Під час аналізу скарг дитини та її батьків слід звернути увагу на тривалість болю: короткотривалий біль зазвичай вказує на моторні порушення, тривалий (понад 3 год.) — на запальні причини. Слід пам'ятати, що діти дошкільного і молодшого шкільного віку за біль у животі приймають відчуття швидкого насичення і переповнення шлунка.

При захворюваннях органів ГДЗ хворі переважно вказують на локалізацію болю в епігастральній і пілородуоденальній ділянках. За характером виразності больового синдрому при захворюваннях шлунка і ДПК біль варіює в межах від інтенсивного, нападopodobного до ниючого неінтенсивного і не залежить від ступеня морфологічних змін СО органів ГДЗ, а чітко пов'язаний з підвищенням тиску в порожнистому органі, спазмом або розтягненням його стінок, судинними порушеннями та зі ступенем фізіологічної чутливості больового порогу в кожного пацієнта.

За часом виникнення розрізняють ранній і пізній біль. При запальних змінах шлунка та ДПК характерним є ранній (виникає через 30 хв. після їжі) або пізній (виникає через 1–1,5 год. після їжі) біль у животі. Голодний, нічний біль або «мойніганівський» ритм болю переважно діагностується в пацієнтів із деструкцією СОШ і СО ДПК. При функціональних порушеннях шлунка та ДПК біль зазвичай немає чіткого зв'язку з часом вживання їжі та її складом. Однак, за даними останніх досліджень і власних спостережень, при захворюваннях органів ГДЗ більшість пацієнтів відмічають біль у животі без чіткої локалізації, не пов'язаний з вживанням їжі й актом дефекації.

Диспепсичний синдром. Серед диспепсичних симптомів хворі найчастіше скаржаться на порушення апетиту, тому необхідно уточнити причину змін апетиту, провести диференціальну діагностику між порушенням апетиту

і харчовою вибірковістю. Однією з основних причин зниження апетиту в дітей є порушення режиму харчування, вживання солодоців у проміжках між основними прийомами їжі. Також зниження апетиту може бути короткотривалим, що пов'язано з низькою якістю кулінарної обробки їжі, одноманітним харчуванням, недостатньою кількістю рідини в раціоні харчування.

При наявності нудоти необхідно уточнити час її виникнення, зв'язок із вживанням їжі. Нудота частіше має умовно-рефлекторний характер і супроводжується слабкістю, головокружінням, блідістю шкірних покривів. При цьому підвищується тиск у ДПК при одночасному зниженні градієнту між ДПК і шлунком.

Такий симптом, як блювання, свідчить не лише про захворювання органів ГДЗ, але й про порушення функції біліарного тракту, підшлункової залози та інших порушень органів і системи організму. Для блювання, пов'язаного із захворюваннями шлунка та ДПК, характерним є її зв'язок із кількістю і якістю їжі, відчуттям полегшення після блювання. Необхідно пам'ятати, що поява в блювотних масах крові (кавова гуща) свідчить про кровотечу з виразкового дефекту шлунка.

Печія є проявом порушення кислотно-лужного балансу шлунка та ДПК. Печія, яка виникає натще, переважно відмічається при органічних захворюваннях стравоходу, а після вживання їжі печія більш характерна для запальних і деструктивних порушень шлунка і ДПК.

Відрижка при захворюваннях органів травлення є проявом моторно-евакуаторних порушень стравоходу, шлунка, кишечника. За характером відрижка буває їжею, повітрям, кислим, гірким, тухлим. Чітко провести диференціальну діагностику відповідності прояву відрижки залежно від органу ураження ШКТ не завжди можливо. За даними літератури і особистими спостереженнями, при захворюваннях органів ГДЗ переважає відрижка кислим або тухлим, що відповідає змінам базальної секреції шлунка. При гіперацидному стані базальної секреції шлунка більшість дітей відмічають відрижку кислим, а при гіпоацидному — тухлим.

Наявність метеоризму в пацієнтів із захворюваннями шлунка і ДПК свідчить не лише про порушення моторної функції органів, але і про порушення ферментативної функції органів ГДЗ. При порушенні розщеплення в шлунку білків збільшується рівень іонів газу: індол, скатол, метан, етан, що призводить до підвищення тиску в порожнистому органі, і, як наслідок, пацієнти відмічають відчуття важкості і розпирання у верхньому відділі живота.

Особлива увага має приділятися частоті та характеру випорожнень. При гіперацидному гастриті в більшості хворих відмічаються закрепи, а при гіпоацидному — випорожнення кашкоподібні, 1–2 рази на добу. Наявність мелени (чорних випорожнень) у калових масах свідчить про кровотечу з шлунка.

Синдром хронічної інтоксикації неспецифічний і відмічається лише при запальних і деструктивних захворюваннях шлунка і ДПК. Найчастіше хворі скаржаться на слабкість, стомлюваність, головний біль, головокружіння, дратівливість, емоційну лабільність, субфібрилітет. Наявність цих скарг дає змогу виключити функціональний характер захворювання, а ступінь виразності симптомів загальної інтоксикації зазвичай відповідає тяжкості перебігу захворювання.

До об'єктивної методики дослідження захворювань органів ГДЗ, крім ретельно зібраного анамнезу життя,

хвороби, відносяться й огляд пацієнта, пальпація, перкусія органів ГДЗ.

Огляд хворої дитини необхідно проводити як у положенні лежачи, так і стоячи. При огляді живота слід звертати увагу на форму живота, участь його в акті дихання, перистальтику шлунка, наявність венозної сітки на передній стінці живота, кілеподібних випинань, висипань.

Положення дитини в ліжку може бути активним або вимушеним. Для хворих із легким перебігом захворювання характерним є активне положення, при виразці шлунка та ДПК, для послаблення больових відчуттів, дитина приймає вимушене положення.

При всіх захворюваннях органів ГДЗ відмічається блідість шкірних покривів, прояви вітамінної недостатності, тонус м'язів може бути зниженим, язик обкладений білим або жовтим нальотом, нерідко відчувається неприємний запах із рота.

Пальпація живота є головним методом дослідження, за допомогою якого можна отримати інформацію про форму, положення, розмір, характер поверхні, консистенцію органів черевної порожнини. При пальпації живота в дитини дошкільного віку не варто запитувати про те, боляче йому чи ні. Навпаки, необхідно вести бесіди з дитиною на приємні для нього теми, а на наявність болю вказують плач, гримаси дитини і зупинка в розмові.

Розрізняють поверхневу і глибоку пальпацію. Поверхнева пальпація дає змогу оцінити локалізацію болю, м'язову напругу, а глибока пальпація застосовується для більш детального дослідження черевної порожнини.

При захворюваннях органів ГДЗ і для проведення диференціальної діагностики між шлунком і петлями кишечника, підшлунковою залозою необхідно дослідити ряд симптомів, які мають визначальне діагностичне значення:

- симптом Менделя або «молоточковий симптом» — поява болю при нанесенні «відривних» ударів зігнутими пальцями по епігастральній або пілородуоденальній ділянках. Симптом позитивний при залученні пристінкового листка очеревини в патологічний процес і може бути позитивним при виразковій хворобі і хронічному гастриті в період загострення;
- біль при пальпації по латеральному краю лівого прямого м'язу живота на 4–5 см вище пупка, де знаходиться кут Трейтца — місце переходу нижнього горизонтального коліна ДПК у тонку кишку; біль у цій зоні відмічається при виразковій хворобі ДПК і хронічному дуоденіті;

- біль при пальпації в зоні Шоффара, яка знаходиться на відстані 3–5 см вгору від пупка між бісектριοю кута і передньою середньою лінією; однак біль у зоні Шоффара може свідчити не лише про патологію ДПК, але й про захворювання підшлункової залози, адже саме в цій зоні проєктується головка підшлункової залози.

Однак, за даними літератури і власними спостереженнями, за допомогою пальпації не можна визначити розмір, форму, топографію різних відділів шлунка і тим більше стан ДПК.

Найбільш об'єктивні дані про захворювання органів ГДЗ можна отримати за допомогою додаткових методів діагностики, до яких відносяться лабораторні та інструментальні методи дослідження. Серед лабораторних методів діагностики провідне місце посідає копрологічне дослідження, яке дає змогу визначити тип зовнішньосекреторної недостатності органів травного каналу. При оцінці даного дослідження виділяють такі синдроми:

- порушення шлункової секреції: креаторея (підвищена кількість незмінених м'язових волокон і сполучної тканини), амілорея (підвищена кількість перевареної клітковини і внутрішньоклітинного крохмалю);
- порушення жовчовиділення: креаторея, підвищена кількість жирних кислот, нейтрального жиру;
- порушення зовнішньої секреції підшлункової залози: креаторея, амілорея, стеаторея (підвищена кількість жирних кислот, нейтрального жиру, мила);
- порушення травлення в тонкому кишечнику: амілорея, наявність мила і слизу;
- порушення травлення в товстому кишечнику: амілорея, наявність слизу, еритроцитів, підвищена кількість лейкоцитів, наявність йодофільної флори.

Кров на приховану кров дає змогу виявити кровотечу з ШКТ.

Інструментальна діагностика включає в себе визначення секреторної функції шлунка (внутрішньошлункова рН-метрія) та оцінку стану слизової оболонки шлунка (СОШ) та СО ДПК (ФГДС, морфологічне дослідження).

Існують такі види внутрішньошлункової рН-метрії:

- добова рН-метрія шлунка, що дає змогу не тільки визначити рівень базальної і стимульованої секреції шлунка, але й оцінити стан сфінктерного апарату стравоходу (кількість рефлюксів за добу);
- ендоскопічна інтрагастральна рН-метрія (під час гастроскопії), яка ґрунтується на вимірюванні

Таблиця 1

Класифікація хронічного гастриту, дуоденіту, гастродуоденіту в дітей (7-й Конгрес педіатрів країн СНД, 2002 р.)

За походженням	Етіологічні фактори	Топографія	Форми ураження шлунка та ДПК		Періоди захворювання	Характер кислотної продукції
			Ендоскопічно	Морфологічно		
А. Первинний	1. <i>Helicobacter pylori</i> 2. Інші бактерії, віруси, гриби 3. Хімічний (рефлюкс-езофагіт) 4. Медикаментозний 1. Алергія 3. Хвороба Крона 4. Целіакія	1. Гастрит: - антральний - фундальний - пангастрит 2. Дуоденіт: - бульбіт - постбульбарний - пандуодевіт 3. Гастродуоденіт	1. Еритематозний/ексудативний 2. Нодулярний 3. З ерозіями (з плоскими або поподнятими ерозіями) 4. Геморагічний 5. З атрофією 6. Змішаний	А. За глибиною ураження: - поверхневий - дифузний Б. За характером ураження: 1. З оцінкою ступеня: - запалення - активності - атрофії - кишкової метаболізації - <i>Helicobacter pylori</i> 2. Ступені тяжкості: - норма (0) - слабкий (1+) - середній (2+) - сильний (3+)	Загострення Неповна клінічна ремісія Повна клінічна ремісія	Підвищена Незмінна Знижена
Б. Вторинний	5. При системних захворюваннях					

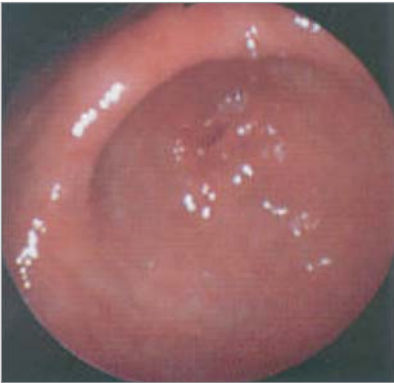

Рис. 1. Ендоскопічні зміни слизової оболонки шлунка: еритематозна гастропатія

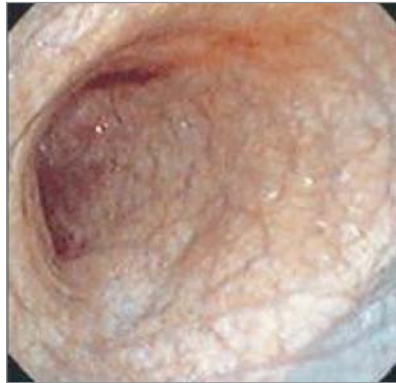

Рис. 2. Ендоскопічні зміни слизової оболонки шлунка: атрофічна гастропатія

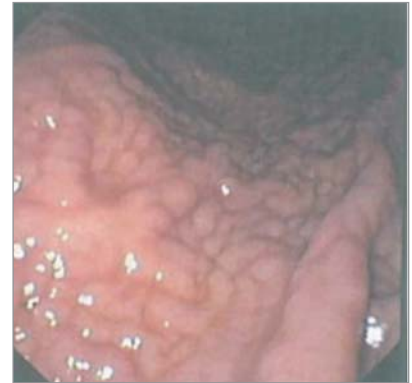

Рис. 3. Ендоскопічні зміни слизової оболонки шлунка: гіпертрофічна гастропатія

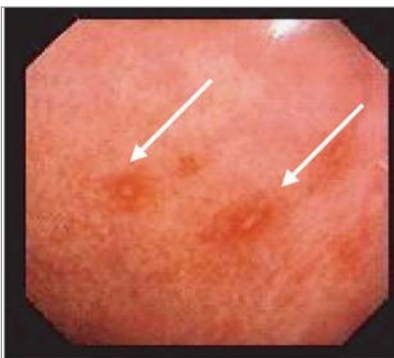


Рис. 4. Ендоскопічні зміни слизової оболонки шлунка: ерозивна гастропатія

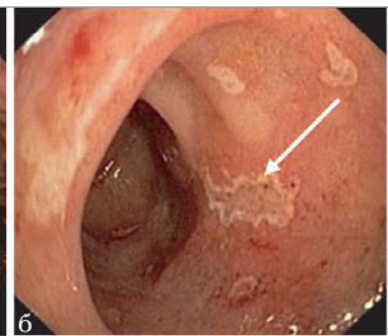
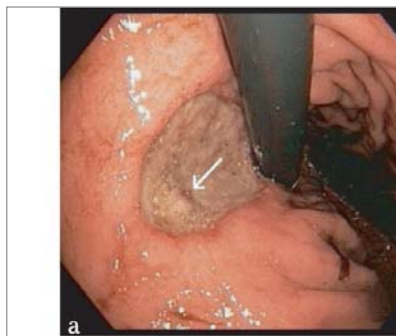


Рис. 5. Ендоскопічні зміни слизової оболонки шлунка та слизової оболонки дванадцятипалої кишки: а — виразка слизової оболонки шлунка; б — виразка слизової оболонки дванадцятипалої кишки

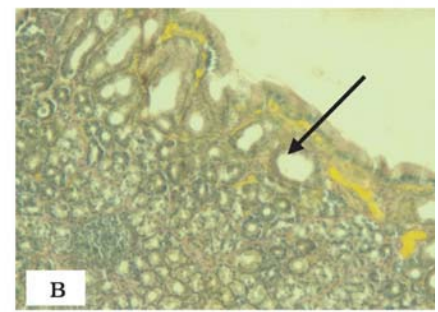
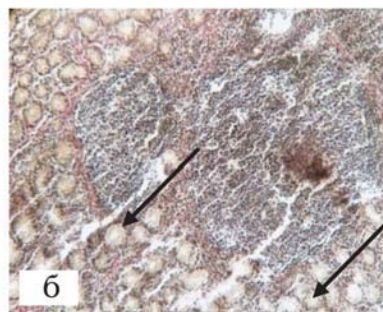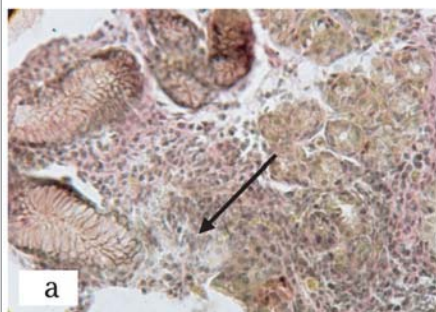


Рис. 6. Мікрофото біоптату слизової оболонки шлунка, антральний відділ, виражений ступінь запалення: а — атрофія залоз $\times 20$; б — множинні гранульоми у власній пластинці $\times 10$; в — лімфатичний фолікул $\times 100$.

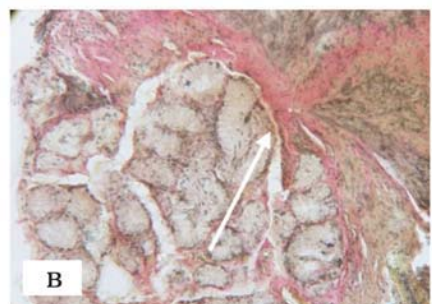
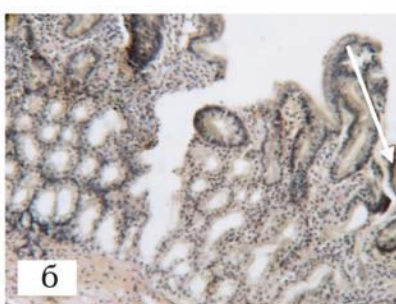
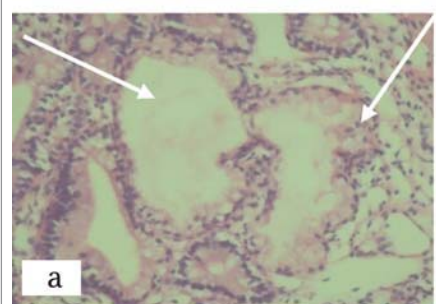


Рис. 7. Мікрофото біоптату слизової оболонки дванадцятипалої кишки, виражений ступінь запалення: а — кістозне розширення бруннерових залоз $\times 200$; б — ерозія слизової оболонки дванадцятипалої кишки $\times 100$; в — виражений набряк, фіброз

**Класифікація виразкової хвороби шлунка та дванадцятипалої кишки
(за Барановим О.О. та співавторами, 1996 р.)**

Локалізація виразки	Клінічна та ендоскопічна стадії перебігу	Тяжкість перебігу	Ускладнення
У шлунку: -медіагастральна -пілороантральна	<u>Загострення</u> I стадія (свіжа виразка) II стадія (початок епітелізації) Початок ремісії	Легкий Середньої тяжкості Тяжкий	Кровотеча Перфорація Пенетрація Стеноз
У ДПК: - в цибуліні - позацибуліна	III стадія (загоєння виразки): - без утворення рубця - з формуванням рубця - рубцевовиразкова деформація		
У шлунку та ДПК	<u>Ремісія</u> IV стадія (відсутність ознак або стійкий рубець)		

кислотності безпосередньо в просвіті органу; при інтрагастральній рН-метрії визначають кислотоутворюючу (гіперацидність, нормаацидність, гіпоацидність) та кислотонейтралізуючу функцію (компенсовану, субкомпенсовану, декомпенсовану).

Ендоскопічне дослідження СОШ та СО ДПК (ФГДС) є інформативним методом інструментальної діагностики і використовується насамперед для уточнення джерела шлунково-кишкової кровотечі, визначення ступеня варикозного розширення вен стравоходу та шлунка, для оцінки змін СОШ та СО ДПК і спостереження за динамікою запального процесу. Ендоскопічне дослідження також проводиться з лікувальною метою — для зупинки кровотечі, видалення поліпів. При ендоскопічному дослідженні проводиться прицільна біопсія СОШ із метою визначення інфекції *Helicobacter pylori* (*H. pylori*) та гістологічного дослідження для подальшої верифікації діагнозу і призначення лікування. Для оцінки ендоскопічних змін СОШ та СО ДПК застосовується класифікація Мазуріна АВ., Запруднова А.М. та співавторами, 1984 р., затверджена для користування в педіатрії протоколом МОЗ України № 59 від 29.01.20.13 р. (табл. 1). Згідно з класифікацією, ендоскопічно розрізняють катаральну (еритематозна), атрофічну, нодулярну (гіпертрофічну, гіперпластичну), ерозивну, геморагічну та змішану гастропатію і/або дуоденопатію.

Діагноз еритематозної гастропатії (дуоденопатії) можна запідозрити, якщо при гастроскопії СОШ або СО ДПК помірно гіперемована на всьому протязі або має вогнищевий характер. При цьому відмічається набряк СО та світлий слиз на її стінках. Складки шлунка часто потовщені, звити, повітрям розправляються не повністю (фото 1).

При ендоскопічному дослідженні СО в зонах атрофії бліда з тонкими складками і гарно вираженим судинним малюнком. Нерідко СО буває мозаїчною, коли на фоні блідого забарвлення відмічаються осередки яскраво-червоного та рожевого кольору. Такі зміни слизової можуть мати як локальний, так і дифузний характер (фото 2).

Гіпертрофічна гастропатія (дуоденопатія) в дитей зустрічається рідко. Ендоскопічно виділяють такі її варіанти: зернисту, бородавчасту та поліпоподібну (фото 3).

При ерозивній гастропатії (дуоденопатії) на СОШ або СО ДПК візуалізуються поверхневі дефекти епітелію (фото 4).

За допомогою ендоскопічного дослідження встановлюють також топографію, розміри, стадію виразкового дефекту (I–IV стадія), констатують наявність ускладнень.

Для оцінки ендоскопічних змін виразкового процесу СОШ та СО ДПК застосовують класифікацію Баранова

О.О. і співавторами, 1996 р., затверджену для користування в педіатрії протоколом МОЗ України № 59 від 29.01.20.13 р. (табл. 2). Згідно з класифікацією, розрізняють такі стадії виразкового процесу: свіжу виразку, початок епітелізації виразкового дефекту, рубцювання виразкового дефекту; локалізація: шлунок, ДПК (цибуліна, постбульбарний відділ), форма неускладнена, ускладнена (кровотеча, пенетрація, перфорація, стеноз воротаря).

Протипоказанням для ендоскопічного дослідження є гострий період запальних захворювань носоглотки, мигдаликів, трахеобронхіального дерева, захворювання центральної нервової системи.

Однак ендоскопічне дослідження не дає змоги провести диференціальну діагностику між функціональними і запальними змінами СОШ та СО ДПК, тому для встановлення клінічного діагнозу слід провести гістологічне дослідження біоптатів СОШ та СО ДПК.

Для морфологічного дослідження СОШ та СО ДПК при проведенні ФГДС методом щипка забирають 3–5 біоптатів. Після фіксації біоптатів у 10% розчині забуференого формаліну за Лілі і заливки в парафін за стандартною методикою виготовляють гістологічні зрізи завтовшки 4–5 × 1–6 мм.

При морфологічному дослідженні депарафіновані зрізи забарвлюють гематоксиліном і еозином, пікрофуксином за Ван-Гізеном, що дає змогу визначити активність процесу, запальну інфільтрацію, стромальні зміни (набряк, склероз), кровоносні судини, залученість залозистого апарату, розвиток, поширеність і зворотність атрофії, наявність метаплазії, інфікування *H. pylori*.

При гістологічному дослідженні біоптатів із периульцерозної зони СОШ (при виразковій хворобі шлунка) виявляють гостре запалення з інфільтрацією і стазом, атрофію різної виразності; у біоптатах СО ДПК (при виразковій хворобі ДПК) — гостре запалення з інфільтрацією і повнокров'ям, гіперплазією дуоденальних залоз, розростання сполучної тканини. Гістологічно в біоптаті визначають наявність *H. pylori* і ступінь обсеменіння (мікробної контамінації) СО (+, ++, +++).

Таким чином, незважаючи на наявність багаточисельних високоінформативних методів дослідження, на теперішній час не втратили свого значення методи клінічної діагностики, які включають в себе анамнез, оцінку скарг, огляд та об'єктивне дослідження хворого. Це передусім є надважливим ще й тому, що первинна діагностика захворювань ШКТ визначає показання до призначення того чи іншого методу дослідження, госпіталізації та успішного лікування.

ЛІТЕРАТУРА

1. Агаджанян Н.А. Нормальна фізіологія / Н.А. Агаджанян. — Москва: ООО Мед. инф. агентство, 2007. — 520 с.
2. Белоусов Ю.В. Гастроэнтерология детского возраста / Ю.В. Белоусов. — Харьков: Консум, 2000. — 528 с.
3. Бельмер С.В. Гастроэнтерология детского возраста / С.В. Бельмер, А.И. Хавкин, П.Л. Щербаков. — Москва: ИД «Медпрактика», 2010. — 476 с.
4. Боброва В.І. Хронічний гастродуоденіт у дітей. Сучасні методи діагностики, лікування і профілактики монографія / В.І. Боброва. — Київ: Медексперт, 2014. — 112 с.
5. Гайтон А.К. Медицинская физиология / А.К. Гайтон; пер. с англ. В.И. Кобрин. — Москва: Логосфера, 2008. — 1296 с.
6. Гончар Н.В. Взгляд на проблему хронического гастродуоденита у детей спустя 30 лет / Н.В. Гончар, М.И. Соколова // Педиатрична гастроентерологія і нутриціологія: матеріали науково-практичної конференції з міжнародною участю (20—21 травня 2010 року). — Харків, 2010. — С. 126—127.
7. Майданник В.Г. Заболевания пищевода, желудка и двенадцатиперстной кишки у детей: монография / В.Г. Майданник, В.В. Корнейчук, Н.В. Хайтович. — Киев: ВБ «Аванпост — Прим», 2008. — 432 с.
8. Новикова В.П. Особенности хронического гастрита в разном возрасте / В.П. Новикова // Гастроэнтерология. — 2009. — № 2. — С. 53—61.
9. Педіатрія / О.В. Тяжка, О.П. Вінницька, Т.І. Лутай [та ін.]. — Вид. 3-тє. — Вінниця: Нова книга, 2010. — 1136 с.

Пропедевтическая гастроэнтерология: патология желудка и двенадцатиперстной кишки

В.И. Боброва

Национальный медицинский университет имени А.А. Богомольца, г. Киев, Украина

Приведены основные симптомы и синдромы, характерные для поражения желудка и двенадцатиперстной кишки. На современном уровне представлены методы и методика исследования органов гастродуоденальной зоны. Своевременная и правильная первичная диагностика заболеваний органов гастродуоденальной зоны у детей является задачей врача-педиатра, семейного врача, во многом определяет правильность назначения того или иного метода исследования и является залогом успешного лечения.

Ключевые слова: желудок, двенадцатиперстная кишка, симптом, синдром, методы исследования.

PERINATOLOGIYA I PEDIATRIYA.2015.1(61):68-73;doi10.15574/PP.2015.61.68

Propaedeutic Gastroenterology: pathology of the stomach and duodenum

V.I. Bobrova

A.A. Bogomolets National Medical University, Kyiv, Ukraine

The article presents the basic symptoms and syndromes, which were normal for lesions of the stomach and duodenum. The research presented methods and techniques of gastroduodenal zone on the contemporary level. In time and proper primary diagnosis of diseases of the gastroduodenal zone in children is a main duty of the pediatrician, family physician, mainly determines the correct assignment of a particular research method is the key to successful treatment.

Key words: stomach, duodenum, symptom, syndrome, research methods.

Сведения об авторах:

Боброва Вера Ивановна — д. мед. н., проф. каф. педиатрии № 1 Национального медицинского университета им. А.А. Богомольца. Адрес: г. Киев, ул. М. Коцюбинского, 8а; тел. (044) 465-17-89.

Статья поступила в редакцию 26.02.2015 г.