

УДК 616-073.4-8:616.61-007-053.2

Б.А. Тарасюк¹, И.В. Андрущенко¹, И.С. Лукьянова²
Ультразвуковые проявления аутосомно-рецессивной поликистозной болезни почек у детей

¹ГУ «Институт ядерной медицины и лучевой диагностики НАМН Украины», г. Киев, Украина

²ГУ «Институт педиатрии, акушерства и гинекологии НАМН», г. Киев, Украина

PERINATOLOGIYA I PEDIATRIYA.2015.2(62):77-80;doi10.15574/PP.2015.62.77

Цель — оценить результаты комплексного эхографического исследования почек и печени у детей с аутосомно-рецессивной поликистозной болезнью почек.

Пациенты и методы. Обследовано 9 детей с данной патологией в возрасте от 3 до 16 лет. Средний возраст составил 6,2±2,3 года. Мальчиков было 7, девочек — 2. Сонографическое исследование проведено согласно стандартным протоколам на аппаратах Acuson X300 (Siemens, Германия), MyLab Class C (ESAOTE, Италия). Использованы мультисекторные конвексные 2–5 МГц. С целью детального изучения паренхимы почек и печени использовано высокочастотное сканирование датчиками 10 МГц.

Результаты. При эхографическом исследовании во всех случаях выявлено сочетанное поражение почек и печени. При эхогепатографии изменения в печени укладывались в картину фиброзных изменений разной степени выраженности. У всех пациентов поражение почек было двухсторонним, размеры почек были больше возрастных показателей от 50 до 75%. Контуры почек были ровными, четкими. Дифференциация паренхиматозного слоя и чашечно-лоханочной системы практически не определялась.

Выводы. Во всех наблюдениях при комплексном эхографическом исследовании обнаружены структурные изменения в почках и печени, а также изменения показателей регионарного почечного и печеночного кровотока.

Ключевые слова: аутосомно-рецессивная поликистозная болезнь почек, врожденный фиброз печени, дети, эхографическое исследование.

Введение

Аутосомно-рецессивная поликистозная болезнь почек (АРПКБП) является сложным наследственным хроническим заболеванием почек у детей, которое обычно курируется нефрологами. Однако мультисистемность поражения требует выработки оптимальной тактики лечения с привлечением разнопрофильных специалистов, в том числе и гастроэнтерологов. Наиболее часто у пациентов с АРПКБП наблюдаются симптомы врожденного фиброза печени (ВФП), с последующим развитием портальной гипертензии. Известно, что еще пренатально может быть высказано предположение о АРПКБП у плода на основании признаков маловодия, наличия увеличения размеров почек и повышения их эхогенности. Неонатологи первыми сталкиваются с такими новорожденными, у которых может быть не только массивное увеличение почек, но и гипоплазия легких. В последующем пациенты с АРПКБП наблюдаются урологами и трансплантологами, поскольку при значительном увеличении почек возможно проведение нефрэктомии для уменьшения масс-эффекта, подготовка пациентов к диализу и последующей трансплантации органа. Очень важным аспектом для семей, где выявлено АРПКБП, является меди-

ко-генетическое консультирование при планировании последующих беременностей [5].

Установлено, что причиной заболевания является мутация гена PKHD1 «polycystic kidney and hepatic disease 1» (6 хромосома, позиция 12.2), отвечающего за синтез белка фиброцистина, присутствующего в норме в почках (собираательные трубочки и нисходящая часть петли Генле), печени (эпителий желчных протоков) и поджелудочной железе [2, 9, 10].

Впервые АРПКБП описана как особая форма поликистоза почек в 1902 г. В 1947 г. Lambert P. опубликовал работу о гистотопографическом и функциональном состоянии кистозно измененных нефронов и высказал положение о кистозно измененном нефроне как функционирующей единице почки [6]. В 1964 г. Osathanondh V. и Potter E. [7, 8] классифицировали АРПКБП как 1-й тип кистозной болезни почек. В 1971 г. Blythe H. и Ockenden B. [1] выделили четыре клинико-морфологические формы АРПКБП — перинатальную, неонатальную, инфантильную и ювенильную — в зависимости от процентного поражения канальцевого аппарата почек.

В 1973 г. Thaler M. et al. [3] высказали предположение о том, что АРПКБП и ВФП — это единая болезнь, в осно-

Таблица

Классификация кистозных заболеваний почек [4]

Генетические			Негенетические
Аутосомно-рецессивные	Аутосомно-доминантные	Кисты ассоциированные с синдромами	
Аутосомно-рецессивная поликистозная болезнь почек (АРПКБП)	Аутосомно-доминантная поликистозная болезнь почек (АДПКБП)	Аутосомно-рецессивный синдром	Кистозная дисплазия или дисплазия почек
Ювенильный нефрофтиз	Туберозный склероз	Синдром, связанный с X-хромосомой	Поликистозная дисплазия почек
	Медуллярная болезнь почек	Хромосомные нарушения	Губчатая медуллярная почка
	Гломерулокистозная болезнь почек		Локализованная кистозная болезнь почек
			Простые кисты
			Поликистоз почек
			Опухоль Вильмса
			Приобретенные кисты почек (при хронической почечной недостаточности)

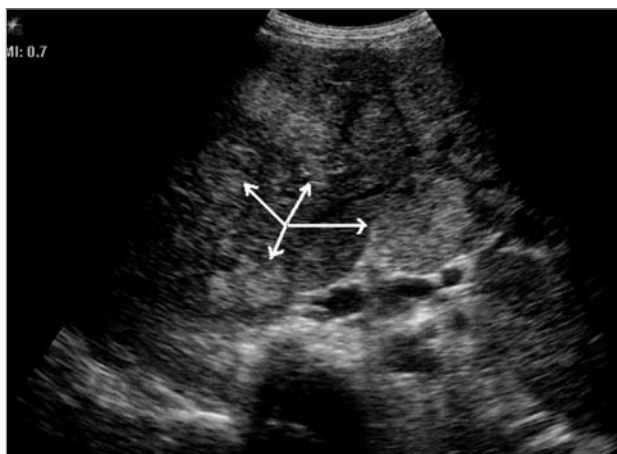

Рис. 1. Эхограмма печени ребенка 5 лет. Датчик 5 МГц (стрелками обозначены участки фиброза в печени)

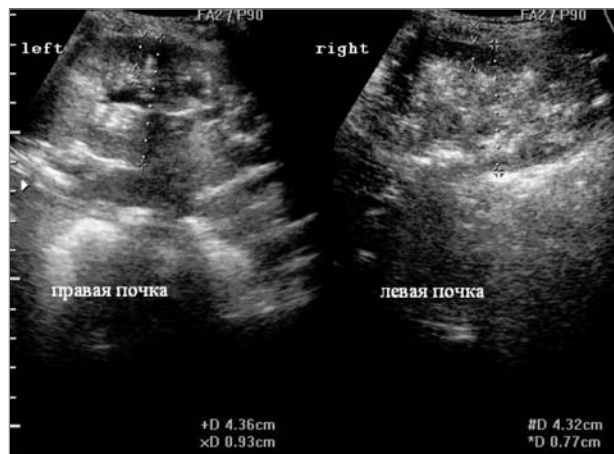


Рис. 2. Эхограмма почек ребенка 5 лет. Аутосомно-рецессивная поликистозная болезнь почек

ве которой лежит нарушение эмбрионального развития соединительной ткани.

Из всех почечных кистозных болезней АРПКБП является самой частой наследственной болезнью с манифестацией в младенчестве и детском возрасте. Частота АРПКБП колеблется от 1 на 20 000 до 1 на 40 000, а частота гетерозиготных носителей — как 1 к 70.

Кистозные поражения почек делятся на генетические и негенетические, что имеет определенное значение в плане проведения дифференциальной диагностики. Более подробные сведения представлены в таблице.

Заболевание проявляется хронической рецидивирующей пиурией, которая может отмечаться уже в раннем детском возрасте. Наличие эктазий канальцев предрасполагает к образованию камней, что проявляется почечными коликами и гематурией. Течение длительное. Расширенные собирательные канальцы и фиброз (в тяжелых случаях) может значительно нарушить функцию почек и вызывать гипертензию и почечную недостаточность. ВФП характеризуется прогрессирующим развитием портальной гипертензии и возникновением желудочных кровотечений.

Таким образом, АРПКБП — это генетическое, фенотипически разнообразное заболевание, которое характеризуется двумя наиболее типичными проявлениями: прогрессирующей дистрофией почечных канальцев с развитием множественных эктазий дистальных извитых и собирательных канальцев, а также ВФП. В некоторых случаях может сочетаться с кистозным фиброзом поджелудочной железы и кистами легких.

В настоящее время визуальная диагностика АРПКБП в основном осуществляется ультразвуковым методом. Эхография позволяет проводить комплексный динамический мониторинг за состоянием почек и печени. В то же время, метод экскреторной урографии, основной метод диагностики заболеваний почек в течение последних 70 лет, уже не используется и представляет исторический интерес.

Цель работы — оценить результаты комплексного эхографического исследования почек и печени у детей с АРПКБП.

Материалы и методы исследования

Обследовано 9 детей с АРПКБП в возрасте от 3 до 16 лет. Средний возраст составил $6,2 \pm 2,3$ года. Мальчиков

было 7, девочек — 2. Sonoграфическое исследование проведено согласно стандартным протоколам на аппаратах Acuson X300 (Siemens, Германия), MyLab Class C (ESAOTE, Италия). Использованы мультисекторные конвексные 2–5 МГц. С целью детального изучения паренхимы почек и печени использовано высокочастотное сканирование датчиками 10 МГц.

Результаты исследования и их обсуждение

При эхографическом исследовании во всех случаях выявлялось сочетанное поражение почек и печени. При

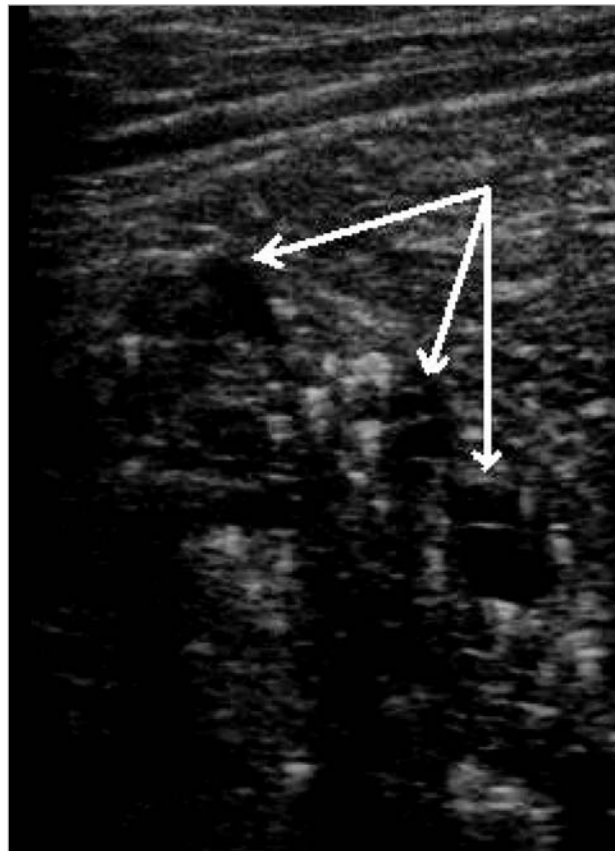


Рис. 3. Эхограмма правой почки у ребенка 6 лет. Датчик 10 МГц (стрелками обозначены микрокисты почечной паренхимы)

эхогепатографии изменения в печени укладывались в картину фиброзных изменений разной степени выраженности. При этом отмечалось значительное неоднородное повышение эхогенности паренхимы органа, наличие уплотнения стенок сосудов портальной системы, утолщение и уплотнение глиссоновой капсулы (рис. 1).

Степень фибротических изменений в печени преимущественно зависела от возраста пациентов. При доплерографическом исследовании выявлялось повышение индекса резистентности в собственной печеночной артерии до 0,73–0,79. Следует отметить, что во всех наблюдениях при поражении печени регистрировался однофазный (портализированный) кровоток в правой печеночной вене и ее более мелких разветвлениях, что свидетельствовало о повышении плотности печеночной паренхимы. У 4 пациентов регистрировались ультразвуковые признаки портальной гипертензии, а именно: увеличение диаметра портальной вены, реканализация пупочной вены, снижение скорости кровотока в портальной вене ($11,2 \pm 2,3$ см/с), значительное увеличение размеров селезенки ($14,8 \pm 2,7$ см на $5,3 \pm 2,2$ см), увеличение диаметра селезеночной вены. При проведении эндоскопического исследования пищевода, желудка и двенадцатиперстной кишки у этих пациентов выявлялись признаки расширения вен в нижней трети пищевода.

У всех пациентов поражение почек было двухсторонним. При этом размеры почек были больше возрастных показателей от 50 до 75%. Контуры почек были ровными, четкими. Дифференциация паренхиматозного слоя и чашечно-лоханочной системы практически не опреде-

лялась. Признаки гидронефроза отсутствовали. Почечная паренхима была значительно повышенной эхогенности, умеренно неоднородной структуры (рис. 2).

На этом фоне визуализировалось большое количество мелких кальцинатов диаметром 1–2 мм. Следует отметить, что при использовании высокочастотных датчиков дополнительно регистрировалось наличие мелких (иногда неправильной формы) кист диаметром 1–4 мм с тонкими стенками и акустически прозрачным содержимым (рис. 3).

Васкуляризация почечной паренхимы не была нарушена, а при исследовании аркуатных артерий индекс резистентности колебался от 0,47 до 0,57.

Выводы

Таким образом, во всех наблюдениях при комплексном эхографическом исследовании обнаруживались структурные изменения в почках и печени, а также изменения показателей регионарного почечного и печеночного кровотока.

Ультразвуковое исследование паренхиматозных органов при АРПКБП является высокоинформативной составляющей алгоритма обследования пациентов с данной патологией. Метод позволяет проводить динамическое обследование пациентов с целью своевременного выявления осложнений со стороны печени, в частности, портальной гипертензии.

В случае обнаружения у детей ультразвуковых признаков АРПКБП показана консультация медицинского генетика, нефролога и гастроэнтеролога.

ЛИТЕРАТУРА

1. Blythe H. Polycystic Disease of Kidneys and Liver Presenting in Childhood / H. Blythe, B. Ockenden // J. of Med. Genetics. — 1971. — № 8. — P. 257–284.
2. Cellular and subcellular localization of the ARPKD protein; fibrocystin is expressed on primary cilia / C. J. Ward, D. Yuan, T. V. Masyuk [et al.] // Hum. Mol. Genet. — 2003. — Vol. 12, № 20. — P. 2703–2710.
3. Congenital fibrosis and polycystic disease of liver and kidneys / M. M. Thaler, E. S. Ogata, J. R. Goodman [et al.] // Am. J. Dis. Child. — 1973. — Vol. 126. — P. 374–380.
4. De Bruyn R. Imaging in cystic renal disease / R. de Bruyn, I. Gordon // Arch. Dis. Child. — 2000. — Vol. 83. — P. 401–407.
5. Hartung E. A. Autosomal Recessive Polycystic Kidney Disease: A Hepatorenal Fibrocystic Disorder With Pleiotropic Effects / E. A. Hartung, L. M. Guay-Woodford // Pediatrics. — 2014. — Vol. 134, № 3. — P. 833–845.
6. Lambert P. Polycystic disease of the kidney / P. Lambert // Arch. Pathol. — 1947. — Vol. 44. — P. 34–58.
7. Osathanondh V. Pathogenesis of polycystic kidneys: historical survey / V. Osathanondh, E. Potter // Arch. Pathol. — 1964. — Vol. 77. — P. 459–465.
8. Osathanondh V. Pathogenesis of polycystic kidneys: type I due to hyperplasia of interstitial portions of collecting tubules / V. Osathanondh, E. Potter // Arch. Pathol. — 1964. — Vol. 77. — P. 466–473.
9. The gene mutated in autosomal recessive polycystic kidney disease encodes a large, receptor-like protein / C. J. Ward, M. C. Hogan, S. Rossetti [et al.] // Nat. Genet. — 2002. — Vol. 30, № 3. — P. 259–269.
10. The severe perinatal form of autosomal recessive polycystic kidney disease maps to chromosome 6p21.1-p12: Implications for genetic counselling / L. M. Guay-Woodford, G. Muecher, S. D. Hopkins [et al.] // Am. J. Med. Genet. — 1995. — Vol. 56, № 5. — P. 1101–1107.

Ультразвукові прояви аутосомно-рецесивної полікістозної хвороби нирок у дітей

Б.А. Тарасюк¹, І.В. Андрущенко¹, І.С. Лук'янова²

¹ДУ «Інститут ядерної медицини та променевої діагностики НАМН України», м. Київ, Україна

²ДУ «Інститут педіатрії, акушерства і гінекології НАМН України», м. Київ, Україна

Мета — оцінити результати комплексного ехографічного дослідження нирок і печінки в дітей з аутосомно-рецесивною полікістозною хворобою нирок.

Пацієнти та методи. Обстежено 9 дітей з даною патологією у віці від 3 до 16 років. Середній вік становив $6,2 \pm 2,3$ року. Хлопчиків було 7, дівчаток — 2. Сонографічне дослідження проведено відповідно до стандартних протоколів на апаратах Acuson X300 (Siemens, Німеччина), MyLab Class C (ESAOTE, Італія). Використано мультичастотні конвексні 2–5 МГц. З метою детального вивчення паренхіми нирок і печінки високочастотне сканування датчиками 10 МГц.

Результати. При ехографічному дослідженні у всіх випадках виявлено поєднане ураження нирок і печінки. При ехогепатографії зміни в печінці вкладалися в картину фіброзних змін різного ступеня вираженості. У всіх пацієнтів ураження нирок було двостороннім. Розміри нирок більші за вікові показники від 50 до 75%. Контури нирок були рівними, чіткими. Дифференціація паренхиматозного шару і чашково-мискової системи практично не визначалася.

Висновки. У всіх спостереженнях при комплексному ехографічному дослідженні виявлялися структурні зміни в нирках і печінці, а також зміни показників регіонарного ниркового та печінкового кровотоку.

Ключові слова: аутосомно-рецесивна полікістозна хвороба нирок, вроджений фіброз печінки, діти, ехографічне дослідження.

PERINATOLOGIYA I PEDIATRIYA.2015.2(62):77-80;doi10.15574/PP.2015.62.77

The ultrasound signs of autosomic recessive polycystic kidney disease in children

B.A. Tarasyuk¹, I.V. Andruschenko¹, I.S. Lukyanova²

1GU «Institute for nuclear medicine and radiation diagnosis of NAMS of Ukraine», Kyiv, Ukraine

2SI «Institute of Pediatrics, Gynecology and Obstetrics NAMS of Ukraine», Kyiv, Ukraine

Objective — to evaluate the results of a comprehensive study echographic kidney and liver in children with autosomal recessive polycystic kidney disease.

Patients and methods. A total of 9 children with this pathology in age from 3 to 16 years. The median age was $6,2 \pm 2,3$ years. The boy was 7, girls — 2. Sonographic study was conducted according to standard protocols for devices Acuson X300 (Siemens, Germany), MyLab Class C (ESAOTE, Italy). Convex used multifrequency 2–5 MHz. For the purpose of detailed study of the renal parenchyma and liver used high-frequency sensors scan 10 MHz.

Results. When sonographic study of all cases revealed a combined kidney and liver. If changes in liver ehogepatografii fit into the picture of fibrotic changes of varying severity. All patients had bilateral renal, kidney size indicators were greater age from 50 to 75%. The contours of the kidney were equal, precise. Differentiation parenchymal layer and pyelocaliceal system practically determined.

Conclusions. In all cases with complex sonographic study found structural changes in the kidney and liver, as well as changes in the indices of regional renal and hepatic blood flow.

Key words: autosomic recessive polycystic kidney disease, liver fibrosis, children, echography.

Сведения об авторах:

Тарасюк Борис Андреевич — д.мед.н.,ст.н.сотр., зам директора по научной работе ГУ «Институт ядерной медицины и лучевой диагностики НАМН Украины». Адрес: г. Киев, ул. П. Майбороды,32; тел. (044) 489-00-94.

Андрущенко Ирина Викторовна — к.мед.н., ст.н.сотр, ученый секретарь «Институт ядерной медицины и лучевой диагностики НАМН Украины». Адрес: г. Киев, ул. П. Майбороды,32; тел. (044) 489-00-94.

Лукьянова Ирина Сергеевна — д.мед.н., профессор, зав.отделения ультразвуковой диагностики и пренатальной кардиологии ГУ «ИПАГ НАМН Украины». Адрес: г. Киев, ул. Майбороды, 8, тел. (044) 483-14-46.

Статья поступила в редакцию 5.05.2015 г.

НОВОСТИ

«Научный прорыв: в Украине создан единственный в мире препарат для лечения причин возникновения опасного вида рака»

24 июня 2015 г. состоится пресс-конференция на тему: «Научный прорыв: в Украине создан единственный в мире препарат для лечения причин возникновения опасного вида рака». Украинские ученые получили убедительные результаты 32-х доклинических и 20-ти клинических исследований, которые оказались сенсационными: испытуемый препарат отечественного производства показал высокие результаты эффективности по влиянию на вирус папилломы человека (ВПЧ), в том числе на его онкогенные типы. Фармацевтическими лабораториями ни в одной стране мира до сих пор не получено действующего вещества, способного противодействовать ВПЧ. То есть Украина первой создала уникальный препарат, который имеет доказанное прямое противовирусное действие на ВПЧ и дает возможность вылечить некоторые болезни, имеющие онкологическую перспективу, в частности, дисплазию шейки матки

у женщин, которая почти гарантированно приводит к раку шейки матки.

Участники: Вячеслав Каминский, директор Киевского Центра репродуктивной и перинатальной медицины, Алла Корнадская, зав.отделением «Института педиатрии, акушерства и гинекологии НАМН Украины» Светлана Рыбалко, зав.лаборатории экспериментальной химиотерапии вирусных инфекций Института эпидемиологии и инфекционных заболеваний им. Л. Громашевского, Владислав Онищенко, председатель ОО «Союз потребителей медицинских услуг, лекарственных средств и изделий медицинского назначения», Анатолий Новик, председатель наблюдательного совета ООО «НПК «Экофарм», Александр Гриневич, зам. генерального директора ООО «НПК «Экофарм».

Адрес проведения: ул. Крещатик, 4, конференц-зал. Нужна аккредитация. Телефоны: 067-770-07-57, 050-800-59-03.

Источник: med-expert.com.ua