

О.К. Слепов, С.І. Курінний, О.Г. Шипот,
Г.В. Голопапа, О.П. Гладішко

Пізно виявлені природжені діафрагмальні грижі Морганьї: діагностика та хірургічна корекція у дітей

ДУ «Інститут педіатрії, акушерства і гінекології НАМН України», м. Київ, Україна

PERINATOLOGIYA I PEDIATRIYA.2015.4(64):40-45;doi10.15574/PP.2015.64.40

Мета — визначити частоту та клініко-анатомічні особливості пізно виявлених діафрагмальних гриж Морганьї, розробити діагностичний алгоритм і методи хірургічної корекції цієї вади.

Пацієнти та методи. У відділенні хірургічної корекції природжених вад розвитку дітей ДУ «ІПАГ НАМН України» проліковано 185 дітей з різноманітними анатомічними варіантами природжених діафрагмальних гриж за останні 28 років. У 6 пацієнтів виявлено грижу Морганьї. Використано загальноклінічний, рентгенологічний, ультразвуковий та статистичний методи дослідження.

Результати. Частота виникнення пізно виявлених гриж Морганьї становить 3,2% від усіх природжених діафрагмальних гриж. Клінічними проявами вади були: відставання у фізичному розвитку (n=4), задишка (n=3), рецидивні бронхолегеневі захворювання (n=3), неспецифічні порушення функції шлунково-кишкового тракту (закрепи — 2, біль у животі — 1). Діагностичний алгоритм включав: оглядову R-графію органів грудної і черевної порожнини (n=6), пасаж (n=3), іригографію (n=2), ультразвукове дослідження (n=6) і комп'ютерну томографію (n=2). Оперативне лікування проведено усім (n=6) хворим. Використано лапаротомний доступ (n=5) і торатотомію (n=1). Операція полягала у видаленні грижового мішка з пластику діафрагми місцевими тканинами. Грижовим вмістом були такі органи: поперечно-ободова кишка (n=3), печінка (n=4), великий чепець (n=1). Інтраопераційних ускладнень не було.

Висновки. Природжена діафрагмальна грижа Морганьї — рідкісна вада розвитку, яка становить 3,2% від усіх природжених діафрагмальних гриж. Рецидивні бронхолегеневі захворювання і затримка фізичного розвитку — найбільш поширені клінічні ознаки. Розроблений діагностичний алгоритм включав: оглядову R-графію органів грудної та черевної порожнини, рентгенконтрастне дослідження (пасаж або іригографія), ультразвукове дослідження і комп'ютерну томографію. Лікування оперативне. Доцільно використовувати лапаротомний доступ, видалення грижового мішка і пластику діафрагми місцевими тканинами.

Ключові слова: пізно виявлена діафрагмальна грижа Морганьї, діагностика, хірургічне лікування, діти.

Вступ

Природжена діафрагмальна грижа (ПДГ) дотепер залишається вітальною вагою розвитку з низьким рівнем виживання в усьому світі як у новонароджених, так і в дітей інших вікових груп [25, 26, 30, 43]. Більшість дослідників повідомляють про 1 випадок ПДГ на 3500–5000 живонароджених дітей. Проте все частіше з'являються повідомлення про більшу частоту цієї вади, що становить 1 на 2000 вагітностей [1, 2, 25, 26, 30, 43, 45, 46]. При цьому не враховують переривання вагітності при пренатально установленій ПДГ або супутніх тяжких вадах мертвонароджених ф новонароджених з ПДГ, що померли на етапах транспортування або на етапах лікування до встановлення діагнозу [37, 45]. Від 5 до 30% ПДГ залишаються недіагностованими до старшого віку, а в окремих випадках є випадковою патанатомічною знахідкою. Пізня діагностика цієї вади розвитку залежить від часу появи клінічних проявів та анатомічних особливостей ПДГ. Локалізація та величина дефекту діафрагми, а також характер грижового вмісту в дітей різного віку обумовлюють широкий спектр клінічних симптомів захворювання [1, 2].

Переважає більшість ПДГ виникають через лівий задньолатеральний отвір діафрагми (грижа Богдалека) і проявляються відразу після народження [7]. Природжені ретростернальні діафрагмальні грижі, які виникають через отвір Морганьї, — дуже рідкісні захворювання, які становлять близько 2–3% усіх ПДГ [17].

Вперше діафрагмальну грижу описав Амбруазом Парє в 1575 р., який повідомив про два випадки травматичної діафрагмальної грижі, знайденої на розтині [41]. У 1701 р. Чарльз Гольт опублікував повідомлення про діафрагмальну грижу в новонародженій дитини в першому у світі науковому журналі «Філософські твори Королівської спільноти» у статті під назвою: «Лист від Сера Чарльза Гольта до редактора щодо дитини, кишковий і брижа якої знахо-

дилась в грудях» [22]. Більш ґрунтовно і детально ПДГ у 1791 р. описав Джованні Батиста Морганьї у фундаментальній праці «Про місцезнаходження і причини хвороб, виявлених анатомом» (*De sedibus et causis morborum per anatonem indagatis*), що започаткував патологічну анатомію як окрему галузь медичної науки. Зокрема, Д.Б. Морганьї описав різні анатомічні варіанти дефекту діафрагми в дітей, хоча саме ретростернальну грижу, через *trigonum sternocostale dextrum*, яка згодом буде носити його ім'я, вчений виявив на розтині дорослого каменяра, що помер від защемлення товстої кишки. Морганьї, не знайшовши ознак травми діафрагми, зробив припущення, що ретростернальна грижа була наявна в небіжчика з народження [31, 36, 49]. Барон Жан—Домінік Ларей, головний хірург Великої армії під командуванням Наполеона Бонапарта, став відомий тим, що вперше започаткував систему евакуації поранених із поля бою і етапного підходу до ампутацій, але він не мав жодного відношення до лікування діафрагмальних гриж, тим паче дитячої хірургії [48]. У 1829 р. Ж.Д. Ларей у мемуарах описав доступ до перикарду через лівий стернокостальний трикутник [28]. Проте більшість авторів у літературі називають ретростернальну діафрагмальну грижу грижею Морганьї (ГМ). В історичному аспекті використовували такі назви, як субкостостернальна [20] або ретрококсифоїдальна грижа [16]. У деяких літературних джерелах ретростернальну діафрагмальну грижу справа називають Морганьї, а ліворуч — Ларєя [21].

Ембріогенез. Центральна частина діафрагми розвивається з поперечної перегородки (*septum transversum*) [39], яка, своєю чергою, виникає після зрощення плевроритонеальних складок із дорзальною брижею. М'язові волокна з третього, четвертого і п'ятого шийного міотому мігрують між складок первинної плеври і очеревини, завершуючи формування діафрагми на 9-му тижні ембріогенезу. Реберна частина діафрагми формується з волокон,

які виходять із сухожильного центру до шести нижніх реберних дуг. Стернальна частина діафрагми формується з волокон, спрямованих до мечоподібного відростку, частина яких переходить на задню ділянку піхви прямого м'язу живота. Порушення злиття волоконно-сухожильних елементів грудної частини діафрагми з волокнами реберної її частини призводить до виникнення безм'язової ділянки, яка отримала назву реберно-грудного трикутника або отвору Морганьї [21].

Природжені діафрагмальні грижі Морганьї завжди справжні, тобто мають гризовий мішок [4, 20], чим патогномічно відрізняються від дефекту центральної частини діафрагми при пентаді Кантрела [13, 19, 34]. Не існує чіткої гендерної схильності щодо виникнення ГМ. Одні автори повідомляють про переважне їх виявлення в жінок [23], водночас інші — про переважну їх більшість у хлопчиків (80%) [7]. Герніація органів черевної порожнини (ОЧП) через правий реберно-грудний трикутник виявляється значно частіше (90%), ніж через лівий (8%) або з двох сторін (2%) [3, 19, 23, 26, 30, 43].

Ретростернальні грижі діафрагми в дітей у 75% випадків поєднуються з однією або декількома вадами розвитку, а в 66% випадків — у складі множинних природжених вад розвитку; хромосомна патологія наявна у 37% дітей [9]. Найчастіше ГМ поєднуються з хворобою Дауна [8, 33, 42], серцево-судинними захворюваннями, зокрема, дефектом міжшлункової перегородки [18], мальотацією кишечника [11, 40] чи крипторхізмом, піелоуретральним стенозом і релаксацією діафрагми [32].

Ретростернальні ПДГ у 56,5% випадків проявляються респіраторними розладами, у 19% — порушеннями з боку шлунково-кишкового тракту (ШКТ), у 6,8% — симптомами порушення як дихальної, так і травної систем [30, 38]. Кишкова непрохідність, странгуляція, з некрозом порожнистого органу, досить рідкісна. Третина пацієнтів має взагалі безсимптомний перебіг [10]. Виявляють таких хворих випадково, при оглядовій рентгенографії легень, яку виконують із приводу інших захворювань [44]. Діагноз підтверджують за допомогою рентгеноконтрастного дослідження ШКТ або комп'ютерної томографії (КТ) [14]. Незважаючи на природжену етіологію захворювання, ГМ частіше виявляють у дорослих, ніж у дітей [19, 27].

Лікування природжених ретростернальних ГМ завжди хірургічне. Оперативну корекцію виконують як трансторакальним, так і лапаротомним доступом, шляхом відкритого чи мініінвазивного втручання [29]. Більшість хірургів надають перевагу лапаротомному доступу, оскільки виконати низведення герніюваних органів у черевну порожнину

технічно простіше з боку черевної порожнини, а також у випадках двобічної ГМ, бо торакальний доступ не дає змоги зробити ревізію обох стернокостанальних трикутників. У 26% пацієнтів наявна супутня мальотація кишечника, яку можливо діагностувати і корегувати тільки з лапаротомного доступу [7]. Післяопераційний період зазвичай перебігає гладко, а життєвонебезпечні ускладнення виникають через пізню діагностику або неадекватно проведене оперативне втручання. Ризик рецидиву ГМ — не більше 5% [29].

При огляді світових публікацій у переважній більшості випадків описуються поодинокі казуїстичні та випадкові виявлення ГМ у дорослих. Ahmad et al. (2015) наводять випадок гігантської ретростернальної грижі, виявленої у 42-річного чоловіка, під час гострого коронарного синдрому [6]. Досить цікавий клінічний випадок гострого апендициту, защемленого в отворі Морганьї, у 76-річного пацієнта, повідомили Bettini et al. (2015) [12]. Іноді першими проявами асимптоматичної ГМ можуть бути гострі хірургічні захворювання, такі як защемлення дивертикула тонкої кишки [24] чи поздовжнє перекручування шлунка в гризовому мішку, у 78-річної жінки [35], або гостре защемлення петель кишечника, у 27-річної вагітної, на 21-му тижні гестації [47].

Незважаючи на рідкість цього захворювання, у світовій літературі описано ретроспективні дослідження хворих з ГМ, але більшість з них проведено на вибірках дорослих хворих. Aghajanzadeh et al. (2012) провели аналіз даних 36 хворих із ГМ віком 8–83 роки. У 50% пацієнтів був асимптоматичний перебіг, у 17% спостерігався хронічний кашель, у 14% — закрепи. Діагностичний алгоритм складався з рентгенографії грудної клітки, пасажу контрасту по ШКТ, а також включав КТ [14]. Досить велику вибірку ГМ, яка складалась із 20 пацієнтів віком 17–50 років, проаналізували Abraham et al. (2012). У 40% випадків був безсимптомний перебіг, а найбільш частими клінічними проявами були біль у животі і дискомфорт після вживання їжі. Герніюваними органами були шлунок і товста кишка [5]. Найбільш повне і цікаве, передусім для дитячих хірургів, дослідження провели в Саудівській Аравії, де Al-Salem et al. (2014) проаналізували випадки ПДГ у дітей. Автори провели лікування 53 (38 хлопчиків і 15 дівчаток) дітей з ГМ віком від 1 місяця до 9 років протягом останніх 20 років у межах країни. Клінічно рецидивні захворювання органів дихання спостерігалися в 81% пацієнтів. У 22 (41,5%) пацієнтів гризовий дефект був праворуч, у 15 (28,3%) — ліворуч, двобічна грижа мала місце в 16 (30,2%) випадках. Поєднані аномалії спостерігалися

Таблиця

Клініко-діагностичні та анатомічні дані пацієнтів з грижею Морганьї

Вік/стать	Клінічні ознаки	Діагностика	Сторона/величина дефекту	Гризовий вміст
10р. Дівчинка	закрепи, затримка фіз розвитку	оглядова R-графія, пасаж, УЗД	Праворуч, 6 x 3 см	поперечно-ободова кишка
4 міс. Хлопчик	затримка фіз. розвитку	оглядова R-графія, пасаж, УЗД	Праворуч, 4 x 5 см	ліва частка печінки
7 міс. Дівчинка	затримка фіз. розвитку, задишка, діжкоподібна грудна клітка	оглядова R-графія, пасаж, іригографія, УЗД, КТ	Праворуч, 5 x 8 см	поперечно-ободова кишка, великий чепець, ліва частка печінки
3 міс. Хлопчик	пневмонія, задишка, затримка фіз. розвитку	оглядова R-графія, УЗД, КТ	Праворуч, 6 x 7 см	права і ліва частки печінки
1р. 2міс. Хлопчик	гострі бронхіти, задишка	оглядова R-графія, УЗД	Ліворуч, 4 x 4 см	селезінковий кут товстої кишки
7 міс. Дівчинка	хронічний кашель, закрепи; стеноз легеневої артерії, хв. Дауна	оглядова R-графія, іригографія, УЗД	Праворуч, 4 x 4 см	ліва частка печінки

в більшості хворих, зокрема серцево-судинні вади, порушення ротації кишечника і хворобу Дауна. Найбільш часто гернійованими органами були товста кишка і печінка. Тонка кишка, великий чепець і шлунок зустрічалися значно рідше [15].

Мета роботи — визначити частоту та клініко-анатомічні особливості ГМ, а також розробити діагностичний алгоритм і методи хірургічної корекції цієї вітальної вади розвитку.

Матеріали та методи дослідження

У відділенні хірургічної корекції природжених вад розвитку ДУ «ІПАГ НАМНУ» за останні 28 років накопичено значний досвід у лікуванні ПДГ: 185 випадків різноманітних анатомічних варіантів ПДГ у дітей віком 0–13 років, з них 87 — у новонароджених. Проліковано 6 (3 хлопчика і 3 дівчинки) пацієнтів із пізно діагностованими ГМ. Використано такі методи дослідження: 1) загальноклінічний, 2) променеві (оглядова R-графія органів грудної і черевної порожнини у двох проєкціях; рентген-контрастна R-графія: пасаж по ШКТ та іригографія; КТ з в/в контрастуванням), 3) ультразвукові (УЗД органів черевної порожнини та заочеревинного простору, ехокардіографія, нейросонографія), 4) статистичний.

Результати дослідження та їх обговорення

Частота виникнення ГМ становить 3,2% від усіх ПДГ. При аналізі історій хвороб цих дітей виявлено, що у 4 випадках діагноз встановлено до 1 року і по одному випадку — у віці 1 року 2 міс. і 10 років (табл.). В усіх хворих виявлено клінічну симптоматику у вигляді респіраторних порушень: задишка (n=3), рецидивні бронхолегеневі захворювання (n=3); або неспецифічних порушень функції ШКТ (закрепи — 2, біль у животі — 1), а також відставання у фізичному розвитку (погана надбавка маси тіла) — у 4 пацієнтів.

У 100% (n=6) випадків обстеження починали з оглядової рентгенографії ОГК і ОЧП у прямій і боковій проєкціях. При цьому візуалізувалася тінь гризового випинання напівовальної або грушоподібної форми в ретростерально-реберному просторі праворуч (n=5) або ліворуч (n=1). Тінь гризового випинання нашаровувалась на серце і межистіння (в боковій проєкції), (рис 1).

Рентгенконтрастне дослідження ШКТ виконано у 5 дітей (пасаж (n=3) або іригографія (n=2)) з ГМ. При цьому виявлено, що в 3 випадках гризовим вмістом була товста кишка (рис. 2).

Рентгеноскопія, при контрастному дослідженні ШКТ, використана у 2 випадках, але вирішального значення в постановці діагнозу вона не мала.

УЗД проведено в усіх 100% дітей з ГМ, при цьому нейросонографія — у 2, ехокардіографія — у 6, УЗД органів черевної порожнини і заочеревинного простору — у 6 дітей. УЗД виконано з метою виключення набуті або природженої патології центральної нервової системи, серця, нирок або інших органів, і з метою уточнення характеру гризового вмісту. У 4 дітей вмістом грижі виявлено частку/и печінки.

Комп'ютерна томографія з внутрішньовенним (в/в) контрастуванням виконана у 2 хворих із ГМ у складних діагностичних випадках, коли в гризовому мішку знаходився великий чепець або печінка і з метою диференційної діагностики з пухлиною передньонижнього межистіння (n=1), (рис. 3).

При пізно виявлених ГМ показання до операції є абсолютними. Оперативне втручання виконано в плановому

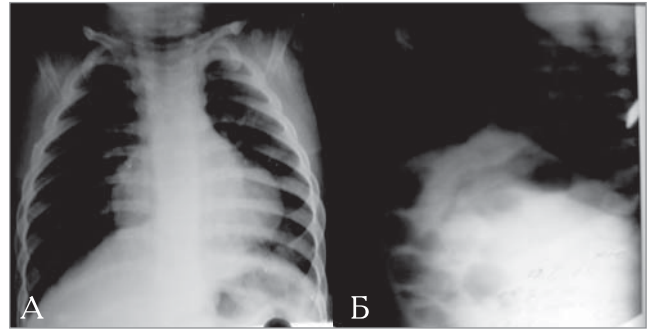


Рис. 1 (а, б). Рентгенографія органів грудної і черевної порожнини в прямій та боковій проєкціях у дитини Р., 1 рік 2 міс., з ретростеральною природженою діафрагмальною грижею Морганьї

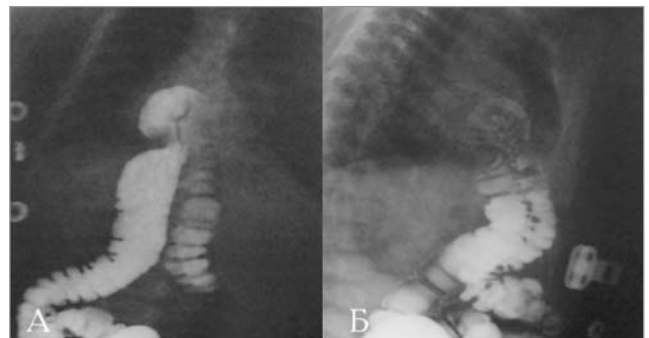


Рис. 2. (а, б). Іригографія в прямій та боковій проєкціях дитини С., 4 міс., з ретростеральною ПДГ Морганьї

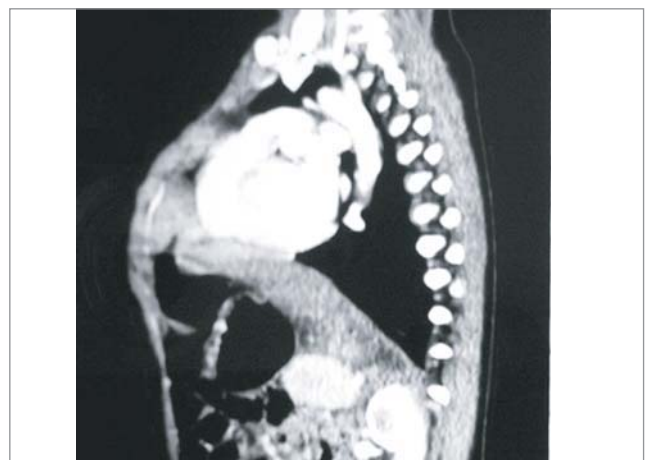


Рис. 3. Комп'ютерна томографія з внутрішньовенним введенням контрасту при парастеральній природженій діафрагмальної грижі Морганьї у дитини П., 7 міс.

порядку, але одразу після встановлення діагнозу. В усіх 6 (100%) випадках діагноз ГМ встановлено пізно, після першого місяця життя. За своїм характером ці грижі завжди (n=6) були істинними, тобто мали гризовий мішок, представлений парієтальною очеревиною. Дефект діафрагми локалізувався частіше справа (n=5) від грудини і рідко — зліва (n=1).

Переважа надана лапаротомному доступу — верхній серединній лапаротомії (n=5). Лише в одному випадку застосовувалася торакотомія, бокова, по VII міжребер'ї. Операція полягала в такому: видаляли повністю (n=4) або частково (n=1) гризовий мішок. В одному випадку мішок не видаляли. При лапаротомії мішок перед видаленням інвертали в черевну порожнину, після низведен-

ня грижового вмісту. Пластику діафрагми виконували виключно місцевими тканинами. Ушивання дефекту проводили «П»-подібними та вузловими швами, у вигляді повернутих літер «Т» (n=2) або «Г» (n=1), з підшиванням до грудини (n=4), за ребро (n=1) або реберну дугу (n=1), міжреберні м'язи (n=2) — через відсутність переднього м'язового валику дефекту діафрагми. Використовували нерозсмоктуючі нитки (атравматичний шовк — 2/0, етібонд — 2/0). У більшості випадків дренаж не ставили (n=4). Лише після торакотомії встановлювали плевральний дренаж (n=1), в одному випадку дренаж підводили в піддіафрагмальний простір (n=1) при лапаротомії. Середня тривалість операції при ПДГ Моргані становила 2,6±0,2 год. (2,5–3 години).

При аналізі анатомічних особливостей ГМ виявлено, що частіше вони розташовані праворуч (n=5), рідко — ліворуч (n=1).

В усіх випадках (n=6) був грижовий мішок, представлений листками парієтальної очеревини.

Площа дефекту діафрагми при грижі Моргані варіювала в межах 16-42 см², у середньому — 25,3±4,6 см². Особливість м'язових країв дефекту полягала в тому, що вони були нормально сформовані з усіх боків, крім переднього, який був відсутнім. Попереду дефекту знаходилася тільки грудина.

Грижовим вмістом парастернальних гриж були такі органи: поперечно-ободова кишка (n=3); печінка — (n=4) (ліва частка — n=3, обидві частки — n=1), великий чепець (n=1). Інтраопераційних і післяопераційних ускладнень не виявлено. Післяопераційний ліжко-день становив у середньому (15,0±2,0) днів (10-24 дні). В усіх випадках отримано добрий результат після операції.

Висновки

Пізно виявлена ГМ — рідкісна вада розвитку, яка, за нашими даними, становить 3,2% від усіх ПДГ у дітей і не завжди діагностується в дитячому віці. Рецидивні бронхолегеневі захворювання і затримка фізичного розвитку, з незадовільною надбавкою маси тіла, — найбільш поширені клінічні ознаки цієї патології в дітей.

Розроблений діагностичний алгоритм при ГМ включає: 1) оглядову рентгенографію ОГК і ОЧП; 2) рентген-контрастне дослідження ШКТ (пасаж або іригографію); 3) УЗД; нейросонографію (у немовлят віком до 1 року); ехокардіографію; органів черевної порожнини та заочеревинного простору; 4) КТ з в/в контрастуванням.

Показання до операції абсолютні. Доцільно застосовувати лапаротомний доступ. Операція полягає у видаленні грижового мішка і пластиці дефекту діафрагми місцевими тканинами.

ЛІТЕРАТУРА

1. Анатомічні особливості природженої діафрагмальної грижі у дітей різного віку / О.К. Слепов, В.Л. Весельський, Є.О. Слепов [та ін.] // Здоров'я ребенка. — 2013. — № 7 (50). — С. 121–124.
2. Частота та особливості клінічних проявів природженої діафрагмальної грижі у дітей різного віку на сучасному етапі / О.К. Слепов, В.Л. Весельський, Є.О. Слепов [та ін.] // Педиатрия, акушерство и гинекология. — 2013. — № 4 (458). — С. 23–27.
3. A Novel Laparoscopic Hernia of Morgagni Repair Technique / M.L. Stone, M.A. Julien, G.H. Dunnington, [et al.] // The Journal of Thoracic and Cardiovascular Surgery. — 2012. — Vol. 143 (3). — P. 744–745.
4. A review of Morgagni and Bochdalek hernias in adults / M. Gedik, S. Tuncer, A. Onat [et al.] // Folia. Morphol. — 2011. — Vol. 70 (1). — P. 5–12.
5. Abraham V. Morgagni-Larrey Hernia — a Review of 20 Cases / V. Abraham, Y. Myla, S. Verghese // The Indian Journal of Surgery. — 2012. — Vol. 74 (5). — P. 391–395.
6. Ahmad M. Giant Hernia of Morgagni with Acute Coronary Syndrome: A Rare Case Report and Review of Literature / M. Ahmad, A. Al-Arifi, H. Najm // Heart. Lung. Circ. — 2015. — Vol. 24 (7). — P. 166–170.
7. Al-Salem A. Delayed presentation of bilateral Morgagni's hernia in a child with Down's Syndrome / A. Al-Salem, H. Khawaher // Saudi Med. J. — 2002. — Vol. 23 (2). — P. 237–239.
8. Al-Salem A. Bilateral congenital Morgagni-Larrey's hernia / A. Al-Salem // World J. Pediatr. — 2010. — Vol. 6 (1). — P. 76–80.
9. Anatomic variations and abnormalities in the diaphragm seen with US / H.C. Yeh, K.P. Halton, C.E. Gray [et al.] // RadioGraphics. — 1990. — Vol. 10. — P. 1019–1030.
10. Berardi R An update on the surgical aspects of Morgagni's hernia / R. Berardi, J. Tenquist, D. Sauter // Surgical. Rounds. — 1997. — P. 370–376.
11. Berman L. Childhood diaphragmatic hernias presenting after the neonatal period / L. Berman, D. Stringer, S. Ein // Clin. Radiol. — 1988. — Vol. 39 (3). — P. 237–244.
12. Bettini A. Appendicitis within Morgagni Hernia and simultaneous Paraesophageal Hernia / A. Bettini, J. Ulloa, H. Harris // BMC Surgery. — 2015. — Vol. 15. — P. 15–19.
13. Cantrell J.R. A syndrome of congenital defect involving the abdominal wall, sternum diaphragm, pericardium and heart / J.R. Cantrell, J.A. Haller, M.M. Ravich // Surg. Gynecol. Obstet. — 1958. — Vol. 107. — P. 602–614.
14. Clinical presentation and operative repair of Morgagni hernia / M. Aghajanzadeh, S. Khadem, S. Khajeh Jahromi [et al.] // Interact. Cardiovasc. Thorac. Surg. — 2012. — Vol. 15 (4). — P. 608–611.
15. Congenital Morgagni's hernia: a national multicenter study / A. Al-Salem, M. Zamakhshary, M. Mohaidly [et al.] // J. Pediatr. Surg. — 2014. — Vol. 49 (4). — P. 503–507.
16. Denisart P. De la variete retro-costo-xiphoidienne des hernies diaphragmatiques / P. Denisart // Journal de Chirurgie. — 1951. — Vol. 67. — P. 407.
17. Foramen of Morgagni hernia: changes in diagnosis and treatment / P.C. Minneci, K.J. Deans, P. Kim [et al.] // Ann. Thorac. Surg. — 2004. — Vol. 77 (6). — P. 1956–1956.
18. Foramen of Morgagni hernias in children / E.M. Baran, H.E. Houston, H.B. Lynn [et al.] // Surgery. — 1967. — Vol. 62 (6). — P. 1076–1081.
19. General Thoracic Surgery. 7th ed. / T.W. Shields, J. LoCicero, C.E. Reed, R.H. Feins. — Philadelphia: Lippincott Williams & Wilkins, 2009.
20. Harrington S.W. Clinical manifestations and surgical treatment of congenital types of diaphragmatic hernia / S.W. Harrington // Review of Gastroenterology. — 1951. — Vol. 18. — P. 243.
21. Hernia of Morgagni / F. Paris, V. Tarazona, M. Casillas [et al.] // Thorax. — 1973. — Vol. 28. — P. 631–636.
22. Holt C. Child that lived two months with congenital diaphragmatic hernia / C. Holt // Phil Trans. — 1701. Vol. 22. — P. 992.
23. Horton J.D. Presentation and management of Morgagni hernias in adults: a review of 298 cases / J.D. Horton, L.J. Hofmann, S.P. Hetz // Surg. Endosc. — 2008. — Vol. 22 (6). — P. 1413–1420.

24. Intrathoracic intestinal diverticulum in a late presenting congenital bilateral diaphragmatic hernia: a case report / R. Gomez-Rosales, S. Petersen-Morfin, M. Haro-Garcia [et al.] // Journal of Medical Case Reports. — 2013. — Vol. 7. — P. 290—294.
25. Jain A. Congenital diaphragmatic hernia: our experience — a brief review / A. Jain, V. Singh, M. Sharma // Indian. J. Anaesth. — 2002. — Vol. 46. — P. 426—429.
26. Keijzer R. Congenital diaphragmatic hernia / R. Keijzer, P. Puri // Semin. Pediatr. Surg. — 2010. — Vol. 19. — P. 393—406.
27. Laparoscopic repair of Morgagni hernia by artificial pericardium patch in an adult obese patient / S. Li, X. Liu, Y. Shen [et al.] // Journal of Thoracic Disease. — 2015. — Vol. 7 (4). — P. 754—757.
28. Larrey D.J. Nouveau procede operatoire pour ouvrir le pericarde dans le cas d'un epanchement de fluide dans sa cavite / D.J. Larrey // Clinique Chirurgical. — 1829. — Vol. 3. — P. 303.
29. Machmouchi M. Morgagni hernia in children: nine cases and a review of the literature / M. Machmouchi, N. Jaber, J. Naamani // Ann. Saudi Med. — 2000. — Vol. 20 (1). — P. 63—65.
30. Maish M.S. The diaphragm / M.S. Maish // Surg. Clin. North. Am. — 2010. — Vol. 90. — P. 955—968.
31. Morgagni G.B. Seats and causes of disease investigated by anatomy / G.B. Morgagni. — London: Miller and Cadell, 1769. — Vol. 3. — P. 205.
32. Morgagni hernia in childhood / E. Lopez Candell, J. Casado, J. Lopez Candell [et al.] // Rev. Esp. Enferm. Dig. — 1993. — Vol. 83 (3). — P. 151—155.
33. Morgagni hernias during infancy: Presentation and associated anomalies / W. Pokorny, C. McGill, F. Harberg // Journal of Pediatric Surgery. — 1984. — Vol. 19 (4). — P. 394—397.
34. Morgagni-Larrey diaphragmatic hernia. Personal Case Series / G. Arizollo, D. Ariello, G. Priano [et al.] // Minerva Chir. — 1994. — Vol. 49. — P. 1145—1151.
35. Multidetector computed tomography diagnosis of gastric volvulus through the foramen of Morgagni / S. Lecouvet, B. Coulier, F. Pierard [et al.] // JBR-BTR. — 2014. — Vol. 97 (5). — P. 279—282.
36. Nasr A. Foramen of Morgagni Hernia: Presentation and Treatment / A. Nasr, A. Fecteau // Thoracic Surgery Clinics. — 2009. — Vol. 19 (4). — P. 463—468.
37. Nihilism in the 1990s: The True Mortality of Congenital Diaphragmatic Hernia / G. Stege, A. Fenton, B. Jaffray // Pediatrics. — 2003. — Vol. 112. — P. 532—535.
38. O'Rourke P.P. Congenital diaphragmatic hernia: are there reliable clinical predictors? / P.P. O'Rourke // Crit Care Med. — 1993. — № 21. — P. 380—381.
39. Pober B.R. Genetic aspects of human congenital diaphragmatic hernia / B.R. Pober // Clin. Genet. — 2008. — Vol. 74. — P. 1—15.
40. Pul M. Morgagni hernia in infants and children / M. Pul, N. Pul // Yonsei Med. J. — 1995. — Vol. 36 (3). — P. 306—309.
41. Puri P. Congenital diaphragmatic Hernia / P. Puri // Current Problems in Surgery. — 1994. — Vol. 31 (10). — P. 795—846.
42. Quah B.S. Down syndrome associated with a retroperitoneal teratoma and Morgagni hernia / B.S. Quah, B.S. Menon // Clin. Genet. — 1994. — Vol. 50. — P. 32—34.
43. Robinson P.D. Congenital diaphragmatic hernia / P.D. Robinson, D.A. Fitzgerald // Paediatr. Respirat. Rev. — 2007. — Vol. 8. — P. 323—335.
44. Shah R.S. Laparoscopic repair of Morgagni's hernia: An innovative approach / R.S. Shah, P.C. Sharma, D.S. Bhandarkar // Journal of Indian Association of Pediatric Surgeons. — 2015. — Vol. 20 (2). — P. 68—71.
45. The hidden mortality of congenital diaphragmatic hernia: a 20-year review / E.M. Brownlee, A.G. Howatson, C.F. Davis [et al.] // Journal of Pediatric Surgery. — 2009. — Vol. 44. — P. 317—320.
46. The prevalence of congenital anomalies in Europe / H. Dolk, M. Loane, E. Garne // Adv. Exp. Med. Biol. — 2010. — Vol. 686. — P. 349—364.
47. Thomas V.P. A Rare Case of Morgagni Diaphragmatic Hernia Presenting in Pregnancy / V.P. Thomas // The Indian Journal of Surgery. — 2012. — Vol. 74 (4). — P. 348—350.
48. Welling D. The influence of Dominique Jean Larrey on the art and science of amputations / D. Welling, Burris, N. Rich // Journal of Vascular Surgery. — 2010. — Vol. 52 (3). — P. 790—793.
49. Zani A Giovanni Battista Morgagni and his contribution to pediatric surgery / A. Zani, D. Cozzi // J. Pediatr. Surg. — 2008. — Vol. 43 (4). — P. 729—733.

Поздно выявленная диафрагмальная грыжа Морганьи: диагностика и хирургическая коррекция у детей

О.К. Слепов, С.И. Куринной, Г.В. Голопапа, О.П. Гладышко

ГУ «Институт педиатрии, акушерства и гинекологии НАМН Украины», г. Киев, Украина

Цель — изучить частоту и клинко-анатомические особенности грыж Морганьи, разработать диагностический алгоритм и методы хирургической коррекции этого порока развития.

Пациенты и методы. В отделении хирургической коррекции врожденных пороков развития у детей ГУ «ИПАГ НАМН Украины» проходили лечение 185 детей с разнообразными анатомическими вариантами поздно выявленных врожденных диафрагмальных грыж за последние 28 лет. У 6 пациентов выявлена грыжа Морганьи. Используются общеклинический, рентгенологический, ультразвуковой и статистический методы исследования.

Результаты. Клиническими проявлениями грыж Морганьи были: отставание физического развития (n=4), задышка (n=3), рецидивирующие бронхолегочные заболевания (n=3), неспецифические нарушения функции желудочно-кишечного тракта (запоры — 2, боли в животе — 1). Диагностический алгоритм включал: обзорную R-графию органов грудной клетки и брюшной полости (n=6), пассаж (n=3), ирригографию (n=2), ультразвуковое исследование (n=6) и компьютерную томографию (n=2). Оперативное лечение проведено всем (n=6) больным. Использованы лапаротомный доступ (n=5) и торакотомия (n=1). Операция заключалась в удалении грыжевого мешка с пластикой диафрагмы местными тканями. Грыжевым содержимым были следующие органы: поперечно-ободочная кишка (n=3), печень (n=4), большой сальник (n=1). Интраоперационных и послеоперационных осложнений не было.

Выводы. Поздно выявленная врожденная диафрагмальная грыжа Морганьи — редкий порок развития, который составляет 3,2% от всех врожденных диафрагмальных грыж. Рецидивирующие бронхолегочные заболевания и отставание физического развития — наиболее распространенные клинические признаки. Разработанный диагностический алгоритм включает: обзорную R-графию органов грудной клетки и брюшной полости, рентгенконтрастное исследование (пассаж и ирригография), ультразвуковое исследование и компьютерную томографию. Лечение оперативное. Уместно использовать лапаротомный доступ, иссечение грыжевого мешка с пластикой диафрагмы местными тканями.

Ключевые слова: поздно выявленная врожденная диафрагмальная грыжа Морганьи, диагностика, хирургическое лечение, дети.

PERINATOLOGIYA I PEDIATRIYA.2015.4(64):40-45;doi10.15574/PP.2015.64.40

Late diagnosed congenital diaphragmatic hernia of Morgagni: diagnostics and surgical correction in children

O.K. Slepov, S.I. Kurinnyi, G.V. Golopapa, O.P. Gladysenko

SE «Institute of Pediatrics, Obstetrics, Gynecology of NAMS of Ukraine», Kyiv, Ukraine

Purpose — research frequency, clinical and anatomical peculiarities of Morgagni hernias, develop diagnostic work-up and methods of surgical treatment.

Patients and methods. In the department of surgical correction of congenital anomalies of the SE «IPOG NAMSU» 185 patients with different anatomical types of diaphragmatic hernia were treated during last 28 years. 6 children had late diagnosed Morgagni hernias. We used clinical, radiological, sonographic and statistical research method.

Results. Clinical signs of Morgagni hernias include: inability of weight gain (n=4), dyspnoe (n=3), recurrent broncho-pulmonary illnesses (n=3), non-specific functional dysfunctions of alimentary canal (constipation — 2, pain in abdomen — 1). Work-up included: plain chest and abdominal X-ray (n=6), passage (n=3), contrast enema (n=2), ultrasonography (n=6), CT (n=2). All patients (n=6) were treated surgically. We used laparotomy (n=5) and thoracotomy (n=1) incisions. Operative correction consisted of hernia sac excision, and plastics using local tissues. Hernia organs were: transverse colon (n=3), liver (n=4), big omentum (n=1). There were no intraoperative and postoperative complications.

Conclusions. Late diagnosed congenital hernias of Morgagni are very rare congenital anomalies that compose 3,2% of all diaphragmatic hernias. Recurrent bronco-pulmonary illnesses and inability of weight gain are more frequent signs of the illness. Developed work-up includes: plain chest and abdominal X-ray, contrast study (passage and enema), ultrasonography and CT. Treatment is surgical through laparotomy incision, hernia sac excision and plastics using local tissues.

Key words: Late diagnosed congenital diaphragmatic hernia of Morgagni, diagnostics, surgical treatment, children.

Сведения об авторах:

Слепов Алексей Константинович — засл. врач Украины, д.мед.н., проф., руководитель отделения хирургической коррекции врожденных пороков развития у детей ГУ «Институт педиатрии, акушерства и гинекологии НАМН Украины». Адрес: г. Киев, ул. Майбороды, 8; тел. (044) 483-62-73.
Куринной Сергей Иванович — клин. ординатор отделения хирургической коррекции пороков развития у детей ГУ «Институт педиатрии, акушерства и гинекологии НАМН Украины». Адрес: г. Киев, ул. Майбороды, 8; тел. (044) 483-62-73.
Голопапа Григорий Витальевич — врач-анестезиолог отделения торако-абдоминальной хирургии ГУ «Институт педиатрии, акушерства и гинекологии НАМН Украины». Адрес: г. Киев, ул. Майбороды, 8; тел. (044) 483-62-73.
Гладышко Оксана Петровна — зав. отделения реанимации и интенсивной терапии ГУ «Институт педиатрии, акушерства и гинекологии НАМН Украины». Адрес: г. Киев, ул. Майбороды, 8; тел. (044) 483-62-47.
 Статья поступила в редакцию 3.11.2015 г.

НОВОСТИ

Капуста, щавель и шпинат способны предотвратить слепоту

Глаукома, высокое внутриглазное давление, является одной из главных причин полной потери зрения в современном мире. А ученые обнаружили, что опасность развития глаукомы заметно уменьшается при регулярном включении в рацион вполне доступных овощей.

Исторически сложилось так, что большинство людей из всех разновидностей овощей отдают предпочтение корнеплодам и бобовым (картофелю, свекле, гороху, фасоли, моркови, огурцам и тому подобное).

Отношение же к так называемым листовым овощам (щавель, шпинат, петрушка укроп, салат, латук и так далее) несколько иное — подобная «зелень», за исключением разве что капусты и ее родственников: брокколи и цветной капусты, рассматривается как необязательное дополнение к основному рациону.

Подобная «дискриминация» листовых овощей связана с их низкой калорийностью и они традиционно не рассматриваются как источник энергии.

Между тем, американские исследователи обнаружили, что природные соединения азота, которым очень богаты листовые овощи, способны снижать риск развития глаукомы, опасного заболевания органов зрения,

которое наряду с макулярной дегенерацией сетчатки глаза является основной причиной слепоты современных людей.

Например, в США в настоящее время имеется 3 миллиона жителей, страдающих глаукомой, а 120 000 американцев полностью потеряли зрения из-за осложнений этого заболевания.

Ученые из медицинской школы при Гарвардском университете (Harvard Medical School) на протяжении четверти века с 1986 по 2011 год наблюдали группу жителей США численностью почти 105 000 человек (64 000 женщин и 41 000 мужчин).

Участники исследования регулярно информировали ученых о результатах проверки их зрения, а также об индивидуальных особенностях их питания.

Анализ полученных ответов показал, что у той подгруппы участников исследования, которые потребляли листовых овощей больше других испытуемых, риск развития глаукомы был ниже на 30% по сравнению с участниками, которые такие овощи употребляли в пищу нерегулярно.

Подобным эффектом в наибольшей степени обладала кудрявая капуста (кале).

Источник: med-expert.com.ua