

УДК 618.3-073.432.19-037-084:618.5:616-053.1/3

И.Н. Сафонова

Значение эхографии и доплерографии после 22 недель гестации для диагностики акушерской и перинатальной патологии при беременности низкого риска

Харьковская медицинская академия последипломного образования, г. Харьков, Украина

PERINATOLOGIYA I PEDIATRIYA.2016.1(65):81-87;doi 10.15574/PP.2016.65.81

Цель — определить значимость эхографических и доплерографических исследований после 22 недель гестации для диагностики акушерских и перинатальных осложнений при беременности низкого риска.

Материалы и методы. Исследованы 4580 беременных субпопуляции низкого риска, имевших нормальные результаты ультразвуковых скринингов. После 22 недель проводились эхографические и доплерографические исследования беременности, изучались перинатальные исходы.

Результаты. Частота выявленных патологических ультразвуковых изменений после 22 недель беременности у женщин субпопуляции низкого риска составила 9,8%. Критические плацентарные нарушения обнаруживались у 51/4580 женщин (1,13%). В случаях ранней задержки роста плода в 26–30 недель (44/51 или 86,2%) результаты беременностей были неблагоприятными. В 83,9% случаев некритических плацентарных нарушений имели место клинически благоприятные перинатальные исходы. При изолированном многоводии благоприятные исходы наблюдались в 61,3% случаев. Риск интранатального дистресса при нормальных результатах эхографии III триместра был высок: OR 25 (CI 95% 29–21), RR 83 (CI 95% 77–88). Риск преждевременного разрыва плодных оболочек при нормальных результатах эхографии III триместра был также высок: OR 35 (CI 95% 41–29), RR 88 (CI 95% 94–80). Несмотря на невысокую частоту (2,5%) гемодинамических нарушений маточных артерий, более чем в половине случаев осложнения были перинатально значимыми. Важным предиктором преэклампсии и перинатальных осложнений при беременности низкого риска можно считать двустороннее повышение резистентности маточных артерий на фоне ультразвуковой картины раннего кальциноза плаценты: OR 300 (CI 95% 278–335), RR 75 (CI 95% 71–79).

Выводы. Особенности, выявленные при эхографии во второй половине беременности низкого риска в 3,2% случаев «переводят» низкий риск беременности в высокий, а в 6,6% — в неопределенный. Медицинская тактика изменялась менее чем в 1% случаев на основании результатов эхографии после 22 недель в субпопуляции низкого риска. Однако, значение ультразвукового исследования заключалось в прогнозировании неблагоприятного либо неоднозначного результата беременности, госпитализации беременной в перинатальный центр, планового обследования и лечения новорожденных. На основании проведенного анализа можно считать обоснованным включение III ультразвукового сканирования беременности на этапах 26–30 недель в протоколы антенатального наблюдения.

Ключевые слова: беременность низкого риска, ультразвуковое исследование, перинатальный результат.

Введение

В настоящее время в акушерстве ультразвуковое исследование (УЗИ) беременных является «золотым» диагностическим стандартом, наряду с ведущими клиническими и лабораторными аспектами антенатального наблюдения.

Внедрение принципов доказательной медицины в диагностическую сферу привело к переосмыслению подходов к частоте и объему проводимых УЗИ. В настоящее время доминирует подход, согласно которому, дополнительные УЗИ, в том числе доплеровские исследования фетоплацентарной системы, проводятся беременным высокого риска акушерских, гестационных и перинатальных осложнений, тогда как при низком риске подобных осложнений у беременных женщин проводятся лишь рутинные УЗИ (скрининги) согласно действующим приказам МЗ Украины [1, 2, 6].

В целом, во многих странах минимальный охват рутинным УЗИ (однократный скрининг) сегодня приближается к показателю 90–100% [8]. Сроки, количество и кратность проведения скринингов регламентируются международными рекомендациями в области перинатологии, ведущими профессиональными ассоциациями, а также национальной политикой и клиническими протоколами отдельных государств [1, 3, 9, 16]. В ряде стран, включая Украину, УЗ-скрининг III триместра сегодня исключен из клинических протоколов, и треть эхографическое исследование проводится лишь при наличии дополнительных показаний: при беременности изначально высокого акушерского и перинатального риска, в случае необходимости уточнения данных о структурах плода, при наличии акушерских особенностей (расположения плода и плаценты, риске преждевременных родов) и др. [1, 2].

Однако течение некоторых патологических процессов, в частности, функциональной плацентарной патологии или внутриутробного инфицирования (ВУИ) при беременности низкого риска бывает латентным и может приводить к неожиданно неблагоприятным перинатальным результатам [4, 12]. К примеру, в исследованиях показано, что традиционное измерение дна матки не приводит к улучшению перинатальных исходов, тогда как УЗ-фетометрия позволяет с высокой точностью диагностировать задержку роста плода (ЗРП) [15].

Ряд современных исследований посвящены возможностям популяционного эхографического скрининга беременных для доклинического выявления предикторов преэклампсии [13]. Ведутся работы, посвященные возможностям доплерографии маточных артерий (МА) с целью прогнозирования риска развития преэклампсии, плацентарных нарушений и перинатальных потерь, при этом роль и значение доплерографии МА до конца не определены [10, 14].

На современном этапе продолжают масштабные и мультицентровые исследования роли эхографии и доплерографии фетоплацентарной системы, нацеленные на определение наиболее эффективных диагностических и прогностических критериев и оптимальных схем применения метода.

Очевидно, что в случае выявления патологии плода и фетоплацентарной системы в сроке, не регламентированном для прерывания беременности, возникают проблемные вопросы адекватного прогнозирования постнатального результата, а также выработки акушерской и перинатальной тактики [5, 11]. В связи с этим подход с выделением субпопуляций низкого и высокого риска и отказ от проведения дополнительных сканирований при изначально низком риске акушерских и

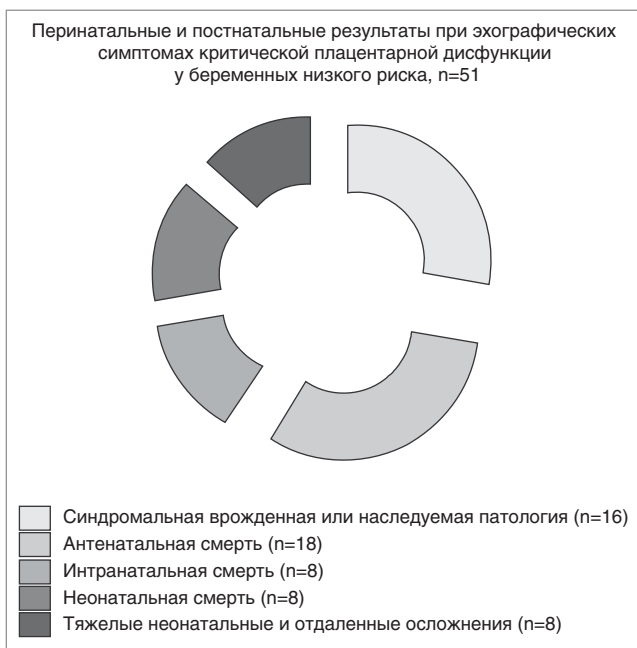

Рис. 1. Перинатальные результаты у женщин с эхографической картиной критической плацентарной дисфункции

перинатальных осложнений представляется дискуссионным.

Цель работы — определить значимость эхографических исследований и доплерографии в конце II и III триместре беременности для диагностики фетальных, акушерских, гестационных и перинатальных осложнений при беременности низкого риска.

Материалы и методы исследования

На базе регионального перинатального центра проведено популяционное проспективное обсервационное исследование беременных женщин на различных сроках II–III триместров гестации, при УЗИ которых получены нормальные результаты УЗ-скринингов. Проведены эхографические исследования 4580 беременных с изначально низким риском акушерских и перинатальных осложнений. Все беременности были одноплодными. Исследования выполнены в отделении УЗ-диагностики КУЗО Областная больница «Центр экстренной медицинской помощи и медицины катастроф», в структуре которого до 2012 г. функционировали родильное отделение и отделение патологии беременных, а с 2012 г. — региональный перинатальный центр. Проспективный и ретроспективный анализы проведены на протяжении 6-летнего периода — с 2007 по 2013 гг., что позволило исключить случайности сравниваемых показателей. Эхографические исследования проведены женщинам в рамках 3-го рутинного сканирования (скрининга беременности), регламентированного клиническими протоколами, действовавшими до 2011 г., а в дальнейшем — по рекомендациям врачей, осуществлявших антенатальное наблюдение, либо по личному желанию пациенток.

Эхографические исследования проведены на аппаратах Voluson 730 pro (GE, США) и Philips HD 11 (Германия) и включали фетометрию, расчет веса плода, визуальную оценку УЗ анатомии плода, оценку степени кальциноза плаценты, индекса амниотической жидкости (amniotic fluid index, AFI по [11]), доплерометрию кровотока артерий пуповины (АП), правой и левой МА, венозного протока (ВП) с оценкой индексов сосудистого сопротивления

(ИСС). Изучены исходы беременности всех пациенток, обследованных эхографически на антенатальном этапе. При статистическом анализе данных применен расчет отношения шансов (OR) и отношения рисков (RR) путем построения четырехпольных таблиц. Цифровые данные обработаны методами описательной и вариационной статистики с использованием критерия Стьюдента. Различия считались значимыми при вероятности ошибки меньше 5% ($p < 0,05$).

Результаты исследования и их обсуждение

Общее число женщин с выявленными эхографическими особенностями плода и/или фетоплацентарной системы составило 449/4580 (9,8%), из них 53 плода (53/4580 или 1,1%) имели УЗ признаки структурных аномалий.

Аntenатальные эхографические признаки критических плацентарных нарушений (фетометрия ниже 10-го перцентиля для гестационного срока, нулевой либо реверсный диастолический кровоток АП, нулевой либо реверсный диастолический кровоток ВП, маловодие ниже 5-го перцентиля AFI) в различных комбинациях наблюдались у 51 женщины (1,13% от общего количества наблюдений), причем у 44/51 (86,2%) — в период 26–30 недель (ранняя ЗРП). В 100% случаев диагностики ранней ЗРП перинатальные результаты были неблагоприятными (синдромальная патология, перинатальные потери либо тяжелые неонатальные осложнения). Особенности результатов беременности у женщин с эхографической картиной ранней критической плацентарной дисфункции представлены в графическом виде на рисунке 1.

У 62 беременных женщин в конце II – III триместре гестации при УЗИ выявлялись пограничные эхографические изменения, характерные для некритических плацентарных нарушений: тенденция к ЗРП при фетометрических показателях в диапазоне 11–15-го перцентилей и/или пограничное маловодие (значения амниотического индекса на уровне 5–10-го перцентилей) и/или ИСС АП с превышением референсных значений 95-го перцентиля, но сохраненным диастолическим компонентом кровотока. При дальнейшем мониторинге этих пациенток лишь у 10/62 (16,1%) плацентарные нарушения прогрессировали и имели серьезные перинатальные последствия, у 22 (35,5%) — выявленные тенденции роста в дальнейшем проявились низкой массой при рождении без клинических отклонений течения периода новорожденности, а у 30 (48,4%) детей вес при рождении был нормальным (не выходил за пределы 10-го перцентиля для гестационного возраста). То есть клинически благоприятные перинатальные исходы имели место в 52 из 62 (83,9%) случаев обнаружения пограничных некритических плацентарных нарушений. Графический файл на рисунке 2 иллюстрирует исходы беременности при эхографических признаках некритической плацентарной дисфункции.

Многоводие при значениях AFI выше 95-го перцентиля для гестационного срока в нашем исследовании диагностировалось у 31/4580 (0,06%) женщин субпопуляции низкого риска. На рисунке 3 представлена диаграмма, отражающая перинатальное и постнатальное значение многоводия. Наряду со значительным удельным весом (61,3%) благоприятных исходов (срочные роды, новорожденный без признаков аномалий либо реализованного инфицирования), в 14/31 (38,7%) случаях при многоводии имели место перинатальные и младенческие потери, ПРПО и преждевременные роды (фактор высокого риска перинатальных осложнений), реализация ВУИ в виде изолированных либо генерализованных воспалительных процессов у плода, амнионита. В целом, результаты

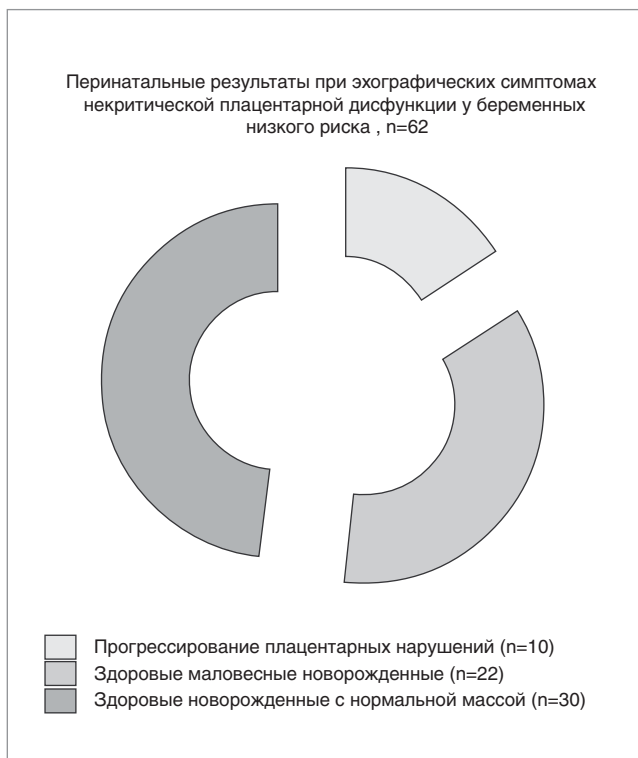

Рис. 2. Результаты беременности у женщин с эхографическими симптомами некритической плацентарной дисфункции

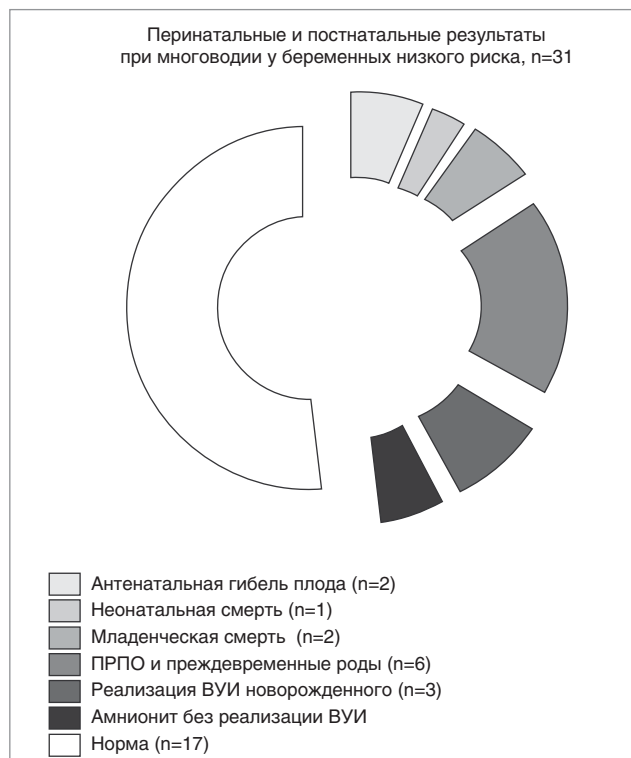


Рис. 3. Перинатальные и постнатальные результаты при многоводии, выявленном во второй половине беременности низкого риска

были менее благоприятными при сочетании многоводия с фетальными изменениями. Так, выраженное многоводие ассоциировалось в 2 случаях с антенатальной гибелью плодов (диагнозы аутопсии: генерализация инфекции с внутриутробным сепсисом и хориоамнионитом; атрезия пищевода в комплексе аномалий). В катанезе 6/31 (19,3%) случаев выраженного многоводия — ПРПО и преждевременные роды, в 4 из них клинически имел место амнионит. Новорожденный с антенатально выявленным гидротораксом на фоне резкого многоводия умер на 6-е сутки жизни (диагноз аутопсии — реализация ВУИ в виде внутриутробной пневмонии). 17/31 (54,8%) женщин с выраженным многоводием (при AFI 35–45 см) имели нормальную продолжительность беременности и благоприятный перинатальный результат.

У 115/4580 (2,5%) женщин субпопуляции низкого риска регистрировались гемодинамические нарушения по типу высокорезистентного кровотока МА (PI выше 95-го перцентиля и/или наличие ранней диастолической выемки спектра кровотока). Результаты анализа перинатальных исходов, акушерских и гестационных осложнений этих пациенток продемонстрированы на рисунке 4. У 24/115 (20,9%) позднее развились клинические проявления преэклампсии, у 30/115 (26%) — СЗРП, у 7/115 (6,1%) — дистресс плода, у 12/115 (10,4%) — преждевременная отслойка нормально расположенной плаценты (ПОНРП), у 4/115 (3,5%) исходом беременности были перинатальные потери.

При сравнении течения беременности у женщин с односторонним повышением резистентности МА (72), двусторонним повышением резистентности МА (23), а также с двусторонним повышением резистентности МА на фоне раннего кальциноза плаценты (20), именно в последнем случае отмечалась наибольшая частота (15 из 20 или 75%) манифестации гестоза в более позднем сроке

беременности. Соответственно, у таких женщин наблюдались акушерские и перинатальные осложнения: антенатальные (2) и неонатальные (2) потери, преждевременные роды, ЗРП, досрочное родоразрешение, отслойка плаценты, осложнения, связанные с недоношенностью. Несмотря на невысокую общую частоту выявления гемодинамических нарушений МА в субпопуляции беременных низкого риска, следует отметить, что более чем у половины таких женщин развившиеся позднее осложнения были перинатально значимыми. В целом, двустороннее повышение резистентности кровотока МА на фоне УЗ-картины раннего кальциноза плаценты в позднем II триместре беременности (рис. 5) можно считать значимым доклиническим предиктором преэклампсии и перинатальных осложнений: OR 300 (при CI 95% 278–335), RR 75 (при CI 95% 71–79).

Общий удельный вес плодов с эхографическими признаками структурных аномалий в субпопуляции низкого риска был довольно низким (56/4580 или 1,15%). Однако результат проведенного исследования отражает имеющийся определенный риск наличия фетальных аномалий при нормальных результатах скрининговых УЗИ беременности: OR 0,52 (при CI 95% 0,44–0,56), RR 0,56 (при CI 95% 0,51–0,61).

У 129 женщин обнаруживались эхографические особенности, наличие которых в определенных сочетаниях влечет пересмотр и изменение акушерской тактики в связи с высоким риском акушерских осложнений — кровотечений, травмы промежности, разрыва матки, родового травматизма. Так, многократное тугое обвитие шеи плода пуповиной в сочетании, к примеру, с неправильным положением плода, наличием опухолей матки или макросомией ассоциировалось с высоким риском интранатального дистресса, а макрокращения при некоторых аномалиях головного мозга плода — с интранаталь-

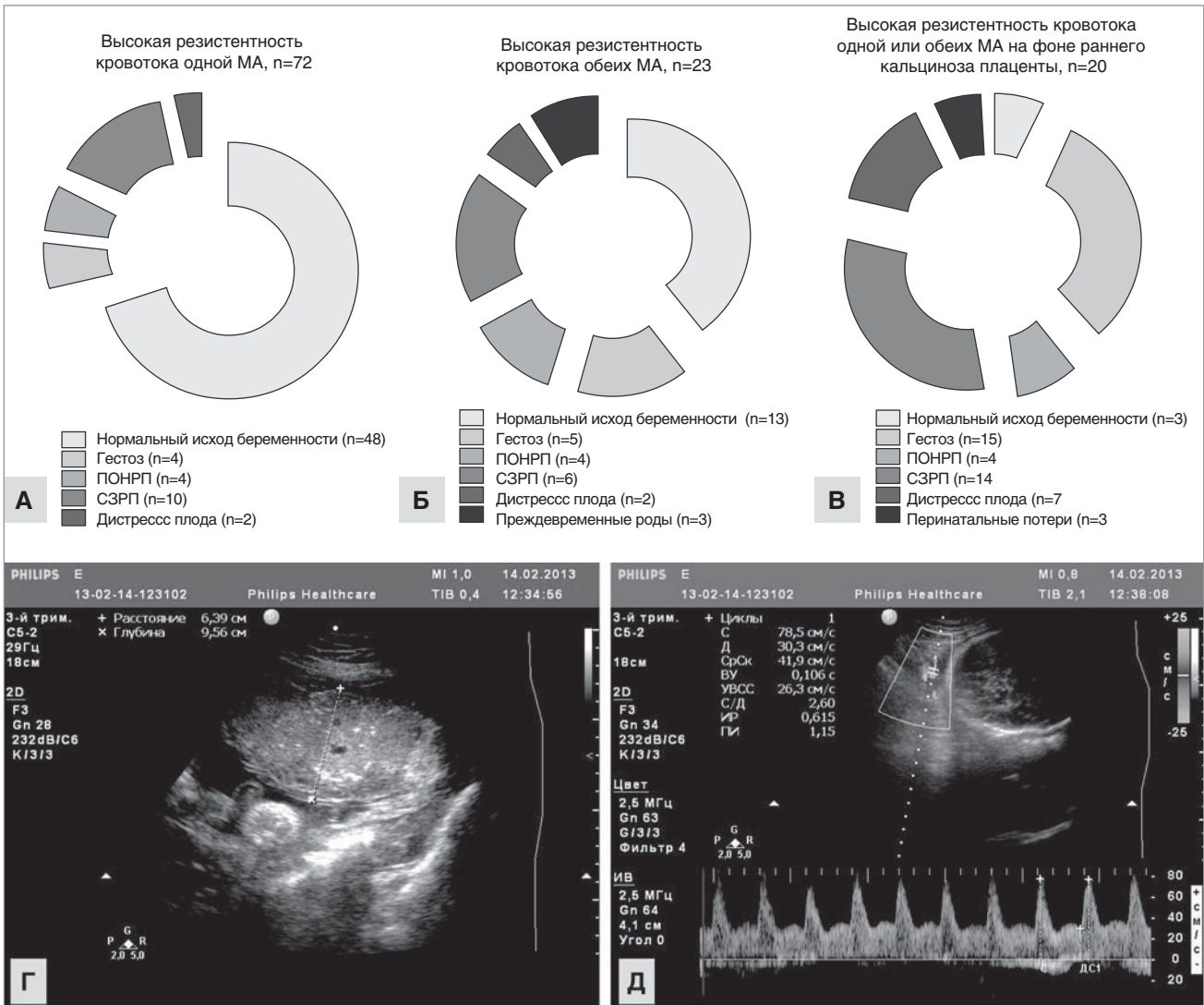


Рис. 4. Сравнительная частота перинатальных исходов, акушерских и гестационных осложнений у женщин субпопуляции низкого риска с высокорезистентным кровотоком одной МА (А) и обеих МА (Б), а также при высокорезистентном кровотоке МА на фоне раннего кальциноза плаценты (В). Клинический пример (Г, Д): беременность 28 нед., ранний кальциноз плаценты и высокорезистентный кровотоки МА, с 33 недель — манифестация преэклампсии, острое нарушение плодово-плацентарного кровообращения, дистресс и антенатальная гибель плода с развившейся затем преждевременной отслойкой нормально расположенной плаценты

ным клиническим несоответствием размеров головы и таза (рис. 5).

Среди обнаруженных эхографических особенностей удельный вес тех, которые имели клиническое значение (перинатально значимые аномалии плода, критическая плацентарная дисфункция с ЗРП и дистрессом плода, реализация ВУИ, материнские тазовые опухоли), составил 35,2% (158/449 случаев). Их значение заключалось в неблагоприятном либо неоднозначном прогнозе результата беременности, необходимости пересмотра акушерской и/или перинатальной тактики, проведения трансплацентарной терапии, родоразрешения в акушерском стационаре высшего уровня аккредитации, реанимационных мероприятий и/или интенсивной терапии, консультаций специалистов хирургического профиля, транспортировки новорожденных, а также оперативных вмешательств и/или медикаментозной терапии в периоде новорожденности. Таким образом, особенности, выявленные при УЗИ во второй половине беременности низкого риска, в нашем исследовании в 3,2% случаев «перевели»

низкий риск беременности в высокий, а в 6,6% — в неопределенный.

Сведения о перинатальных результатах исследованных случаев представлены в таблице.

Частота перинатальных потерь у 4580 обследованных женщин при беременности низкого риска составила 0,76% (35 случаев): 23 антенатальных, 8 интранатальных, 4 ранних неонатальных потери. Из 23 пациенток с антенатальной гибелью плода у 19 женщин во время беременности диагностировались эхографические и доплеровские изменения, тогда как у 4 беременных УЗИ не выявили какой-либо патологии. По данным аутопсии, среди причин антенатальных потерь при нормальных результатах эхографии были острое нарушение плодово-плацентарного кровообращения за счет ПОНРП, истинный узел пуповины, тромбоз вены пуповины. Среди всех обследованных беременностей в 42 (0,91%) случаях акушерская и перинатальная тактика была изменена на основании результатов пренатальной эхографии — проводилось досрочное оперативное родоразрешение либо назначалась

Таблица

Перинатальные результаты у 4580 женщин субпопуляции низкого риска акушерских и перинатальных осложнений

Перинатальный результат	Количество	Из них имели эхографические предикторы
Перинатальные потери, из них:	35 (0,76%)	
— антенатальные	23	19
— интранатальные	8	0
— ранние неонатальные	4	0
Интранатальный дистресс плода	130 (2,8%)	24
ПРПО	86 (1,9%)	0 (кроме цервикальных)

трансплацентарная терапия (при аритмии и признаках реализации ВУИ). 60/4580 (1,3%) женщин были госпитализированы в перинатальный центр для родоразрешения в связи с антенатально выявленной патологией плода либо тазовых органов матери, что требовало уточнения акушерской и перинатальной тактики. В 130 случаях (2,8%) имел место интранатальный дистресс, требовавший реанимационных мероприятий и интенсивной терапии новорожденного. Допплерографические изменения АП, МА и СМА плода регистрировались при этом лишь у 12/130 (9,2%) женщин, то есть роль доплерографических изменений как предиктора интранатального дистресса в субпопуляции низкого риска была крайне незначительной. Таким образом, риск развития интранатального дистресса при нормальных результатах эхографии в III триместре весьма высок: OR 25 (при CI 95% 29–21), RR 83 (при CI 95% 77–88). У 12 плодов из 130 с интранатальным дистрессом наблюдалось многократное (2 и более раз) обвитие пуповиной шеи плода, обнаруженное антенатально только в половине случаев — лишь при исследовании, проведенных в последние недели беременности.

Частота преждевременного разрыва плодных оболочек (ПРПО) у обследованных женщин составила 1,9% (86/4580), при этом эхографических (нецервикальных) и доплерографических предикторов ПРПО не было. Таким образом, риск ПРПО при нормальных результатах эхографии в III триместре также высок: OR 35 (при CI 95% 41–29), RR 88 (при CI 95% 94–80).

В целом, менее чем в 1% случаев акушерская и перинатальная тактика была изменена на основании результатов пренатальной эхографии во второй половине беременности, однако за каждым таким случаем — здоровье матери и/или ребенка. Можно предположить, что в случае оказания акушерской и перинатальной помощи этим беременным на первом уровне показатели перинатальной смертности и неблагоприятных материнских исходов могли бы быть выше.

Доказательная статистика — бесспорно важнейший аргумент. Однако медицина сама по себе является такой областью деятельности, где конкретная судьба одной беременности может (и должна) быть не менее важной, чем статистика когортных исследований.

Выводы

Общая частота выявленных патологических эхографических изменений после 22 недель беременности у женщин субпопуляции низкого риска составила 9,8%. Среди обнаруженных особенностей удельный вес изменений, имевших клиническое значение (перинатально значимые аномалии плода, критическая плацентарная дисфункция, реализация ВУИ, опухоли матки), составил 35,2%. Их значение заключалось в неблагоприятном либо неоднозначном прогнозе результата беременности,

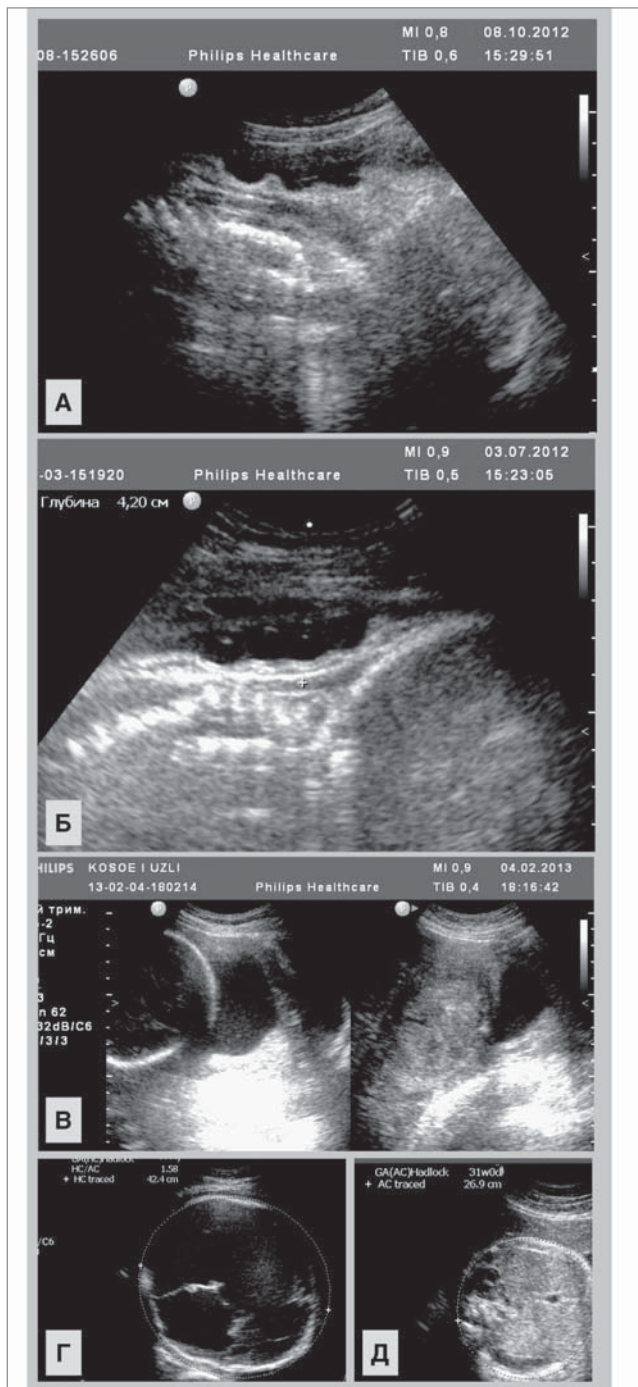


Рис. 5. Примеры диагностики эхографических особенностей, ассоциированных с высоким риском акушерских осложнений: трехкратное (А) и четырехкратное (Б) обвитие пуповиной шеи плода при беременности 38 и 39 недель (визуализируются кожные странгуляции; в катamnезе обоих случаев — интранатальный дистресс плода); В — лейомиома матки, множественные интрамурально-субмукозные узлы, выявленные в сроке 35 недель, вызвавшие устойчивое неправильное — косое положение плода (оперативное родоразрешение в 38 недель, технически затрудненное извлечение плода из-за наличия субмукозных узлов, интранатальный дистресс плода и родовая травма); Г, Д — макрокrania, вызванная тяжелой гидроцефалией за счет мозговой дизрупции и билатеральной шизэнцефалии, проявившейся в 27 недель беременности, окружность головки плода превышала значения 95-го перцентилля для гестационного срока, естественные роды без соответствующих акушерских вмешательств были невозможны

необходимости пересмотра акушерской и/или перинатальной тактики.

Эхографические симптомы критических плацентарных нарушений обнаруживались у 51 женщины (1,13% от общего количества наблюдений), преимущественно на этапах 26–34 недель (44 из 51, или 86,2%). Результаты беременности абсолютно во всех таких случаях были неблагоприятными (синдромальная патология, перинатальные потери либо тяжелые неонатальные осложнения). В большинстве случаев (83,9%) некротических плацентарных нарушений имели место клинически благоприятные перинатальные исходы. При изолированном многоводии благоприятные исходы наблюдались в 61,3% случаев.

Риск развития интранатального дистресса при нормальных результатах эхографии в III триместре был весьма высок: OR 25 (при CI 95% 29–21), RR 83 (при CI 95% 77–88). Риск ПРПО при нормальных результатах эхографии в III триместре был также высок: OR 35 (при CI 95% 41–29), RR 88 (при CI 95% 94–80). Т.е. возможности УЗИ в прогнозировании интранатального дистресса плода, а также ПРПО (исключая цервикальные симптомы) в субпопуляции беременных низкого риска крайне низки.

Несмотря на невысокую общую частоту (2,5%) выявления гемодинамических нарушений МА в субпопуляции беременных низкого риска, более чем у половины женщин с такими нарушениями развившиеся позднее осложнения были перинатально значимыми (преэклампсия — у 20,9%, СЗРП — у 26%, дистресс плода — у 6,1%, ПОНРП — у 10,4%, перинатальные потери — у 3,5%). В целом, важным доклиническим предиктором преэклампсии и перинатальных осложнений при беременности низкого риска можно считать двустороннее повышение резистентности МА на фоне УЗ-картины раннего кальциноза плаценты: OR 300 (при CI 95% 278–335), RR 75 (при CI 95% 71–79).

Таким образом, особенности, выявленные при УЗИ во второй половине беременности низкого риска, в 3,2% случаев «переводят» низкий риск беременности в высокий, а в 6,6% — в неопределенный.

Перспективы дальнейших исследований

На основании проведенного анализа можно считать обоснованным включение III УЗ-сканирования беременности на этапах 26-30 недель в протоколы антенатального наблюдения. Необходимо инициировать соответствующие профессиональные дискуссии.

ЛИТЕРАТУРА

1. Методичні рекомендації щодо організації надання амбулаторної акушерсько-гінекологічної допомоги: наказ МОЗ України № 417. — Київ, 2011. — 100 с.
2. Національні підходи до впровадження системи регіоналізації перинатальної допомоги в Україні (практичні настанови) // Дайджест професійної медичної інформації. — 2012. — № 48—49. — С. 1—59.
3. О совершенствовании пренатальной диагностики в профилактике наследственных и врожденных заболеваний у детей: приказ Министерства здравоохранения Российской Федерации от 28.12.2010 г. № 457.
4. Сафонова И.Н. Доказательная медицина и роль третьего ультразвукового скрининга в выявлении фетоплацентарной патологии (обзор литературных и веб-источников) / И.Н. Сафонова, И.С. Лукьянова // Здоровье женщины. — 2013. — № 3 (79). — С. 56—61.
5. Сафонова И.Н. Значение эхографических исследований после 22 недель гестации для диагностики фетальной патологии и прогнозирования перинатального результата при беременности низкого риска акушерских и перинатальных осложнений / И.Н. Сафонова // Український радіологічний журнал. — 2015. — Т. XXV, вип. 4. — С. 20—29.
6. Alfievic Z. Fetal and umbilical Doppler ultrasound in normal pregnancy / Z. Alfievic, T. Stampalija, G.M. Gyte // Cochrane Database Syst Rev. — 2010. — Vol. 8.
7. Bricker L. Routine ultrasound in late pregnancy (after 24 weeks' gestation) / L. Bricker, J.P. Neilson, T. Dowswell // Cochrane Database Syst Rev. — 2009. — CD001451.
8. Callen P.W. Ultrasonography in Obstetrics and Gynecology / P.W. Callen. — Elsevier Health Sciences, 2011. — 1180 p.
9. Dias T. Systematic introduction of obstetric ultrasound skills into practice / T. Dias, L. Ruwanpura // Sri Lanka JOG. — 2011. — Vol. 33. — P. 154—157.
10. ISUOG Practice Guidelines: use of Doppler ultrasonography in obstetrics // Ultrasound Obstet. Gynecol. — 2013. — Vol. 41. — P. 233—239.
11. Moore T.R. The amniotic fluid index in normal human pregnancy / T.R. Moore, J.E. Cayle // Am. J. Obstet. Gynecol. — 1990. — Vol. 162 (5). — P. 1168—1173.
12. Safonova I. Fetal brain anomalies associated with intrauterine neuroinfection and fetal distress and their perinatal results / I. Safonova // Ultrasound Obstetrics and Gynecology. — 2014. — Vol. 44 (1). — P. 101.
13. Second-Trimester Uterine Artery Doppler in the Prediction of Stillbirths / L.C.Y. Poon, N. Volpe, B. Muto [et al.] // Fetal. Diagn. Ther. — 2013. — Vol. 33. — P. 28—35.
14. Second-Trimester Uterine Artery Doppler in the Prediction of Stillbirths / Leona C.Y. Poon, Nicola Volpe, Brunella Muto [et al.] // Fetal. Diagn. Ther. — 2013. — Vol. 33. — P. 28—35.
15. Signore C. Antenatal Testing — A Reevaluation / C. Signore, R.K. Freeman, C.Y. Spong // Obstet. Gynecol. — 2009. — Vol. 113 (3). — P. 687—701.
16. Wyldes M.P. Termination of pregnancy for fetal anomaly: a population-based study 1995 to 2004 / M.P. Wyldes, A.M. Tonks // BJOG. — 2007. — Vol. 114. — P. 639—642.

Значення ехографії та доплерографії після 22 тижнів гестації для діагностики акушерської та перинатальної патології при вагітності низького ризику

І.М. Сафонова

Харківська медична академія післядипломної освіти, м. Харків, Україна

Мета — визначити значущість ехографічних і доплерографічних досліджень після 22 тижнів гестації для діагностики акушерських і перинатальних ускладнень при вагітності низького ризику.

Пацієнти та методи. Досліджено 4580 вагітних субпопуляції низького ризику, що мали нормальні результати ультразвукових скринінгових досліджень. Після 22 тижнів проведено ехографічні та доплерографічні дослідження, вивчено перинатальні результати.

Результати. Частота виявлення патологічних ультразвукових змін після 22 тижнів вагітності у жінок субпопуляції низького ризику становила 9,8%. Критичні плацентарні порушення виявлялися у 51/4580 жінок (1,13%). У випадках ранньої затримки росту плода у 26–30 тижнів (44/51, або 86,2%)

результати вагітностей були несприятливими. У 83,9% випадків некритичних плацентарних порушень мали місце клінічно сприятливі перинатальні наслідки. При ізольованому багатоводді сприятливі результати спостерігалися в 61,3% випадків. Ризик антенатального дистресу при нормальних результатах ехографії III триместру був високим: OR 25 (CI 95% 29–21), RR 83 (CI 95% 77–88). Ризик передчасного розриву плодових оболонок при нормальних результатах ехографії III триместру був також високим: OR 35 (CI 95% 41–29), RR 88 (CI 95% 94–80). Незважаючи на низьку частоту (2,5%) гемодинамічних порушень маткових артерій, більш ніж у половини випадків ускладнення були перинатально значущими. Важливим фактором преєклампсії та перинатальних ускладнень при вагітності низького ризику можна вважати двостороннє підвищення резистентності маткових артерій на тлі ультразвукової картини раннього кальцинозу плаценти: OR 300 (CI 95% 278–335), RR 75 (CI 95% 71–79).

Висновки. Особливості, виявлені при ехографії в другій половині вагітності низького ризику у 3,2% випадків «переводять» низький ризик вагітності у високий та у 6,6% — у невизначений. Медична тактика змінювалася менш ніж у 1% випадків на підставі результатів ехографії після 22 тижнів у субпопуляції низького ризику. Однак значення ультразвукового дослідження полягало в прогнозуванні несприятливого або неоднозначного результату вагітності, госпіталізації вагітної в перинатальний центр, планового обстеження та лікування новонароджених. На підставі проведеного аналізу можна вважати обґрунтованим включення III ультразвукового сканування вагітності на етапах 26–30 тижнів у протоколи антенатального спостереження.

Ключові слова: вагітність низького ризику, ультразвукове дослідження, перинатальний результат.

The value of ultrasound and Doppler exams after 22 weeks of gestation for the diagnosis of obstetric and perinatal pathology in low-risk pregnancy

I.M. Safronova

Kharkiv medical academy of postgraduate education, Kharkiv, Ukraine

Purpose — determining the importance of sonographic and Doppler examination after 22 weeks of gestation for the diagnosis of obstetric and perinatal complications at pregnancy low risk.

Patients and methods. 4580 pregnant women from low risk subpopulation with normal results of ultrasound screenings. After 22 weeks of gestation sonographic and Doppler studies of pregnancy were performed. Perinatal outcomes of were studied as well.

Results. The incidence of pathological ultrasound changes after 22 weeks of gestation in women at low risk subpopulations was 9.8%. Critical placental violations were found in 51/4580 women (1.13%). In early fetal growth retardation cases at 26–30 weeks of gestation (44/51 or 86.2%) the outcomes of pregnancies were unfavorable. In 83.9% cases of placental noncritical violations there were clinically favorable perinatal outcomes. In isolated polyhydramnios favorable outcomes were observed in 61.3% of cases. The risk of intrapartum distress after normal results of the III trimester ultrasound was high: OR 25 (95% CI 29–21), RR 83 (95% CI 77–88). The risk of premature rupture of membranes at normal results of the III trimester ultrasound was also high: OR 35 (95% CI 41–29), RR 88 (95% CI 94–80). Despite the low overall rate (2.5%) of identify of uterine artery Doppler changes more than half of women with such disorders had perinatally significant complications which were observed later. An important predictor of preeclampsia and perinatal complications in low-risk pregnancy can be considered a bilateral abnormal uterine artery Doppler in conjunction with early calcification of the placenta: OR 300 (95% CI 278–335), RR 75 (95% CI 71–79).

Conclusions. Features revealed by US in the second half of low-risk pregnancy in 3.2% of cases «translate» low-risk pregnancy into the high-risk, and in 6.6% — into the indefinite risk pregnancy. Medical tactics changed less than in 1% of the cases on the basis of ultrasound after 22 weeks of gestation in women at low-risk pregnancy. However, the value of third trimester ultrasound study is forecasting of negative or ambiguous outcome of pregnancy, direction at perinatal center, routine examination and treatment of newborns. Based on this analysis the inclusion of ultrasound scan at 26–30 weeks of gestation into antenatal care protocols may be considered reasonable.

Key words: high risk pregnancy, ultrasound, perinatal outcome.

Сведения об авторах:

Сафонова Инесса Николаевна — к.мед.н., доц. каф. ультразвуковой диагностики ХМАПО. Адрес: г. Харьков, ул. Корчагинцев, 58; тел. (057)711-35-56. Статья поступила в редакцию 19.02.2016 г.