ПРИМЕНЕНИЕ ОГРАНИЧЕННОГО ТЕНОАРТРОЛИЗА ДЛЯ ЛЕЧЕНИЯ ПОСТТРАВМАТИЧЕСКИХ СГИБАТЕЛЬНЫХ КОНТРАКТУР ДЛИННЫХ ПАЛЬЦЕВ КИСТИ ПРИ НАРУШЕНИИ ИХ АРТЕРИАЛЬНОГО КРОВОТОКА

А. Ю. Фурманов

ДУ Національний інститут хірургії та трансплантології НАМН України ім. О. О. Шалімова.

Національна академія післядипломної освіти МОЗ України ім. П. Л Шупика

Актуальность проблемы

Одной из самых сложных задач хирургии кисти является оперативное лечение стойких вторичных сгибательных тено-десмо-дерматогенных контрактур длинных пальцев кисти [7]. Для осуществления этой задачи часто применяются различные хирургические технологии. При лечении контрактур легкой и средней степени тяжести в условиях нормального артериального кровотока пальцев с успехом применяется хирургическая манипуляция, состоящая в последовательно проводимой капсулектомии проксимального межфалангового сустава, иссечении коллатеральной связки, выделении волярной пластинки с удлинением и (или) иссечением части ее ножек, тенолизе и последующем контроле пассивных и активных движений пальца [4,5]. Лечение тяжелых сгибательных контрактур проводится этапно, не всегда эффективно и часто осложняется нарушением кровообращения и иннервации пальца. В связи с этим, при тяжелых сгибательных контрактурах отдельных пальцев альтернативой является ампутация соответствующей пястной кости со всем комплексом тканей деформированного пальца и формирование «узкой» кисти» [6]. Для радикального устранения сгибательных контрактур был предложен тотальный передний теноартролиз [7,8], состоящий в субпериостальном отделении всех тканей передней поверхности пальца, включая сосудистонервные пучки, сухожильно-связочный комплекс сгибателей и волярных пластинок межфаланговых суставов (рис. 1).

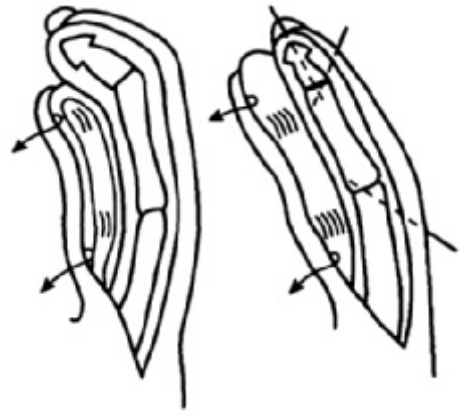

Рис. 1 Тотальный передний теноартролиз (схема)

При всей радикальности этот метод обладает существенным не достатком — неизбежным образованием дефекта покровных тканей ногтевой фаланги, что приводит к необходимости применения дополнительных хирургических манипуляций для его закрытия, а одним из противопоказаний к его применению является нарушение артериального кровотока деформированного пальца [7].

Исследования посттравматического артериального кровотока в длинных пальцах показали образование трех его типов, имеющие свои гемодинамические характеристики [3]. Морфологические и электронно-микроскопические исследовании при I типе посттравматического артериального кровотока изменения тканей статокинематической цепи пальца не выявили. При II типе установили, что рубцовой трансформации подвергаются коллатеральные связки, волярные пластинки и сухо-

©А. Ю. Фурманов

жильные влагалища. При III типе обнаружили грубую рубцовую перестройку всех тканей с явлениями некробиоза, свидетельствовавшего о необратимости произошедших изменений [2]. На основании проведенных исследований установили, что при I типе посттравматического артериального кровотока применимы стандартные подходы к хирургической коррекции контрактур, а при III типе показаны артродезирующие операции. При этом подходы к коррекции сгибательных контрактур при II типе посттравматического артериального кровотока еще не разработаны.

Цель работы: изучить результаты переднего ограниченного теноартролиза для коррекции стойких вторичных посттравматических тено-десмо-дерматогенных сгибательных контрактур длиных пальцев кисти средней степени тяжести при нарушении в них артериального кровотока

Материалы и методы исследования

Под нашим наблюдением с 2006 по 2013 г. находилось 35 пациентов со стойкими, вторичными, тено-десмо-дерматогенными контрактурами длинных пальцев кисти средней тяжести. Возраст пациентов был от 18 до 59 лет, мужчин было 27, женщин – 8. Наблюдали контрактуры следующих пальцев: 2 – 6; 3-5; 4-11; 5-13. Все пациенты были обследованы перед операцией с применением ультразвукового допплеровского сканирования собственных ладонных пальцевых артерий, у всех был диагностирован II тип посттравматического артериального кровотока. После операции назначили шинирование в положении коррекции в течение 2 – месяцев и консервативное лечение – инъекции стекловидного тела после заживления ран, лечебную физкультуру, массаж, тепловые процедуры. Пассивные движения начинали через 3 недели после операции, а активные – через 5 недель. Тяжесть контрактур определяли по И. Матеву [1] до и после операции. Окончательный результат изучили через 12 недель после операции соответственно окончанию сроков ремоделирования рубцов.

Пациентов разделили на 2 группы. В группу сравнения включили 19 пациентов, которым провели устранение сгибательной контрактуры проведя капсулектомию проксимального межфалангового сустава, иссечение коллатеральной связки, выделении волярной пластинки с удлинением и (или) иссечением части ее ножек, тенолиз.

В основную группу включили 16 пациентов, для коррекции сгибательной контрактуры у котрых разработали методику ограниченного переднего теноартролиза (Патент на корисну модель № 72867). Из разреза по мидаксиальной линии со штыкообразным переходом на противоположную поверхность пальца послойно рассекали мягкие ткани, одновременно формируя на латеральной поверхности пальца прямой гомодигитальный лоскут (рис. 2).

Рис. 2 Маркировка разреза и прямого гомодигитального лоскута

Осуществляли доступ к сухожильно-связочному комплексу и проводили его поднадкостничное отделение на протяжении основной и средней фаланг (рис. 3).

Рис. 3 Поднадкостничное отделение сухожильно- связочного комплекса

После коррекции контрактуры в проксимальном отделе ладонной поверхности основной фаланги возникал дефект, который закрывали прямым гомодигитальным лоскутом, донорский дефект закрывали свободным полнослойным перфорированным кожным аутотрансплантатом. Гемостаз проводили биполярно по ходу операции, накладывали кожные швы и придавали пальцу и кисти «безопасное положение». Послеоперационное лечение проводили так же, как и в группе сравнения.

Результаты и их обсуждение

У 15 пациентов группы сравнения (79 %) в результате проведенного лечения наступил рецидив контрактуры. При этом у 1 пациента контрактура средней степени тяжести трансформировалась в тяжелую и только у троих пациентов (16 %) контрактура средней степени тяжести была переведена в легкую. Послеоперационные осложнения в группе не наблюдали.

В отличие от группы сравнения, в основной группе в результате проведенного переднего ограниченного теноартролиза рецидив контрактуры отметили только у трех пациентов (19 %), у трех пациентов (19 %) контрактура была полностью устранена (рис. 4), а у остальных (62 %) контрактура средней степени тяжести была переведена в легкую степень.

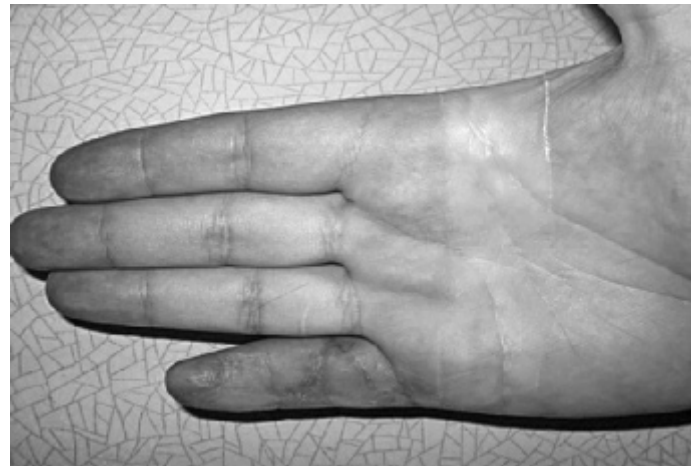

Рис. 4 Результат ограниченного переднего теноартролиза

У 4-х пациентов основной группы наблюдали краевые некрозы перемещенных прямых гомодигитальных лоскутов, не потребовавшие хирургической коррекции.

Проведенная оценка показала, что результаты лечения пациентов основной группы были значительно лучше, чем у пациентов группы сравнения – у 81 % пациентов основной группы наступило уменьшение степени или полная коррекция контрактуры.

Выводы

1. Использование стандартных подходов к лечению стойких тено-десмо-артрогенных контрактур у пациентов со II типом посттравматического артериального кровотока в длинных пальцах кисти приводит к неудовлетворительным функциональным результатам хирургического лечения

2. Методом хирургического лечения стойких, вторичных сгибательных тено-десмо-дерматогенных контрактур длинных пальцев кисти у таких пациентов может быть ограниченный передний теноартролиз

3. Выбор метода хирургического лечения посттравматических сгибательных контрактур длинных пальцев кисти должен проводиться с учетом предоперационного исследования в них артериального кровотока

ЛИТЕРАТУРА

1. Матев И. Б. Реабилитация при повреждениях руки/ Матев И. Б., Банков С. Д// Медицина и физкултура. София. – 1981. – 255 стр.
2. Фурманов А. Ю. Анатомо – морфологические причины возникновения сгибательной контрактуры проксимальных межфаланговых суставов длинных пальцев кисти при нарушении артериального притока/ Фурманов А. Ю., Чернышов В. И., Дубович Т. А., Савицкая И. М.// Пластична хірургія. – 2011. – № 1. – Стор. 28-34
3. Фурманов А. Ю., Альтман И. В. Ангиографическая диагностика изменений артериального кровообращения у больных с отдаленными последствиями травм кисти и пальцев. Интервенционная радиология и миниинвазивная хирургия. – № 1. – 2009. – Стр. 43-48
4. Ghidella S. Long-term results of surgical managemebt of proximal interphalangeal joint contracture / S. D. Ghidella, K. A. Segalman, M. S. Murphey // The Journal of hand surgery. – 2002. – Vol. 27A. – № 5. – P.799-805
5. Jupiter J. Posttraumatic reconstruction in the hand / J. B. Jupiter, C. A. Goldfarb, L. Nagy [at al.]//J. Bone Joint Surg. – 2007. – Vol. 89A. – № 2. – P. 428-435
6. Levaro F. Management of the Stiff proximal interphalangeal joint/Levaro F., Henry M., Masson M. / J. Of the American Society of the hand. – 2003. – № 2. – P. 78-87
7. Lorea P. Anterior tenoarthrolysis for sever flexion contractures of the fingers (The «TATA» operation): a review of 50 cases/ Lorea P., HenriquezJ., Navarro R., Legaillard P., Foucher G./ Journal of Hand Surgery. – 2007. – Vol. 32E. – № 2. – P. 224–229
8. Saffar P., Rongeval J. La tenoartrolyse totale anterieure/Annales de chirurgie. – 1978. – № 32. – P.579-582

РЕЗЮМЕ

ПРИМЕНЕНИЕ ОГРАНИЧЕННОГО ТЕНОАРТРОЛИЗА ДЛЯ ЛЕЧЕНИЯ ПОСТТРАВМАТИЧЕСКИХ СГИБАТЕЛЬНЫХ КОНТРАКТУР ДЛИННЫХ ПАЛЬЦЕВ КИСТИ ПРИ НАРУШЕНИИ ИХ АРТЕРИАЛЬНОГО КРОВОТОКА

А. Ю. Фурманов

ДУ Національний інститут хірургії та трансплантології НАМН України ім. О. О. Шалімова. Національна академія післядипломної освіти МОЗ України ім. П. Л Шупика

Представлен способ хирургической коррекции посттравматических стойких вторичных тено-десмо-дерматогенных сгибательных контрактур длинных паль-

цев кисти при нарушении в них артериального кровотока, позволивший добиться позитивных результатов у 81 % пациентов.

Ключевые слова: теноартролиз, контрактура, артериальный кровоток

РЕЗЮМЕ

ЗАСТОСУВАННЯ ОБМЕЖЕНОГО ТЕНОАРТРОЛІЗУ ДЛЯ ЛІКУВАННЯ ПІСЛЯТРАВМАТИЧНИХ ЗГИНАЛЬНИХ КОНТРАКТУР ДОВГИХ ПАЛЬЦІВ КИСТІ ПРИ ПОРУШЕННІ ЇХ АРТЕРІАЛЬНОГО КРОВОТОКА

О. Ю. Фурманов
ДУ Національний інститут хірургії та трансплантології НАМН України ім. О. О. Шалімова.
Національна академія післядипломної освіти МОЗ Украины ім. П. Л Шупика

Представлено спосіб хірургічної корекції післятравматичних стійких вторинних тено-десмо-дерматогенних згинальних контрактур довгих пальців кисті при порушенні в них артеріального кровотока, який дозволив досягти позитивних результатів у 81 % пацієнтів.

Ключові слова: теноартроліз, контрактура, артеріальний кровоток

SUMMARY

RESTRICTED THENOARTHROLYSIS FOR POST-TRAUMATIC FLEXION CONTRACTURES OF LONG FINGERS AT VIOLATION OF THEIR ARTERIAL BLOOD-SUPPLY

A. Y. Furmanov

This paper reports the procedure to correct post-traumatic «hook fingers» at violation to them the arterial blood-supply, allowed to achieve positive results from 81 % of patients.

Key words: thenoarthrolysis, contracture, arterial blood supply