УДК УДК [616.718.5-007.24:616.391:577.16]-079.4

ДИФЕРЕНЦІЙНА ДІАГНОСТИКА ХВОРОБИ БЛАУНТА ТА РАХІТОПОДІБНИХ ЗАХВОРЮВАНЬ

Марциняк С.М., Немеш М.М.

ДУ «Інститут травматології та ортопедії НАМН України», Київ

Резюме. Метою дослідження було вивчення особливостей клініко-рентгенологічного перебігу та біохімічних показників, характерних для хвороби Блаунта та кожного з типів вітамін-D-залежного рахіту, для проведення диференційної діагностики між даними нозологіями.

Матеріали та методи. Матеріалом для дослідження стали історії хвороби та рентгенограми 58 пацієнтів: 29 пацієнтів з хворобою Блаунта та 29 пацієнтів з діагнозом вітамін-D-залежний рахіт (тип 1 та 2). Вік хворих склав від 6 місяців до 8 років. Усіх дітей обстежували клініко-рентгенологічно та лабораторно.

Результати. Для хворих на вітамін-D-залежний рахіт 1 та 2 типів притаманні різноплощинні деформації нижніх кінцівок, що проявлялись після того, як дитина починала ходити. Варусна деформація нижніх кінцівок (58,6%) кількісно переважала над вальгусною (37,9%) і дискордантною (3,4%), та з грудного віку супроводжувалась загальнорахітичними проявами (сплощення потиличної ділянки, підвищена пітливість, деформації метафізарних ділянок, грудної клітини і т.д.). Натомість, хвороба Блаунта проявляється лише варусною деформацією нижніх кінцівок, і лише після 2-3-х річного віку.

Головним критерієм лабораторної диференційної діагностики вітамін-D-залежного рахіту та хвороби Блаунта є генетичне порушення співвідношеня між кількістю кальцидіолу та кальцитріолу в сироватці крові у поєднанні із значним посиленням кісткового метаболізму (підвищення рівня остеокальцину), що не відбувається при ранніх проявах хвороби Блаунта.

Висновки. Враховуючи схожість рентгенологічної картини хвороби Блаунта на ранніх стадіях прояву хвороби та вітамін-D-залежного рахіту, на наш погляд, усім пацієнтам з клінікою варусної деформації нижніх кінцівок після 2-х років потрібно виконувати скринінгове біохімічне обстеження метаболітів вітаміну D. При нормально-вікових показниках кісткового обміну та клініко-рентгенологічній схожості діагностичних критеріїв, можливе генетичне обстеження з метою виявлення поліморфізму в алелях рецепторів вітаміну D.

Ключові слова: хвороба Блаунта, варусна деформація, D-залежний рахіт, вітамін D.

Вступ

Хвороба Блаунта та вітамін-D-залежний рахіт є нозологічно різні захворювання скелету в дитячому віці. Враховуючи схожість клініко-рентгенологічної картини, дитячі ортопеди та педіатри мають багато помилок в правильній та своєчасній діагностиці даних нозологій, що у свою чергу призводить до некоректної, іноді занадто агресивної тактики лікування.

Хвороба Ерлахера-Блаунта характеризується варусною деформацією проксимального відділу великогомілкової кістки та внутрішньою торсією гомілки, що виникають внаслідок порушення функціонування медіальної частини проксимальної зони росту великогомілкової кістки [6, 7].

До теперішнього часу немає єдиної думки щодо етіопатогенезу хвороби Блаунта. Деякі автори вказують на різноманітні етіологічні фактори, але багато з них не можна вважати першопричинними, так як вони не можуть повністю пояснити патогенез захворювання. За міжнародною класифікацією хвороб (МКХ-10), хвороба Блаунта визначається як юнацький деформуючий остеохондроз великогомілкової кістки, що відображає першочергово диспластичний процес, та не має запального компоненту в етіопатогенезі захворювання, як це вважали ряд авторів (Штурм, Лангескольд та ін.). Ерлахер у своїх роботах вказував на вроджену схильність даного захворювання, тобто спадковий характер.

Рейнберг, Медбо, Гофаров, Кессел, Шаргородський пов'язували розвиток захворювання з дією підвищеного статико-динамічного навантаження на диспластично змінену медіальну частину великогомілкової кістки (по типу дистрофічної coxa vara).

Пусковим механізмом вважається раннє фізичне навантаження (рання хода) у поєднанні з надлишковою масою тіла та ендокринними порушеннями, що призводять до механічного перенавантаження внутрішнього виростка великогомілкової кістки [3].

Вітамін-D-залежний рахіт – захворювання дітей раннього віку, яке виникає при генетичному порушенні метаболізму вітаміну D в організмі дитини, що супроводжується не тільки різнопло-

щинними, у т.ч. варусними, деформаціями нижніх кінцівок, але й змінами функцій всіх органів і систем.

До 1978 р. у літературі існувало поняття лише вітамін-D-дефіцитного рахіту. Більш детальні дослідження етіопатогенезу даної нозології та сучасні генетичні дослідження встановили нову форму рахітоподібного захворювання, що маскується під вітамін-D-дефіцитний рахіт. Одним з таких захворювань є вітамін-D-залежний рахіт, який було виділено у 1978 р. У подальшому біохімічні дослідження залежно від генетичного дефекту дозволили провести розподіл вітамін-D-залежного рахіту (ВD3Р) на два типи [5, 8]:

– вітамін-D-залежний рахіт I типу (ВD3Р1) етіопатогенетично пов'язаний з дефіцитом 1-альфа-гідроксилази нирок та недостатнім утворенням у організмі кальцитріолу (1,25-дигідроксихолекальциферолу; $1,25(OH)_2D_3$). Цей нирковий ензим активується пептидними гормонами – кальцитоніном і паратиреоїдним гормоном;

– вітамін-D-залежний рахіт II типу (ВD3Р2) виникає в результаті послаблення реакції кінцевого органа на $1,25(OH)_2D_3$ та пов'язаний з неефективністю сприйняття рецепторами вітаміну D.

Мета роботи – встановити особливості клініко-рентгенологічного перебігу та біохімічних показників, характерних для хвороби Блаунта та кожного з типів вітамін-D-залежного рахіту, для проведення диференційної діагностики між даними нозологіями.

Матеріал та методи

Матеріалом для дослідження стали історії хвороби та рентгенограми 58 пацієнтів: 29 пацієнтів з хворобою Блаунта (I та II стадією за Langenskiold та I-II ступенем деформацій) та 29 пацієнтів з діагнозом вітамін-D-залежний рахіт (тип 1 та 2). Вік хворих склав від 6 місяців до 8 років. Нозологічний та статевий розподіл пацієнтів представлено в таблиці 1.

Таблиця 1. Нозологічний розподіл хворих залежно від статі

Нозологія	*Дівчата*	*Хлопці*	*Всього*
ВD3Р1	7	7	14
ВD3Р2	4	11	15
Хвороба Блаунта	16	13	29
Всього	27	31	58

Дітей обстежували клініко-рентгенологічно та лабораторно (кальцій іонізований, фосфор крові, кальцій загальний, кальцидіол, кальцитріол, паратгормон інтактний, остеокальцин, кальцій сечі (добовий), фосфор сечі (добовий), P1NP, β-CTx), також проводили генетичні дослідження (VDR, COL1). Матеріал оброблено статистично.

Рентгенологічне дослідження проводили на апаратах Multix UP та Multix TOP. Використовували звичайну рентгенографію у стандартних прямій та боковій проекціях з одержанням зображення сегмента кінцівки по всій довжині. Усім хворим проводили рентгенологічне обстеження обох нижніх кінцівок.

Результати дослідження та їх обговорення

Особливості клініко-рентгенологічних та лабораторних проявів хвороби Блаунта. Клініко-рентгенологічна картина хвороби Блаунта.

Завжди варусна деформація верхньої третини гомілок; відсутня або незначна варусна деформація стегон; має одно- чи двосторонній перебіг; виражений торсійний компонент нижньої третини кісток гомілки по відношенню до верхньої третини; початок захворювання у 1,5-2 роки (після початку фізичного навантаження); можливість рецидивів від 1 до 5 разів за період росту дитини; відсутність скарг з боку інших органів чи систем організму.

Варусна деформація проксимального відділу гомілки; відсутність варусної деформації нижньої третини стегнової кістки; бокалоподібне розширення проксимального епіметафізу тільки велико-гомілкової кістки; характерна наявність так званого «клюва» по медіальній поверхні проксимальної зони росту велико-гомілкової кістки; на пізніх стадіях характерна скошеність медальної третини проксимальної зони росту велико-гомілкової кістки, її фрагментація, поява замикаючих пластинок та ділянок осифікації (так звані епіфізіодезні мостики) (рис. 1).

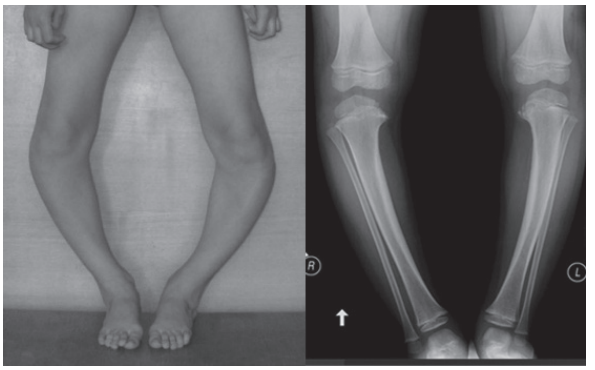

Рис. 1. Пацієнтка Л., вік 4 роки 5 міс. Хвороба Блаунта, 3ст. деформації за Langenskiold

Лабораторні ознаки хвороби Блаунта. Хворобі Блаунта притаманні нормальні чи незначно підвищенні показники кальцидіолу (25-гідроксивітаміну D). Показники кальцитріолу (1,25-дигідроксивітаміну D) – у межах вікової норми; кальцій і фосфор сироватки крові – у межах референтних значень; паратгормон – у межах вікових показників.

Особливості клініко-рентгенологічних та лабораторних проявів вітамін-D-залежного рахіту.

При клінічному дослідженні пацієнтів з ВD3Р обох типів звертають на себе увагу наявність загальнорахітичних проявів у вигляді деформацій нижніх кінцівок, м'язової слабкості, незначного відставання у зрості, підвищеної збудливості тощо.

Рентгенологічне дослідження поряд з клінічним та лабораторним є одним з основних методів у вивченні вітамін-D-залежного рахіту, що дозволяє встановити ступінь змін структури різних відділів кісток, вид та величини їх деформацій і провести порівняльний аналіз різних типів рахітоподібних захворювань. Аналізуючи рентгенограми хворих на ВD3Р, ми брали до уваги наступні симптоми: загальна архітектоніка кістки (наявність або відсутність остеопорозу), зміни у зонах росту, епіфізах і метафізах, деформації кісток та компенсаторні прояви (табл. 2).

Також, для кожного з двох типів нами були встановлені окремі клініко-ортопедичні прояви, притаманні тільки даному типу ВD3Р. Потрібно сказати, що систематизація, аналіз та виявлення особливостей ортопедичної патології у пацієнтів з ВD3Р є вкрай важливою та доцільною, що обумовлено складною діагностикою даного захворювання, при підозрі на яке усі пацієнти підлягають скринінговому біохімічному обстеженню рівня вітаміну D та його активних метаболітів у сироватці крові.

Таблиця 2. Рентгенологічні ознаки, що характеризують вітамін-D-залежний рахіт

Основні	*Додаткові*
Загальна структура кістки (наявність або відсутність остеопорозу)	Зміни в епіфізах
Зміни в зонах росту (їх форми та структури)	Зміни в метафізах
Деформації кісток	Компенсаторні зміни (робоча гіпертрофія, зони Лоозера)

Вітамін-D-залежний рахіт 1 типу. Клініко-рентгенологічна картина ВD3Р1.

Клінічна картина ВD3Р1 відрізнялася різноманіттям проявів. Пацієнти з дефіцитом 1α-гідроксилази при народженні не мали видимої ортопедичної патології, а на 1-2 році з'являлися затримка росту, сповільнення фізико-моторного розвитку, м'язова слабкість. Загальнорахітичні прояви спостерігали у дітей вже в перші 3-5 місяців життя дитини, які мали прогресуючий характер, незважаючи на профілактичну протирахітичну терапію. У більшості випадків діагноз встановлювали тільки після 2 років, коли були візуалізовані виражені, тяжкі скелетні деформації нижніх кінцівок у вигляді варусної (64,3%), рідше вальгусної (28,6%) та дискордантної (7,1%) (рис. 2). Перші ознаки вітамін-D-залежного ра-

Рис. 2. Пацієнтка Д. з вітамін-D-залежним рахітом I типу; вік 2 роки 4 міс.; варусна деформація обох нижніх кінцівок

хіту 1 типу характеризувалися функціональними змінами центральної нервової системи: усі пацієнти скаржилися на пітливість, порушення сну, були лякливі.

Поряд з деформаціями нижніх кінцівок у пацієнтів спостерігали деформації грудної клітини (9 пацієнтів), рахітичні буси та браслети (8 пацієнтів). Гіпоплазію емалі зубів, описану при даному захворюванні деякими авторами, ми не спостерігали в нашому дослідженні. У 100% досліджуваних відзначали знижений тонус м'язів; зі слів батьків сидіти діти починали після 7 місяців, стояти в рік та пізніше. Повний симптомокомплекс при вітамін-D-залежному рахіті 1 типу розвивався при досягненні дитиною 12 міс. і дуже нагадував банальний вітамін-D-дефіцитний рахіт, але тяжкого ступеню. У віці 1,5 року у всіх пацієнтів констатовано осьові деформації нижніх кінцівок та відзначали порушення росту дитини, страждав фізичний розвиток, що можливо пояснити, на наш погляд, порушенням утворення 1,25 дигідроксивітаміну D_3 і 24,25 дигідроксивітаміну D_3.

Після встановлення діагнозу (спадкова форма D-залежного рахіту) та розпочатої терапії вітаміном D і його активною формою – альфакальцидолом протягом 6 місяців, у пацієнтів спостерігали зміну деформації нижніх кінцівок з варусної на вальгусну (7 пацієнтів). Це, на нашу думку пов'язано з покращенням м'язового тонусу дитини та змінами сили м'язів антагоністів.

Превалювання випадків варусної деформації стегон та великогомілкових кісток над кількістю вальгусної деформації можливо пояснити наступним: по-перше, у всіх дітей до року фізіологічною деформацією в нормі є незначна варусна деформація нижніх кісток; по-друге, ми вбачаємо зв'язок з біомеханічними особливостями ходи і опори на тлі остеомаляційного процесу та ушкодження росткових зон, також важливу роль відіграють анатомічні особливості м'язових структур стегнової та великогомілкової кісток дитини.

Однією з найбільш важливих особливостей скелетних деформацій при BD3P1 була їх значна ступінь та резистентність до загальновизнаної медикаментозної терапії.

При аналізі рентгенологічних проявів BD3P1 встановлено, що у переважної більшості хворих (12 із 14) регіональний або системний остеопороз не спостерігався (рис. 3). Фізіологічний склероз на западинах суглобів та товщина коркового шару діафізів довгих кісток були нормальними, не потоншеними. І тільки у двох хворих виявлявся слабко виражений системний остеопороз. Грубопетлиста перебудова структури губчастих кісток була відсутня.

Основною та типовою ознакою вітамін-D-залежного рахіту 1 типу, притаманною майже для всіх хворих, була зміна структури (13 із 14) та форми (12 із 14) епіметафізарних зон росту. Структурні зміни полягали в ущільненні (склерозі) зон ендохондральної осифікації (рис. 4). Форма зон росту змінювалася за рахунок нерівномірного, помірно вираженого їх розширення у внутрішньому відділі (рис. 5). У 5 хворих окрім цього розширення була виявлена так звана «двоконтурність» зони росту (також у внутрішньому її відділі), що проявлялось зміною її конфігурації. Замість наявності на рентгенограмах лінійного зображення епіметафізарної пластинки відзначали зображення овалу різного ступеня вираженості (рис. 6). Ще у 2 хворих спостерігали деформації зон росту у вигляді лійкоподібного поглиблення в центральному відділі. Це стосувалося зон росту кісток, що утворюють колінний суглоб (рис. 7).

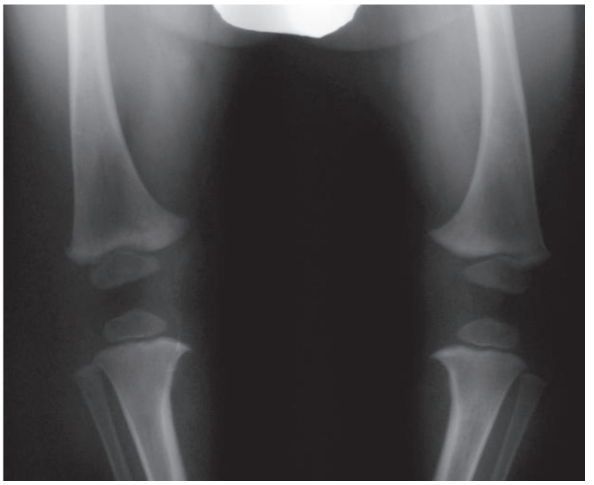

Рис. 3. Рентгенограма хворого Т. Нормальна структура кісток, відсутність остеопорозу

До основних рентгенологічних ознак D-залежного рахіту I типу відносили деформації кісток нижніх кінцівок. Вони були помірно виражені і відмічалися переважно на рівні гомілок і колінних суглобів, рідше стегнових кісток.

У більшості хворих переважав варусний компонент деформацій (9) і лише у 4 було вальгусне викривлення. Рентгенологічно за наявності осьових деформацій довгих кісток зони росту набували асиметрії, ставали розширеними у внутріш-

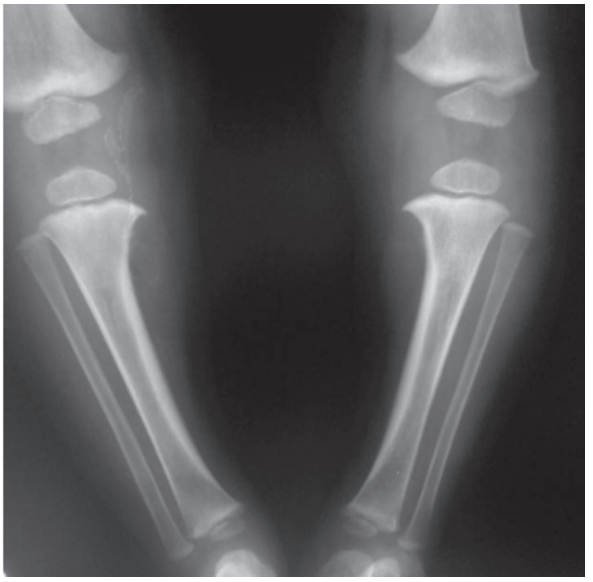

Рис. 4. Рентгенограма хворого Ж. Ущільнення (склероз) зон ендохондральної осифікації стегнових та гомілкових кісток

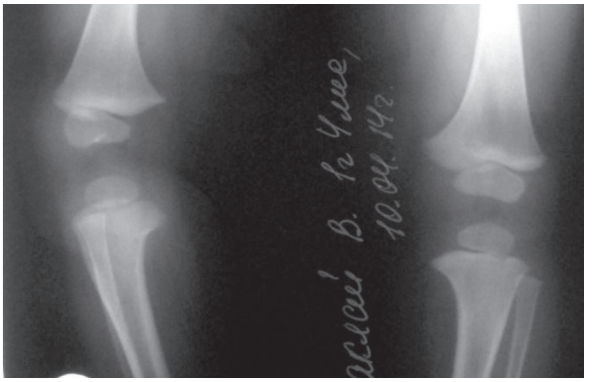

Рис. 5. Рентгенограма хворого М. Розширення внутрішнього відділу зони росту кісток, що утворюють колінний суглоб

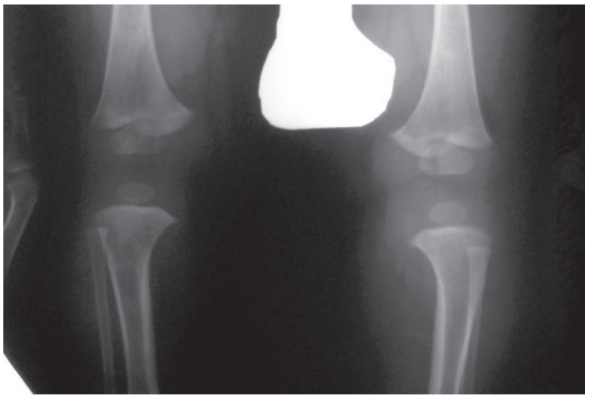

Рис. 6. Рентгенограма хворого Б. «Двоконтурність» внутрішнього відділу зони росту стегнової кістки

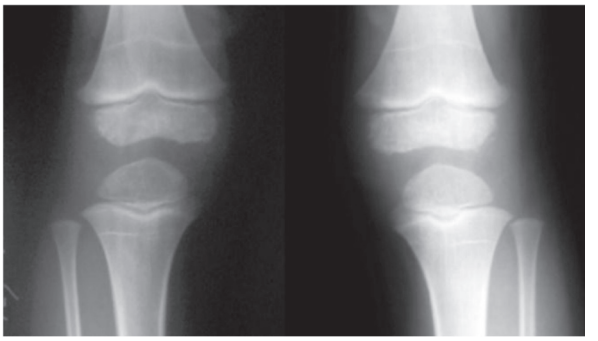

Рис. 7. Рентгенограма хворого Г. Лійкоподібне поглиблення в центральному відділі зони росту стегнових і гомілкових кісток

ньому відділі при варусній деформації і у зовнішньому – при вальгусній, у інших ділянках – ширина зони росту залишилася незміненою. Це призводило до того, що синостоз кістки також відбувався нерівномірно, унаслідок чого вже наявна деформація кінцівки без її корекції посилювалась.

Таким чином, практично у всіх хворих, які знаходилися під нашим спостереженням, були виявлені основні типові рентгенологічні симптоми, а саме: збереження нормальної загальної структури кісток (відсутність остеопорозу), перебудова у зонах росту (зміни форми і структури) та деформація кісток.

Окрім основних рентгенологічних симптомів D-залежного рахіту I типу були встановлені додаткові ознаки, такі як зміни в епіфізах і метафізах довгих кісток, компенсаторні прояви.

У всіх наших хворих епіфізи зберігали рівномірність структури і у більшості випадків – чіткість контурів (рис. 8). У 4 спостереженнях виявлені нерівність або нечіткість внутрішнього контуру епіфізів кісток, що утворюють колінний суглоб, за рахунок появи множинних додаткових точок зкостеніння (рис. 9). У 6 хворих відзначали асиметрію висоти епіфізів стегнової та великогомілкової кісток, що проявлялася зниженням їх внутрішніх відділів порівняно із зовнішніми (рис. 10).

Зміни в метафізах були виявлені у 9 дітей і полягали у збільшенні їх поперекового розміру, частіше у поєднанні з формуванням кісткового виступу у вигляді «дзьобу» (8 хворих) (рис. 11). Деформація метафізів була різною за ступенем виразності. Кісткові виступи з'являлися на внутрішній поверхні метафізів при варусній деформації і на зовнішній – при вальгусній. Структура

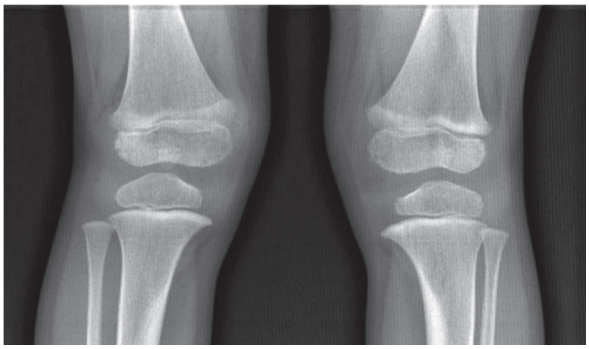

Рис. 8. Рентгенограма хворого К. Рівномірність структури та чіткість контурів епіфізів довгих кісток

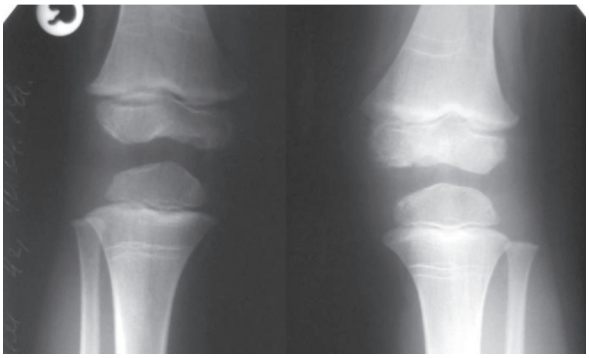

Рис. 9. Рентгенограма хворого Г. Нерівність внутрішнього контуру епіфіза стегнової кістки (поява множинних додаткових точок зкостеніння)

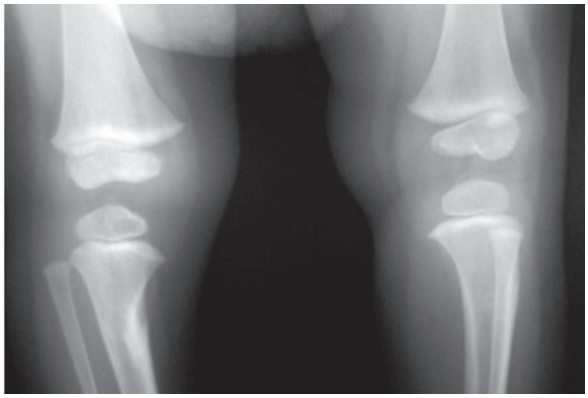

Рис. 10. Рентгенограма хворого П. Асиметрія висоти епіфіза стегнової кістки (зниження її у внутрішньому відділі)

метафізів була здебільшого незміненою, поперечна зчерченість виявлена лише у 2 хворих.

Ще однією з додаткових рентгенологічних ознак D-залежного рахіту I типу були прояви компенсації у вигляді робочої гіпертрофії та зон Лоозера. Робоча гіпертрофія спостерігалася у 8 хворих і проявлялася потовщенням коркового шару на увігнутому боці викривленої кістки (рис. 12), а саме: по задній та медіальній поверхні великогомілкових кісток і стегон. Зону Лоозера виявлено у однієї дитини в проксимальному метадіафізі великогомілкової кістки.

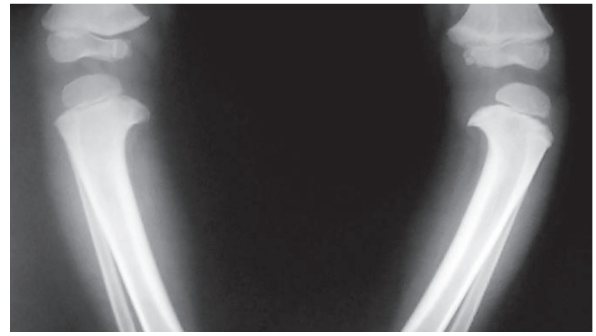

Рис. 11. Рентгенограма хворого Г. Збільшення поперекового розміру метафіза великогомілкової кістки в поєднанні з наявністю кісткового виступу

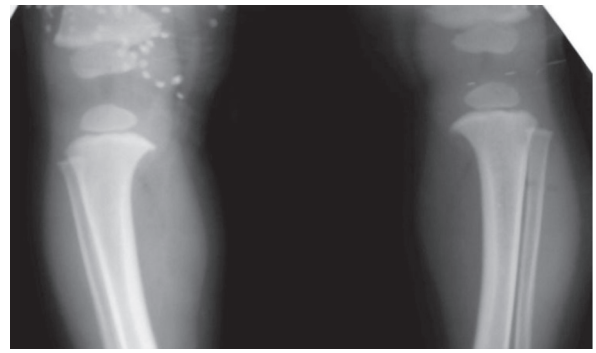

Рис. 12. Рентгенограма хворого Р. Робоча гіпертрофія великогомілкової кістки

Лабораторні ознаки BD3P1. Зміни в сироватці крові у вигляді порушення співвідношення між кальцидіолом та кальцитріолом (1:2; нормою для даного віку пацієнтів є 1:1,34-1,37), підвищенням показників кісткового обміну (остеокальцин був підвищений у 5,8 разів) та посиленням процесів кісткоутворення й кісткоруйнування в 1,1 рази на тлі нормальних показників мінерального обміну, свідчать про генетично зумовлені порушення метаболічних процесів в кістковій тканині пацієнтів з D-залежним рахітом 1-го типу [1, 2]. Дані показники лабораторних обстежень можливо і потрібно використовувати в диференційно-діагностичній послідовності встановлення правильного діагнозу, що в свою чергу дозволить застосувати безпомилкове патогенетично-обґрунтоване лікування пацієнта.

Вітамін-D-залежний рахіт 2 типу. Клініко-рентгенологічна картина BD3P2.

Клінічна картина вітамін-D-залежного рахіту II типу (BD3P2) була схожа на прояви вітамін-D-залежного рахіту I типу, що можливо поясни-

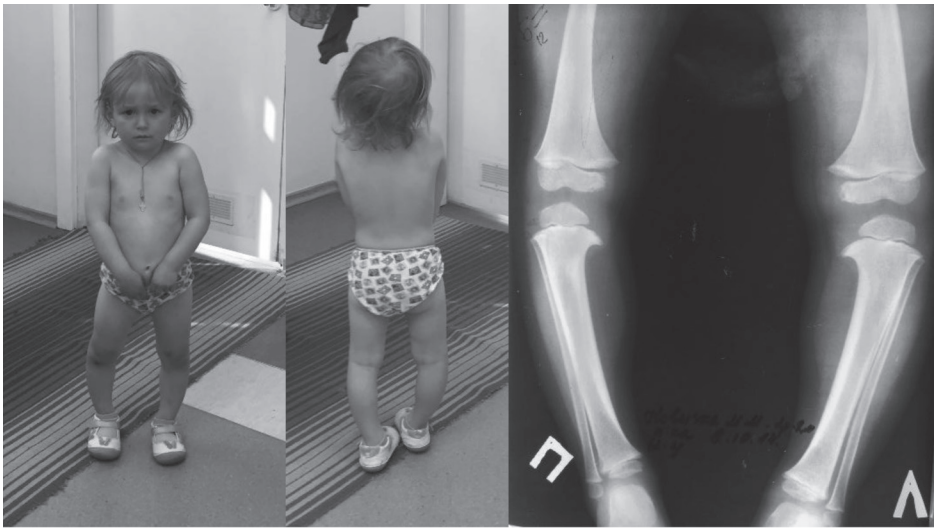

Рис. 13. Пацієнтка Д. з вітамін-D-залежним рахітом 2 типу; вік 2 роки 2 міс.; варусна деформація обох нижніх кінцівок

ти відсутністю кінцевої дії активної форми на рецептори вітаміну D, зниженою мінералізацією кісткової тканини та розвитком остеомаляційних деформацій кісток нижніх кінцівок, проте ці зміни не носили настільки виражений характер. Характерними особливостями були – наявність неврологічної симптоматики (неспокій, поганий сон, посмикування у вісні, виражена пітливість) та розвиток специфічних скелетних деформацій – багатоплощинні деформації стегнових та великогомілкових кісток, з перевагою варусного компоненту у 53,3% випадків, вальгусного – у 46,7%. У 2 пацієнтів, що знаходились під нашим спостереженням діагностовано варусні деформації стегнових та великогомілкових кісток та антекурвацію великогомілкових кісток, які носили виражений характер (рис. 13).

На превеликий жаль, практично всім пацієнтам, що знаходились під спостереженням помилково встановлювали діагноз фосфат-діабету, який після специфічного лабораторного обстеження був спростований та змінений на діагноз вітамін-D-залежний рахіт II типу.

Також до особливостей клінічного перебігу BD3P2 слід віднести неможливість корекції деформацій (у тяжких випадках) шляхом медикаментозної терапії вітаміном D. Так, у 2 пацієнтів з варусною деформацією кісток нижніх кінцівок після медикаментозної корекції структурно-функціонального стану кісткової тканини тривалістю 8 місяців ступінь вираженості деформацій не зменшився.

Рентгенологічні прояви D-залежного рахіту II типу, так як і при BD3P1 складалися з основних та додаткових симптомів. При цьому типі рахіту структура кісток у більшості випадків (9 із 15) була звичайною, а у 7 хворих спостерігали незначний системний остеопороз. Найчастішою основною рентгенологічною ознакою II типу D-залежного рахіту, так само як і при I типі, були зміни форми та структури зон росту. Нерівномірне розширення зон росту виявлено у 13 із 15 хворих. Як правило, це було незначне розширення їх внутрішніх відділів (зони росту кісток, що утворюють колінний суглоб). Однак у 2 хворих розширенню підлягали обидві периферичні ділянки епіметафізарної пластинки або тільки її зовнішній відділ (рис. 14).

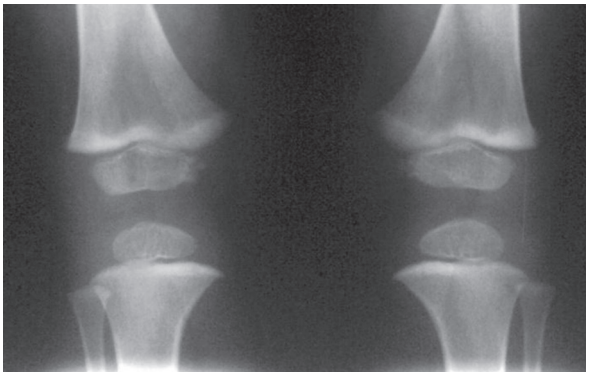

Рис. 14. Рентгенограма хворого С. Розширення зовнішнього відділу зони росту стегнової кістки

Посилення зони енхондральної осифікації спостерігали у 14 із 15 хворих. Двоконтурність зони росту виявлена у 4 випадках (3 у внутріш-

ній ділянці, 1 – у зовнішній). Також відзначено поєднання двоконтурності зони росту з нечіткістю цього контуру у 1 дитини.

Серед деформацій нижніх кінцівок дещо переважали варусні деформації нижніх кінцівок (8), у 7 хворих були вальгусні викривлення.

Додаткові рентгенологічні ознаки ВДЗР2, як і при I типі, визначали як зміни в епіфізах і метафізах довгих кісток та наявність компенсаторних проявів.

Зміни епіфізів проявлялися в асиметрії їх висоти, тобто відставанні в рості їх внутрішнього відділу у 7 хворих (у одного з цих хворих рентгенологічна картина доповнювалася нерівністю контуру епіфіза за рахунок додаткових множинних точок зкостеніння). У двох хворих зміни епіфіза полягали тільки в нечіткості його контуру на ділянці, де з'являлися ці точки зкостеніння.

Збільшення розміру метафіза були незначними та виявлені у 6 випадках. Кісткові виступи на метафізах спостерігалися майже у всіх хворих (12 із 15) і розташовувалися на внутрішніх поверхнях метафізів стегнової та великогомілкової кісток – 10 випадків і в зовнішніх ділянках – 2. Поперечну зчерченість метафіза відзначали тільки у 2 спостереженнях. Робоча гіпертрофія була виявлена у 6 дітей в кістках стегна і гомілки.

Таким чином, нами констатовано наявність значних багатоплощинних деформацій стегнових та великогомілкових кісток у пацієнтів з I та II типами ВДЗР, виразність цих деформацій залежала від стадії остеомаляційного процесу та віку пацієнта. На наш погляд, оцінка клінічних особливостей перебігу цих рахітоподібних спадкових захворювань важлива, як з позицій можливості прогнозування розвитку ортопедичних проявів, так і з метою комплексної оцінки структурно-функціонального стану кісткової тканини (клінічно, рентгенологічно та біохімічно), що у подальшому передбачає диференційовану різноманітну медикаментозну корекцію деформацій довгих кісток разом з їх хірургічною корекцією за потребою.

При порівняльному аналізі D-залежного рахіту I та II типів можна зауважити, що рентгенологічні симптоми, які їх характеризують, майже тотожні. Відмінності полягають лише в їх частоті. Так, при I типі системний остеопороз – це значна рідкість, а при II типі – спостерігається майже у половини хворих.

Що стосується змін у зонах росту, то їх локалізація і характер однакові. Але такий симптом, як двоконтурність зон росту дещо частіше спостерігається при D-залежному рахіті I типу, і тільки при цьому типові спостерігається перебудова зони росту у вигляді лійкоподібного поглиблення в центральному відділі. I тип характеризується переважно варусними деформаціями нижніх кінцівок, а при II типі – частота варусних та вальгусних деформацій майже однакова.

Додаткові рентгенологічні симптоми – зміни метафізів у вигляді їх розширення та робоча гіпертрофія кісток нижніх кінцівок, частіше зустрічаються при I типі D-залежного рахіту, а ніж при II типі.

Лабораторні ознаки ВДЗР2. Лабораторну діагностику вітамін-D-залежного рахіту 2 типу значно полегшувало застосування генетичного дослідження, спрямованого на виявлення поліморфізму в алелях рецепторів вітаміну D (VDR), яке проводили всім пацієнтам з ознаками рахітичного захворювання. Порушення метаболізму кісткової тканини при вітамін-D-залежному рахіті 2 типу, що супроводжувались порушеннями співвідношення між кальцидіолом та кальцитріолом (1:4,3; нормою для даного віку пацієнтів є 1:1,34-1,37) з підвищенням показників кісткового обміну (остеокальцин був підвищений у 2,5 рази) при нормальних показниках кісткоутворення та кісткоруйнування, не дозволяли самостійно, без генетичних досліджень, чітко встановити діагноз ВДЗР 2 типу [2].

Висновки

Для хворих на вітамін-D-залежний рахіт 1 та 2 типів притаманні різноплощинні деформації нижніх кінцівок, що проявлялись після того, як дитина починала ходити. Варусна деформація нижніх кінцівок (58,6%) кількісно переважала над вальгусною (37,9%) і дискордантною (3,4%) та з грудного віку супроводжувалась загальнорахітичними проявами (сплощення потиличної ділянки, підвищена пітливість, деформації метафізарних ділянок, грудної клітини і т.д.). Натомість, хвороба Блаунта проявляється лише варусною деформацією нижніх кінцівок і лише після 2-3-х річного віку.

Головним критерієм лабораторної диференційної діагностики вітамін-D-залежного рахіту та хвороби Блаунта є генетичне порушення співвідношеня між кількістю кальцидіолу та кальцитріолу в сироватці крові у поєднанні із значним посиленням кісткового обміну (підвищення рівня остеокальцину), що не відбувається при ранніх проявах хвороби Блаунта.

Враховуючи схожість рентгенологічної картини хвороби Блаунта на ранніх стадіях прояву хвороби та вітамін-D-залежного рахіту, на наш погляд, усім пацієнтам, з клінікою варусної деформації нижніх кінцівок після 2-х років, потрібно виконувати скринінгове біохімічне обстеження метаболітів вітаміну D. При нормально-вікових показниках кісткового обміну та клініко-рентгенологічній схожості діагностичних критеріїв, можливе генетичне обстеження з метою виявлення поліморфізму в алелях рецепторів вітаміну D.

Література

1. *Гук Ю.М., Марциняк С.М., Кінча-Поліщук Т.А., Зотя А.В.* Метаболізм кісткової тканини у хворих на вітамін D-залежний рахіт 1 типу // Вісник ортопедії, травматології та протезування. – 2015. – Т. 84, №1 – С. 65-69.
2. *Гук Ю.М., Марциняк С.М., Кінча-Поліщук Т.А., Науменко Н.О.* Діагностика та консервативне лікування хворих на вітамін-D-залежний рахіт // Травма. – 2014. – Т. 15, №3. – С. 94-98.
3. *Кабацій М.С., Голюк Е.Л., Немеш М.М.* Аналіз результатів хірургічного лікування пацієнтів з хворобою Ерлахера-Блаунта // Травма. – 2014. – Т. 15, №3. – С. 61-63.
4. *Марциняк С.М., Науменко Н.О., Кінча-Поліщук Т.А., Зима А.М.* Клініко-рентгенологічні прояви різних типів вітамін- D-залежного рахіту // Травма. – 2015. – Т. 16, №5. – С. 66-73.
5. *Новиков П.В.* Рахит и наследственные рахитоподобные заболевания у детей: диагностика, лечение, профилактика / М., «Триада – Х», 2006. – 363 с.
6. *Langenskiold A.* Tibia vara. A critical review // Clin. Orthop. Relat. Res. – 1989. – V. 246. – P. 195-207.
7. *Sabharwal S.* Current concepts review. Blount disease // J. Bone Joint Surg. Am. – 2009. – V. 9. – P. 1758-1776.
8. *Silver J., Landau H., Bab I. et al.* Vitamin-D-dependent rickets types I and II. Diagnosis and response to therapy // Israel J. Med. Sci. – 1985. – V. 21. – P. 53-56.

ДИФФЕРЕНЦИАЛЬНАЯ ДИАГНОСТИКА БОЛЕЗНИ БЛАУНТА И РАХИТОПОДОБНЫХ ЗАБОЛЕВАНИЙ

Марциняк С.М., Немеш М.М.

ГУ «Институт травматологии и ортопедии НАМН Украины», Киев

Цель – установить особенности клинико-рентгенологического течения и биохимических показателей, характерных для болезни Блаунта и каждого из типов витамин-D-зависимого рахита, для проведения дифференциальной диагностики между данными нозологиями.

Материалы и методы. Материалом для исследования стали истории болезни и рентгенограммы 58 пациентов: 29 пациентов с болезнью Блаунта и 29 пациентов с диагнозом витамин-D-зависимый рахит (тип 1 и 2). Возраст больных составил от 6 месяцев до 8 лет. Всех пациентов обследовали клинико-рентгенологически и лабораторно.

Результаты. Для больных витамин-D-зависимым рахитом 1 и 2 типов присущи разноплоскостные деформации нижних конечностей, которые проявлялись после того, как ребенок начинал ходить. Варусная деформация нижних конечностей (58,6%) количественно преобладала над вальгусной (37,9%) и дискордантной (3,4%) и с грудничкового возраста сопровождалась общерахитическими проявлениями (уплощение затылочного участка, повышенная потливость, деформации метафизарных участков грудной клетки и т.д.). Тогда как болезнь Блаунта проявляется только варусной деформацией нижних конечностей после 2-3-х годовалого возраста.

Главным критерием лабораторной дифференциальной диагностики витамин-D-зависимого рахита и болезни Блаунта является генетическое нарушение соотношения количества кальцидиола и кальцитриола в сыворотке крови в сочетании со значительным ускорением костного обмена (повышение уровня остеокальцина), чего не происходит при ранних проявлениях болезни Блаунта.

Выводы. Учитывая схожесть рентгенологической картины на ранних стадиях проявления болезни Блаунта и витамин-D-зависимого рахита, на наш взгляд, всем пациентам с проявлениями варусной деформации нижних конечностей после 2-х лет необходимо выполнять скрининговое биохимическое исследование метаболитов витамина D. При нормальных возрастных показателях костного обмена и клинико-рентгенологической схожести диагностических критериев возможно генетическое обследование с целью выявления полиморфизма в аллелях рецепторов витамина D.

Ключевые слова: болезнь Блаунта, варусная деформация, витамин-D-зависимый рахит, витамин D.

DIFFERENTIAL DIAGNOSTICS ILLNESS OF BLOUNT AND OF RACHITIS DISEASES

Martsinyak S.M., Nemesh M.M.

«Institute of Traumatology and Orthopedics National Academy of Medical Sciences of Ukraine», Kyiv, Ukraine

The aim. To set the features of clinicoradiological motion and biochemical indexes, characteristic for illness of Blount and each of types of vitamin-D-dependent rachitis, for realization of differential diagnostics between these nosologies.

Methods. Material for research hospital and sciagram charts became 58 patients: 29 patients with illness of Blount, and 29 patients with a diagnosis vitamin-D-dependent rachitis (type 1 and 2). Age of patients made from 6 months 8 to. All patients inspected clinicoradiological and laboratory.

Results. For patients by a vitamin by a vitamin D-dependent rachitis 1 and 2 types inherent anotherplane deformations of lower limbs that showed up since a child began to walk. Varus deformation of lower limbs (58.6%) in number prevailed above valgus (37.9%) and discordant (3.4%), and from infancy accompanied by allrahitis displays (unplaning cervical area, enhanceable to sweat, deformations of мetaphysar areas, thorax). But, illness of Blount shows up only varus deformation of lower limbs, after 2-3th year-old age.

By the main criterion of laboratory differential diagnostics of vitamin-D-dependent rachitis and illness of Blount there is genetic violation of betweenness by the amount of calcidiol and calcitriol in the serum of blood, in combination with the considerable strengthening of bone exchange (increase of level of osteocalcin) that does not take place at the early displays of illness of Blount.

Conclusions. Taking into account look of roentgenologic picture of illness of Blount like the early stages of display of illness and vitamin-D-dependent rachitis, in our view, to all patients, with the clinic of varus deformation of lower limbs after 2th, it is needed to execute the screening biochemical inspection of мetabolitis vitamin D. At normal age-related indexes of bone exchange and clinicoradiological germination of diagnostic criteria, a genetic inspection is possible with the purpose of exposure of polymorphism at the allels receptors of vitamin D.

Key words: illness of Blount, varus deformation, D-dependent rachitis, vitamin D.