

ВІЙСЬКОВА ХІРУРГІЯ

УДК 616.728.4+616.718.5/.6]-001.5-089-74

ПРИМЕНЕНИЕ НАПРЯЖЕННОЙ ПЕТЛИ В ХИРУРГИЧЕСКОМ ЛЕЧЕНИИ ПЕРЕЛОМОВ ЛОДЫЖЕК С ПОВРЕЖДЕНИЕМ МЕЖБЕРЦОВОГО СИНДЕСМОЗА

М.Л. Головаха, М.А. Кожемяка, Е.А. Криворучко

Запорожский государственный медицинский университет

Резюме. В работе рассмотрены преимущества и недостатки существующих методов лечения переломов лодыжек с повреждением межберцового синдесмоза. Обоснована возможность применения напряженной петли и разработанной наkostной пластины в хирургическом лечении переломов лодыжек с повреждением межберцового синдесмоза. Приведенные данные клинических наблюдений и их анализ свидетельствует о высокой эффективности предложенного метода лечения.

Ключевые слова: переломы лодыжек, межберцовый синдесмоз, хирургическое лечение, остеосинтез, напряженная петля.

Введение. Лечение переломов области голеностопного сустава является актуальной проблемой травматологии, что обусловлено тяжестью травмы, возможными последствиями и достаточно высокой встречаемостью. Количество травм данной локализации увеличивается и, в большинстве случаев, они встречаются у лиц трудоспособного возраста [7]. Одними из наиболее тяжелых травм голеностопного сустава являются переломы лодыжек типа В и С (по классификации АО), когда происходит повреждение элементов межберцового синдесмоза (рис. 1).

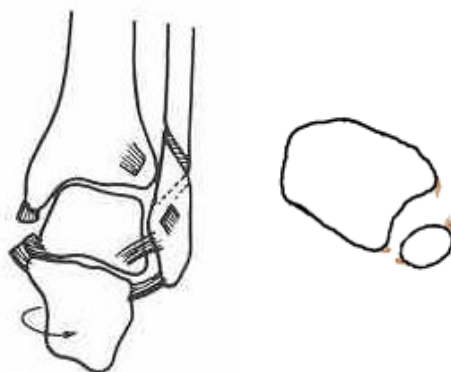


Рис. 1. Перелом латеральной лодыжки с разрывом межберцового синдесмоза (44-С1 по классификации АО)

Доля этих повреждений в структуре всех повреждений голеностопного сустава составляет от 10 % до 31,3 % [9, 16]. Они являются одними из основных причин инвалидизирующих и неблагоприятных исходов лечения повреждений области голеностопного сустава. Несмотря на большое количество существующих методов консервативного и хирургического лечения этих

повреждений, количество неудовлетворительных результатов составляет по данным разных авторов от 5 до 30 %, при этом инвалидность достигает 24 - 28 % [8].

Существующие методы хирургического лечения переломов лодыжек с внутренней или внешней фиксацией костных отломков позволяют удерживать костные фрагменты до консолидации. Остеосинтез переломов латеральной лодыжки с помощью наkostной 1/3 трубчатой пластины и позиционного винта, удерживающего латеральную лодыжку в вырезке большеберцовой кости является наиболее распространенным методом оперативного лечения при переломах лодыжек с повреждением межберцового синдесмоза на сегодняшний день [1, 12]. Однако данный способ лечения не лишен недостатков [4, 8, 12, 14, 18]. В ряде случаев при использовании такого типа хирургического лечения развиваются осложнения в виде переломов фиксирующих конструкций, миграции фиксаторов, развития синостоза, позднего диастаза после удаления позиционного винта и т.д. (рис.2).

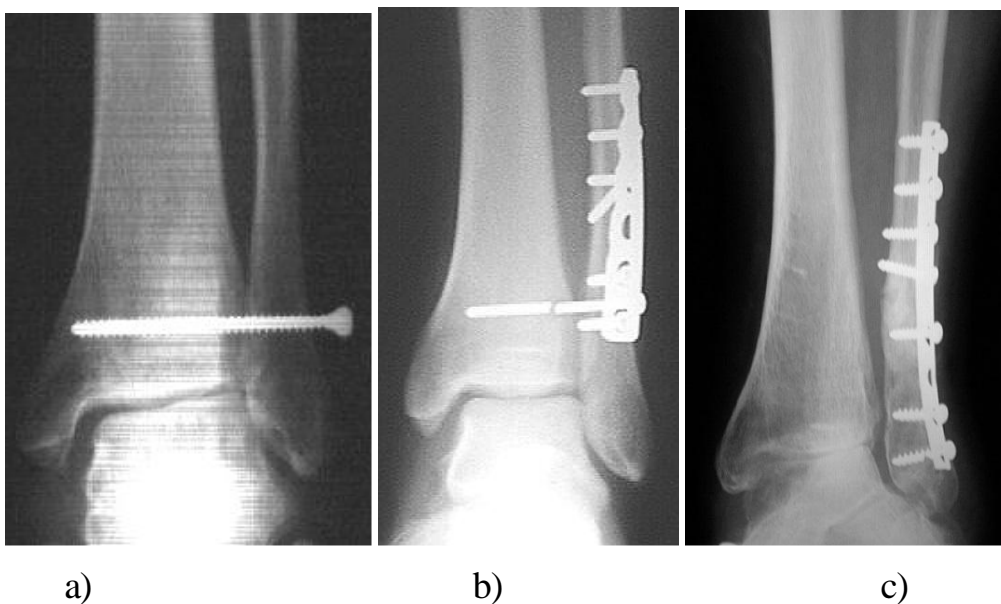


Рис.2. Осложнения после использования позиционного винта для фиксации синдесмоза: а) миграция винта; б) перелом винта; в) поздний диастаз после удаления винта

Также использование позиционного винта требует дополнительного хирургического вмешательства по его удалению в положенные сроки. Нередки контрактуры и боли при движении в голеностопном суставе, причиной которых является длительная неопорность конечности, рекомендуемая для защиты позиционного винта. Поэтому существует необходимость дальнейшего поиска оптимального метода лечения данного типа повреждений.

Ранее были предложены другие методы с использованием гибкой фиксации с обнадеживающими первыми результатами. Miller S.D., Carls R.J.

использовали одну прочную нить через 2 смежные просверленные отверстия, хотя это может спровоцировать прорезывание мягкой кости [26]. Zeiss и др. использовали сравнительно большие полиэтиленовые кнопки, разработанные для фиксации сухожилий с одной петлей для крученой полиэтиленовой нити, которые рутинно удалялись. Оба эти метода требовали открытия медиальной стороны, что является существенным недостатком при высокоэнергетической травме.

Сабиров Р.М. с соавт. (2002) предложили первичную пластику межберцового синдесмоза костно-сухожильным ауто- или аллотрансплантатом, выделенным из собственной связки надколенника и части бугристости большеберцовой кости и надколенника [27]. Недостатком этой методики, на наш взгляд, является необходимость фиксации межберцового синдесмоза позиционным винтом и применение гипсовой иммобилизации в послеоперационном периоде до 12 недель. Начало восстановления опорной функции оперированной конечности начиналось с 12- й недели.

Кувин М.С. (2002) для стабилизации межберцового синдесмоза применял лавсановые нитки № 5, сплетенные “косичкой”. Сверлом в обоих берцовых косточках формировали три канала, по которым проводили лавсановую “косичку”, которая фиксировали биополимерными шпильками [28]. Устранение межберцового диастаза осуществляли с помощью авторского репонирующего устройства, проведенного над зоной межберцового синдесмоза. Недостатком предложенного метода, на наш взгляд, является травматичность, связанная с необходимостью ревизии синдесмоза и возможность местной реакции на лавсан.

Особое внимание должно уделяться точному сопоставлению синдесмоза. Эффект фиксации напряженной петлей обеспечивает очень маленькое сжатие, кроме того, способствует правильному позиционированию малоберцовой кости в вырезке большеберцовой. Тыльное сгибание стопы не было ограничено ни у одного пациента, ни на операционном столе, ни в ходе реабилитации, что свидетельствует о том, что синдесмоз не был перетянут. Thornes и др. в исследовании на трупном материале с использованием стягивающего винта для компрессии опровергли мнение, что компрессия синдесмоза уменьшает движения в голеностопном суставе [19]. Кроме того, положение стопы во время фиксации не имеет значения после устранения смещения малоберцовой кости.

По нашим представлениям, идеальный имплант для остеосинтеза перелома лодыжки и фиксации синдесмоза должен быть достаточно прочным для того, чтобы противостоять диастазу и, в тоже время, позволять раннюю мобилизацию, сохраняя при этом физиологические микродвижения в

синдесмозе. Удаление импланта не должно быть обязательным, но он должен легко удаляться при необходимости. Фиксатор должен оставаться интактным до полного заживления связок во избежание позднего диастаза, его установка должна быть простой, быстрой и без дополнительной травмы.

Учитывая вышеизложенное, таким имплантом может стать предизогнутая пластина с угловой стабильностью винтов для остеосинтеза перелома латеральной лодыжки и напряженная петля, как позиционирующий элемент при повреждении межберцового синдесмоза. Исследования на трупном материале показали высокую эффективность и надежность фиксации синдесмоза напряженной петлей в сравнении с 3х-кортикальным 4,5 мм позиционным винтом [19]. Средние значения диастаза после ротационной нагрузки были одинаковы в обеих группах. Тем не менее, стандартные отклонения диастаза были выше в группе с фиксацией винтом, отражая более стойкую удерживающую способность напряженной петли в трупной кости.

Таким образом, преимуществами данного метода являются высокая стабильность фиксации, сохранение микроподвижности в суставе, отсутствие необходимости в дополнительных этапных вмешательствах, возможность проведения ранней реабилитации с целью раннего восстановления функции голеностопного сустава и профилактики контрактур, сокращение сроков временной нетрудоспособности.

Материалы и методы. Нами изучены ближайшие результаты хирургического лечения переломов лодыжек с повреждением межберцового синдесмоза у 36 больных (тип В и С по классификации АО). Тип повреждения определяли, используя общепринятые клинико-рентгенологические методы исследования by Chissell - Jones [21] and Boden et al.[22], а также ультрасонографию и магниторезонансную томографию голеностопного сустава [6].

В первой группе у 18 больных проводилось хирургическое лечение переломов лодыжек с повреждением межберцового синдесмоза по методике АО. Выполняли открытую репозицию перелома наружной лодыжки с последующей фиксацией 1/3 трубчатой накостной конвенционной пластиной и 3,5 мм винтами. После этого с помощью внутренней ротации стопы вправляли малоберцовую кость в вырезку большеберцовой, на уровне 2 см над межберцовым синдесмозом через отверстия в 1/3 трубчатой пластине вводили позиционный 4,5 мм винт через три кортикальных слоя в направлении сзади наперед под углом 25-30° параллельно дистальной суставной поверхности большеберцовой кости. При переломе медиальной лодыжки производили открытую репозицию и фиксацию напряженной проволочной петлей по Веберу или остеосинтез винтами, восстанавливали поврежденные связочные структуры медиального отдела. Раны промывали асептическими растворами, проводили тщательный гемостаз, активное дренирование.

Во второй группе у 18 пациентов при аналогичном характере перелома была выполнена открытая репозиция перелома наружной лодыжки с последующей фиксацией предизогнутой фигурной накостной пластины с полиаксиальной угловой стабильностью винтов оригинальной конструкции и 3,5 мм блокированными винтами (рис. 3б). Основными отличительными особенностями используемой оригинальной пластины являются: 1) анатомичная форма левой и правой пластин; 2) небольшая толщина пластинки – 1,5мм, благодаря которой она не занимает много места в мягких тканях; 3) в дистальной ее части расположены три отверстия, обеспечивающие введение винтов с полиаксиальной угловой стабильностью, что дает возможность ввести три или четыре винта ниже перелома; 4) вокруг отверстий для проведения элементов напряженной петли имеется ложе для круглой металлической пластинки, позволяющее четко позиционировать ее на пластине и избегать контакта нити с краями пластины (рис. 3а). Конструктивно данная пластина занимает минимальный объем в мягких тканях и позволяет прочно зафиксировать костные отломки.

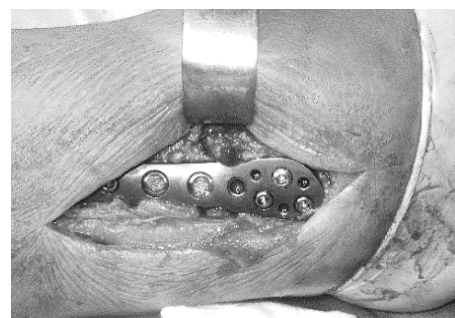
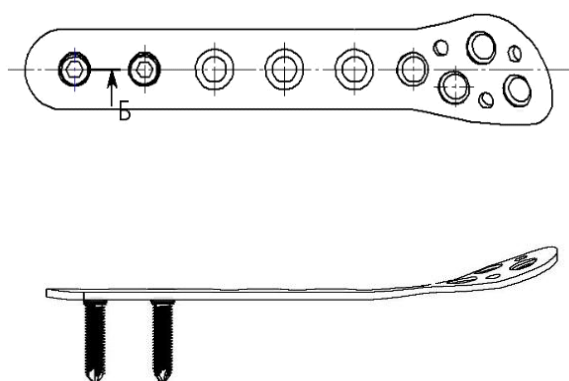


Рис.3. а) Схема оригинальной пластины; б) остеосинтез перелома латеральной лодыжки с помощью пластины;

Вправляли малоберцовую кость в вырезку большеберцовой, на уровне 2 см над дистальной суставной поверхностью большеберцовой кости через специальные отверстия в пластине формировали костный канал через все кортикальные слои малоберцовой и большеберцовой костью в направлении сзади наперед под углом 30° параллельно дистальной суставной поверхности большеберцовой кости. Нерассасывающуюся плетеную синтетическую нить #5 (Fiber Wire® Arthrex) проводили дважды через отверстия в овальной металлической пластинке. Нить протягивали через одно из наружных отверстий овальной металлической пластины и через длинный игольчатый проводник.

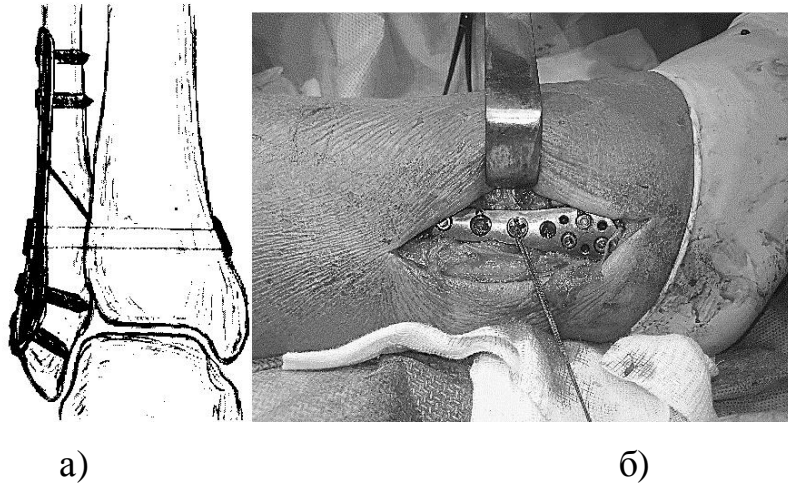


Рис.4. Проведение и фиксация напряженной петли: а) схема; б) фото

Проводник проводили через отверстие в пластине по просверленному каналу с латеральной стороны и выводили медиально через интактную кожу. Используя затягиваемую нить, овальную металлическую пластинку проводили горизонтально по просверленному отверстию, пока не выводили на наружную поверхность медиального кортикального слоя большеберцовой кости. Изменяя угол тракции затягиваемой нити, овальную металлическую пластинку переворачивали и закрепляли на медиальном кортикальном слое большеберцовой кости. Протягиваемую нить удаляли. Круглую металлическую пластинку устанавливали в ложе на поверхности пластины малоберцовой кости дальнейшей ручной тракцией нити. Нить натягивалась между овальной и круглой пластинками и фиксировалась двойным узлом. Проводился интраоперационный рентгеноскопический контроль фиксации. (рис.5).

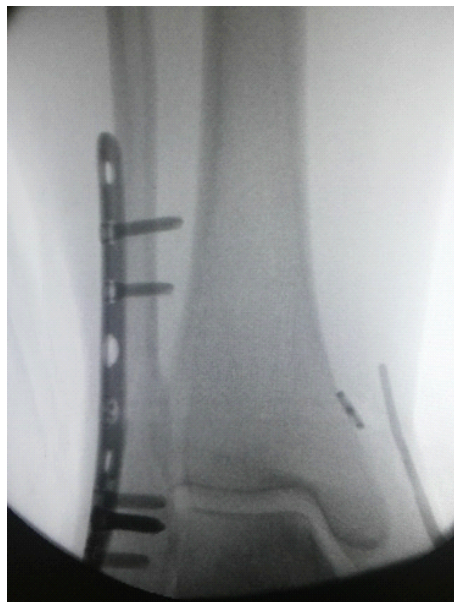

Рис.5. Интраоперационный контроль фиксации

Всем больным в обеих группах в послеоперационном периоде проводили локальную компрессионную гипотермию оперированного сегмента в течение первых суток. Интраоперационная антибиотикопрофилактика 2,0 г цефазолина внутривенно капельно и далее в 1,0 г цефазолина 3 раза в сутки внутривенно капельно 72 часа после операции [23]. Во всех случаях проводили иммобилизацию оперированного сустава после операции брейсом или задней гипсовой шиной с последующим курсом физиореабилитации. Пациентам первой группы проводили фиксацию задней гипсовой шиной до 2 недель, осевую нагрузку разрешали только после удаления позиционного винта через 8 недель с момента операции. Пациентам второй группы разрешали осевую нагрузку на оперированную конечность в ортезе (рис. 6) до 50 % от нормальной через 3 нед. после операции, полную нагрузку через 8 недель с момента операции.

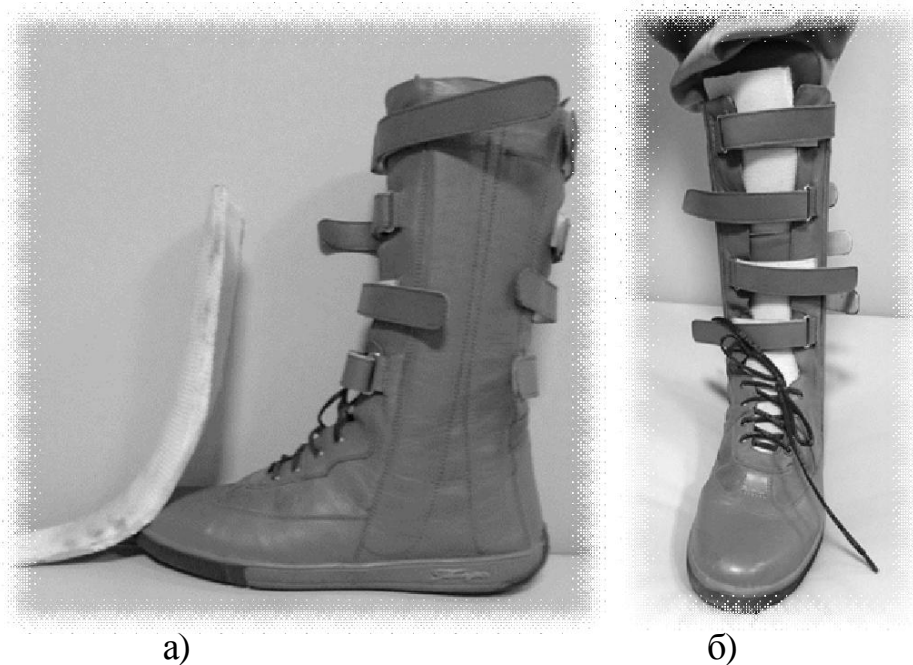


Рис.6. Ортез, используемый для реабилитации пациентов с переломами лодыжек в послеоперационном периоде: а) вид сбоку, рядом полимерная вставка; б) вид спереди.

Оценку результатов проводили через 3, 6 и 12 мес. с момента операции. Использовали шкалу AOFAS с максимальным значением 100 [20]. Субъективные критерии оценивали методом индивидуального анонимного анкетирования, куда включали такие параметры как время, необходимое для возврата к работе, общая удовлетворенность пациента. Через 12 мес. пациентам предлагали субъективно оценить результат как превосходный, хороший, удовлетворительный или плохой. В двух случаях проведено КТ для оценки целостности конструкции и для измерения диастаза в сравнении с

контралатеральной стороной. Измерение диастаза проводили на стандартном расстоянии (2 см) выше обеих лодыжек [6].

Статистическую и графическую обработку полученных результатов проводили на компьютере AMD FX-8350 с помощью пакета программ Microsoft Office Excel 2013 и Statistica 8.0© StatSoft Inc. При обработке полученных данных использовали методы описательной статистики: вычисление средних величин и стандартного отклонения. Проверку рядов данных на нормальность проводили при помощи критериев Колмогорова-Смирнова и Вальда-Вольфовица. Для сравнительного анализа независимых групп применяли непараметрический U-критерий Манна-Уитни [24, 25]. Различия между средними величинами считали достоверными при значении р-уровня значимости менее, либо равно 0,05.

Результаты и обсуждение. Демографические показатели были сопоставимыми в обеих группах, включая пол, возраст, классификацию переломов и механизм повреждения (табл. 1)

Таблица 1

Демографические показатели обеих групп

Параметр	Фиксация винтом	Фиксация напряженной петлей
Количество пациентов	n = 18	n = 18
Средний возраст	36,9	34,4
Возрастной диапазон	18 - 62	19 - 64
Мужчины : женщины	10 : 8	12 : 6
Левая н/к : правая н/к	7 : 11	13 : 5
Характер травмы:		
бытовая	13	12
спортивная	3	5
производственная	1	1
автомобильная	1	0
Тип перелома по классификации АО		
44B2	2	1
44B3	1	3
44C1	6	9
44C2	7	5
44C3	1	0

Через 3 мес. после операции средние значения по шкале AOFAS у пациентов из группы фиксации синдесмоза напряженной петлей были лучше, чем у пациентов, которым выполнялась фиксация синдесмоза винтом (89 и 78 соответственно). Средние значения оставались достоверно лучшими в группе с фиксацией напряженной петлей ($p \leq 0,05$) и в последующих измерениях в 6 и 12 мес., хотя и с несколько меньшей разницей средних значений (91 к 83 и 93 к 86 соответственно) (рис. 9).

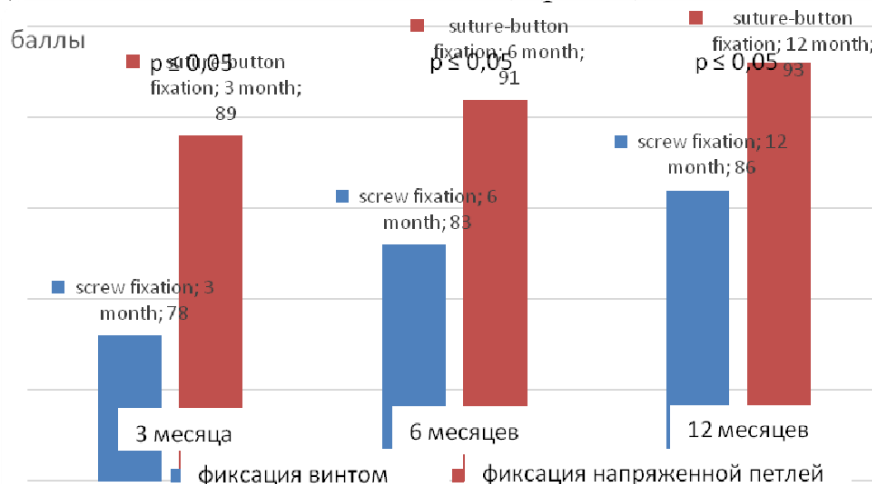


Рис.9 Средние значения по шкале AOFAS (p – отличие показателей в соответствующих группах по U-критерию Манна-Уитни).

Среднее значение времени возврата к работе было достоверно меньше ($p < 0,05$) в группе фиксации напряженной петлей (3,1 мес. и 4,2 мес. соответственно). Ни одному из пациентов с фиксацией напряженной петлей не понадобилась этапная операция для удаления импланта, в сравнении с пациентами из контрольной группы, которым в плановом порядке проводилась операция удаления позиционного винта через 8 недель с момента первой операции.

Рейтинги удовлетворенности пациентов через 1 год после операции оказались лучше в первой группе (рис.10).

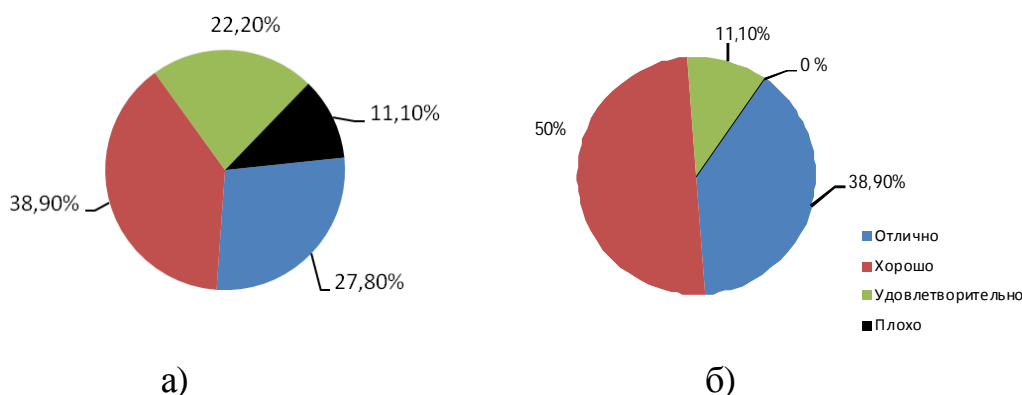


Рис.10. Рейтинг удовлетворенности пациентов через 1 год после операции: а) фиксация винтом; б) фиксация напряженной петлей

Раневой инфекции в послеоперационном периоде не было отмечено ни в одной из групп. В первой группе в двух случаях отмечалась миграция винтов области латеральной лодыжки. У одного пациента, не явившегося на этапное удаление позиционного винта, в срок 3 месяца после операции произошел перелом позиционного винта. В одном случае наблюдалась потеря репозиции после удаления позиционного винта. Во второй группе потери репозиции и миграции фиксаторов в послеоперационном периоде не наблюдалось (табл.2).

Таблица 2

Сравнительная оценка осложнений при фиксации синдесмоза позиционным винтом и напряженной петлей

Осложнение	Фиксация винтом (n = 18)	Фиксация напряженной петлей (n = 18)
Раневая инфекция	0	0
Миграция винтов	2	0
Перелом винта	1	0
Поздняя потеря репозиции	1	0

В нашем исследовании по применению напряжённой петли в комбинации с пластиной с угловой стабильностью винтов для лечения переломов латеральной лодыжки с повреждением межберцового синдесмоза доказано ее простоту, безопасность и эффективность. Ни одному из пациентов не потребовалось этапное хирургическое вмешательство по удалению имплантов до полной консолидации перелома, ни в одном случае не возникли осложнения, связанные с использованием данной конструкции. Импланты остались неповрежденными. Через 12 мес. после операции результаты лечения и общая удовлетворенность пациентов была выше при использовании фиксации напряженной петлей. Предупреждение позднего диастаза обеспечивалось прочной нерезорбтивной плетеной синтетической нитью вплоть до восстановления синдесмоза и консолидации перелома. Фиксация напряженной петлей в комбинации с оригинальной пластиной может быть методом выбора у пожилых больных, пациентов с ожирением или у пациентов с сопутствующими повреждениями верхних конечностей, которым тяжело будет справиться с ходьбой без опоры на оперированную конечность. Также фиксация напряженной петлей может быть приоритетной в остеопоротической кости, где удержание винта может быть ослаблено.

Единственным недостатком данной техники можно считать медиальный точечный кожный разрез, необходимый для монтажа импланта - проведение иглы и нити.

С учетом того, что нет необходимости проведения дополнительного хирургического вмешательства по удалению фиксирующего синдесмоз импланта, suture-button фиксация имеет преимущества в стоимости. Также важным представляется более ранняя реабилитация больных и сокращение сроков нетрудоспособности.

Выводы

Предложенный метод применения напряжённой петли в комбинации с оригинальной пластиной с угловой стабильностью винтов для лечения переломов латеральной лодыжки с повреждением межберцового синдесмоза позволяет проводить анатомичную репозицию и стабильную фиксацию поврежденных структур, обеспечивает возможность раннего восстановительного лечение, минимизирует возможность потери репозиции, миграции и перелома фиксаторов, не требует проведения дополнительного этапного хирургического лечения, является более экономически эффективным в связи с сокращением сроков нетрудоспособности.

Литература

1. Muller M., Allgower M, Schneider R, et al. Manual of Internal Fixation, 3rd ed. Berlin: Springer-Verlag, 1991
2. Kennedy JG, Johnson SM, Collins AL, et al. An evaluation of the Weber classification of ankle fractures. *Injury*. 1998; 29:577Y580.
3. Brian Thornes, FRCSEd and Damien McCartan, MB. Ankle Syndesmosis Injuries Treated with the TightRope[®] Suture-Button Kit. *Techniques in Foot and Ankle Surgery* 5(1):45–53, 2006
4. McBryde A, Chiasson B, Wilhelm A, Donovan F, Ray T, Bacilla P. Syndesmotic screw placement: A biomechanical analysis. *Foot Ankle Int* 1997;18:262-6.
5. Лоскутов А.Е., Красовский В.Л., Постолов О.М. Механические свойства связок межберцового синдесмоза и латерального отдела голеностопного сустава // *Ортопедия, травматология и протезирование*.- 1999.- № 2. - С. 49-54.
6. Васильев А.Ю., Витько Н. К., Буковская Ю. В. Спиральная компьютерная томография в диагностике травматических повреждений голеностопного сустава и стопы // *Вестник рентгенологии и радиологии*. — 2002.-№ 2.-С. 34-38 .
7. Ключевский В.В. Повреждение голеностопного сустава и стопы // *Хирургия повреждений*. - Ярославль: ДИА-пресс, 1999. - С. 330 - 335.
8. Ломтатидзе Е.Ш. Функциональные результаты консервативного и оперативного лечения переломов лодыжек // *Всероссийская юбилейная научно-практическая конференция “Лечение сочетанных травм и заболеваний конечностей”*. - М, 2003. - С. 204 - 205.

9. Court-Brown CM, McBirnie J, Wilson G: Adult ankle fractures: An increasing problem? *Acta Orthop Scand* 69:43–47, 1998.
10. Beumer A, Campo MM, Niesing R, Day J, Kleinrensink GJ, Swierstra BA. Screw fixation of the syndesmosis: a cadaver model comparing stainless steel and titanium screws and three and four cortical fixation. *Injury Int J Care Injured* 2005;36:60-4.
11. Lundberg A. Kinematics of the ankle and foot - in vivo roentgen stereophotogrammetry. *Acta Orthop Scand Suppl* 1989;223:1–24.
12. Beris A.E., Kabbani K.T., Xenakis T.A., et al: Surgical treatment of malleolar fractures: A review of 144 patients. *Clin Orthop* 341: 90–98, 1997.
13. Beumer A., Valstar E.R., Garling E.H., et al: Kinematics of the distal tibiofibular syndesmosis: Radiosterometry in 11 normal ankles. *Acta Orthop Scand* 74:337–343, 2003.
14. Boden S.D., Labropoulos P.A., McCowin P., Lestini W.F., Hurwitz S.R.: Mechanical considerations for the syndesmosis screw: A cadaver study. *J Bone Joint Surg* 71A:1548–1555, 1989.
15. de Souza L.J., Gustilo R.B., Meyer T.J.: Results of operative treatment of displaced external rotation-abduction fractures of the ankle. *J Bone Joint Surg* 67A:1066–1074, 1985.
16. Jensen S.L., Andresen B.K., Mencke S., Nielsen P.T.: Epidemiology of ankle fractures: A prospective population-based study of 212 cases in Aalborg, Denmark. *Acta Orthop Scand* 69:48–50, 1998.
17. Kennedy J.G., Johnson S.M., Collins A.L., et al: An evaluation of the Weber classification of ankle fractures. *Injury* 29:577–580, 1998
18. Бур'янов О.А. Аналіз причин незадовільних результатів лікування переломів в ділянці гомілковоступневого суглоба / Бур'янов О.А., Лябах А.П., Волошин О.І. [та ін.] // Літопис травматології та ортопедії. – 2006. – № 1–2. – С. 93–96.
19. Thornes B, Walsh A, Hislop M, Murray P, O'Brien M: Suture-endobutton fixation of ankle tibio-fibular diastasis: A cadaver study. *Foot Ankle Int* 24:142–146, 2003
20. Kitaoka HB, Alexander IJ, Adelaar RS, et al: Clinical rating systems for the ankle-hindfoot, midfoot, hallux, and lesser toes. *Foot Ankle Int* 15:349–353, 1994.
21. Chissell HR, Jones J: The influence of a diastasis screw on outcome in Weber Type-C ankle fractures. *J Bone Joint Surg* 77B:435–438, 1995
22. Boden S.D., Labropoulos P.A., McCowin P., Lestini W.F., Hurwitz S.R.: Mechanical considerations for the syndesmosis screw: A cadaver study. *J Bone Joint Surg* 71A:1548–1555, 1989.

23. Dale W. Bratzler, E. Patchen Dellinger, Keith M. Olsen, et al: Clinical practice guidelines for antimicrobial prophylaxis in surgery Am J Health-Syst Pharm.2013; 70:195-283
24. Гланц С. Медико-биологическая статистика / Гланц С.; [пер. с англ.]. – М.: Практика, 1998. – 459 с.
25. Канюков В.Н. Математический анализ в офтальмологии / В.Н. Канюков, А.К. Екимов, В.В. Щербанов. – Оренбург : ОАО «ИПК «Южный Урал», 2005. – 240 с.
26. Miller S.D., Carls R.J. The bioresorbable syndesmotic screw: application of polymer technology in ankle fractures // Am. J. Orthop. - 2002. - Vol. - 31(1 Suppl).-P. 18-21.
27. Сабиров Р.М., Никитин В.В., Еникеев Р.И., Конев А.В. Способ лечения разрыва дистального межберцового синдесмоза // Бюл. Изобретения. Полезные модели». - 2002. - № 16.- Патент РФ № 2187269.
28. Кувин М.С. Пронационно-абдукционные повреждения голеностопного сустава : автореф. дис. канд. мед. наук. — Иркутск, 2002. — 17с.

Резюме. У роботі розглянуті переваги та недоліки існуючих методів лікування переломів кісточок з пошкодженням міжгомількового синдесмозу. Обґрунтовано можливість застосування напруженої петлі і розробленої накісткової пластини в хірургічному лікуванні переломів кісточок з пошкодженням міжгомількового синдесмозу. Наведені дані клінічних спостережень та їх аналіз свідчить про високу ефективність запропонованого методу лікування.

Ключові слова: переломи кісточок, міжгомільковий синдесмоз, хірургічне лікування, остеосинтез, напружена петля.

Summary. In article discusses the advantages and disadvantages of the existing treatment of ankle fractures with tibiofibular syndesmosis injury. The possibility of application of tension band fixation and developed plate in the surgical treatment of fractures of the ankle with tibiofibular syndesmosis injury. Clinical observations and analysis demonstrates the high efficiency of the proposed method of treatment.

Key words: ankle fractures, tibiofibular syndesmosis, surgical treatment, osteosynthesis, tension band fixation.