

Ключові слова: *вогнепальні поранення, травмовані і поранені у живіт, помилки хірургічної допомоги.*

Summary. *The article analyzes the errors identified in 47 injured and wounded in the abdomen in health care in the performance of tasks ATO. Identified errors in the care of the wounded and injured in the stomach systematized kinds and types. Proposes measures to improve the provision of medical assistance to the wounded and injured in the stomach, the way to prevent errors and improve the results of treatment.*

Keywords: *gunshot wounds, traumatized and wounded in the abdomen, errors surgical care.*

УДК [611.631-612.616+616.618]:612.273.2

СТРУКТУРНІ ЗМІНИ В ЯЄЧКУ ПРИ ДІЇ НА ОРГАНІЗМ ХЛОРИДУ КАДМІЮ

М.С. Гнатюк, В.В. Лотоцький, Л.В. Тагарчук, С.О. Коноваленко

Резюме. *У статті наведено результати вивчення структурних змін в сім'яниках білих щурів під впливом хлориду кадмію. В результаті проведеного дослідження встановлено, що тривала дія хлориду кадмію на організм призводить до виражених судинних розладів в досліджуваних органах, редукації шарів, дистрофічних некробіотичних змін сперматогенного епітелію, інфільтрації, склерозування та гіалінізації строми.*

Ключові слова: *яєчко, структура, хлорид кадмію.*

Сьогодні вивчення причин безпліддя та шляхів його подолання є важливою та актуальною проблемою сучасної медико-біологічної науки. Більшість дослідників вказують, що у структурі безплідного шлюбу чоловічий фактор складає 20 %, у 15 % причина безпліддя не виявляється, а у 25 % причиною безплідності є порушення репродуктивної функції у чоловіків та жінок [1,5,10].

Зниження сперматогенної та гормональної функції яєчка провокувати можуть гострі та хронічні розлади кровообігу в ньому та організмі, ендогенна інтоксикація, що виникає при багатьох патологічних станах, а також дія фізичних та хімічних факторів [2,4,9]. В останні роки спостерігається зростання техногенного навантаження на довкілля, у результаті чого в ньому збільшується кількість хімічних речовин та їхніх метаболітів, які негативно діють на органи та системи організму, в тому числі і на сім'яники. Особливо небезпечним є техногенне забруднення довкілля важкими металами та їх похідними [2,7,9]. Варто зауважити, що особливості структурних змін у сім'яниках при дії на організм важких металів вивчений недостатньо.

Мета. вивчити структурні зміни в яєчку під впливом хлориду кадмію.

Матеріали і методи. Морфологічними методами вивчені яєчка 20 білих статевозрілих щурів-самців, які були розділені на 2-і групи. У 1-у групу увійшло 9 інтактних практично здорових тварин, у 2-у – 11 щурів-самців, яким вводили хлорид кадмію. Вказану хімічну речовину вводили підшкірно в дозі 6 мг/кг впродовж 4-х тижнів [7].

Евтаназію тварин здійснювали через місяць від початку експерименту кровопусканням в умовах тіопенталового наркозу. Вирізані шматочки із сім'яників фіксували у 10 % нейтральному розчині формаліну і після відповідного проведення через етилові спирти зростаючої концентрації поміщали у парафін. Мікротомні зрізи товщиною 5-7 мкм забарвлювали гематоксилін-еозином, за ван-Гізон, Маллорі, Вейгертом, толуїдиновим синім[8]. Гістологічні мікропрепарати досліджували при допомозі мікроскопів МБД-15 та Люмам-Р8.

Результати дослідження та їх обговорення. Гістологічно у мікропрепаратах яєчка тварин контрольної групи порушень структури досліджуваного органа не виявлено. У непошкодженому яєчку до власної оболонки звивистих сім'яних трубочок декількома концентричними шарами локалізуються клітини сперматогенного епітелію, які знаходяться на різних стадіях розвитку. Між звивистими сім'яними трубочками локалізована інтерстиціальна сполучна тканина. У вказаній стромі сім'яників за ходом кровоносних судин дрібного калібру розміщуються невеликими групами клітини Лейдіга, які характеризувалися гомогенною цитоплазмою та ядром, розміщеним ексцентрично. Ядра вказаних клітин мали переважно неправильну форму.

При гістологічному дослідженні макропрепаратів яєчка дослідних тварин, які отримували хлорид кадмію, виявлені виражені структурні зміни. У даних експериментальних умовах спостерігалось деяке зменшення розмірів звивистих сім'яних трубочок, порівняно з контрольними тваринами.

Мікроскопічно виявлено, що більшість звивистих сім'яних трубочок знаходяться у стані спустошення і дегенерації клітин сперматогенного епітелію. Нерідко зустрічалися також осередки з дистрофічно зміненим та некротизованим сперматогенним епітелієм(рис.1,2).

У просвіті звивистих сім'яних трубочок яєчок білих щурів-самців, які отримували хлорид кадмію, виявлялися продукти, що з'являлися у результаті некрозу та розпаду сперматогенного епітелію. Місцями у сім'яниках мікроскопічно виявлялися звивисті сім'яні трубочки, просвіт яких був заповнений клітинним детритом. Деякі дослідники вважають, що повна або часткова облітерація сім'яних трубочок призводить до потовщення їх власних оболонок[3,6].

Крім описаних змін сперматогенного епітелію у звивистих сім'яних трубочках дослідних тварин, що отримували хлорид кадмію, спостерігалася десквамація вказаних клітин, а також їхня дислокація у просвіт. Деколи клітини сперматогенного епітелію розміщувалися на базальній мембрані нерівномірно, а у деяких сім'яних трубочках між ними з'являлися порожнини. Біля власної оболонки деяких трубочок локалізувалися один, а інколи два шари сперматогоній та сперматоцитів, які були дистрофічно змінені. Між шарами міоїдних клітин спостерігалися пучки колагенових волокон.

Серед сперматогенних епітеліоцитів звивистих сім'яних трубочок зменшується чисельність сперматоцитів та ранніх сперматид. Ядра вказаних клітин гіперхромні, їх цитоплазма з набряком та вакуолізована. Базальна мембрана у більшості спостережень склерозована.

Мікроскопічно спостерігаються також структурні зміни в інтерстиції сім'яників при змодельованій патології. Простори між звивистими сім'яними трубочками розширені в результаті набряку та проліферації сполучнотканинних елементів. Вказані простори різної форми та розмірів, нерідко з поліморфно-клітинною інфільтрацією. Сполучна тканина інтерстицію заміщується грубоволокнистими, гіалінізованими та склерозованими структурами. Ці явища призводять до деформації судин та звивистих сім'яних трубочок. Біля власної оболонки звивистих сім'яних трубочок яєчок локалізувалися поодинокі клітини Сертолі.

Ядра клітин Сертолі, які розміщувалися переважно біля базальних мембран звивистих сім'яних трубочок, деформовані. Цитоплазма вказаних клітин у більшості спостережень зерниста та з ознаками активного фагоцитозу.

Цитоплазма клітин Лейдіга зерниста, нерідко вакуолізована, їх ядра гіпохромні. При вираженому розростанні сполучної тканини клітини Лейдіга втрачають орієнтацію, у деяких з них відмічається лізис ядер.

У змодельованих експериментальних умовах спостерігалася потовщення власної оболонки звивистих сім'яних трубочок. Базальна мембрана власної оболонки звивистих сім'яних трубочок хвилеподібно деформована та нерівномірно розширена. Неохідно зазначити, що найчастішою причиною потовщення власної оболонки звивистих сім'яних трубочок було розростання сполучнотканинних елементів, склерозування та гіалінізація.

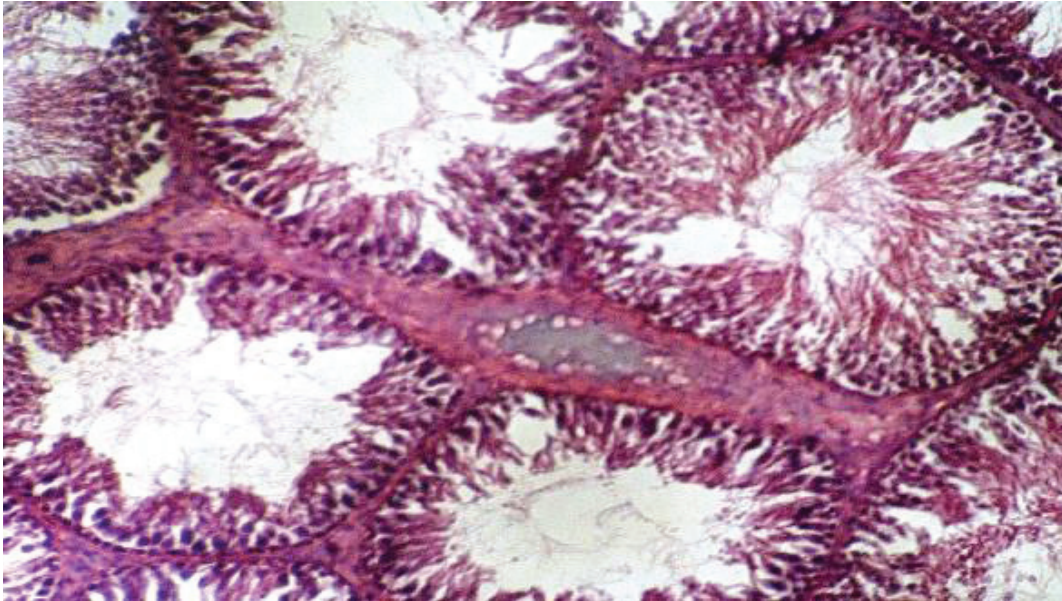


Рис. 1. Стромальний набряк, часткова редукція шарів та ушкодження клітин сперматогенного епітелію, їх десквамація, потовщення оболонок звивистих сім'яних трубочок яєчка білого щура під впливом хлориду кадмію. Збарвлення гематоксилін-еозином. Зб.: x 140.

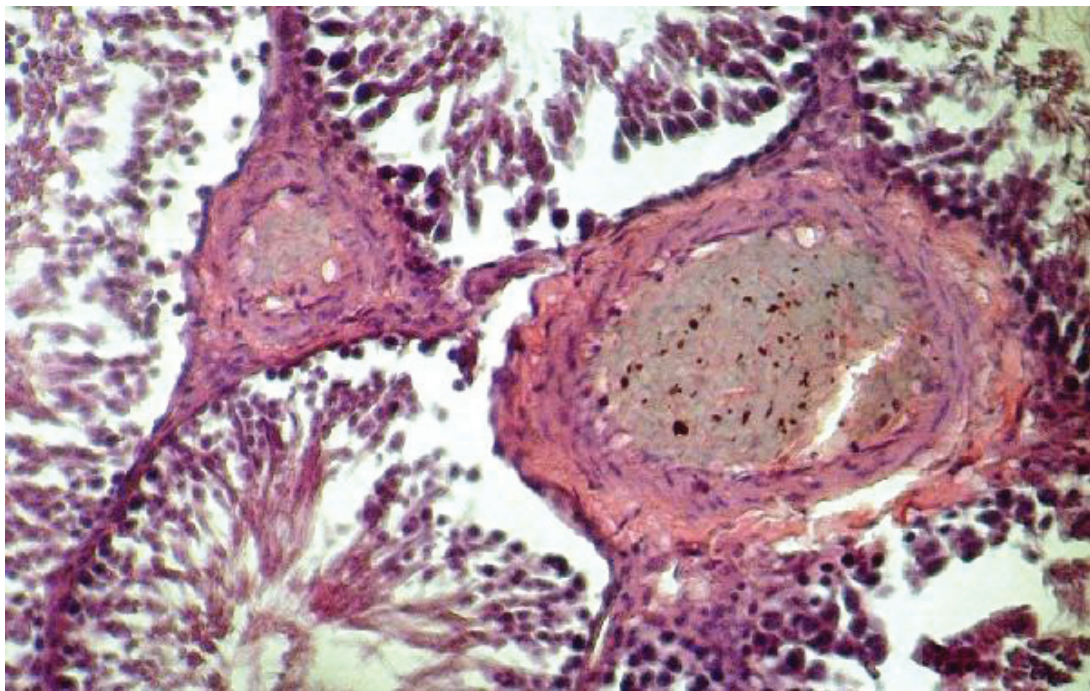


Рис. 2. Структурні зміни у стінці судин, перивазальний набряк, дистрофія, набряк, десквамація сперматогенних епітеліоцитів у звивистих сім'яних трубочках яєчка дослідних тварин під впливом хлориду кадмію. Збарвлення гематоксилін-еозином. Зб.: x 140.

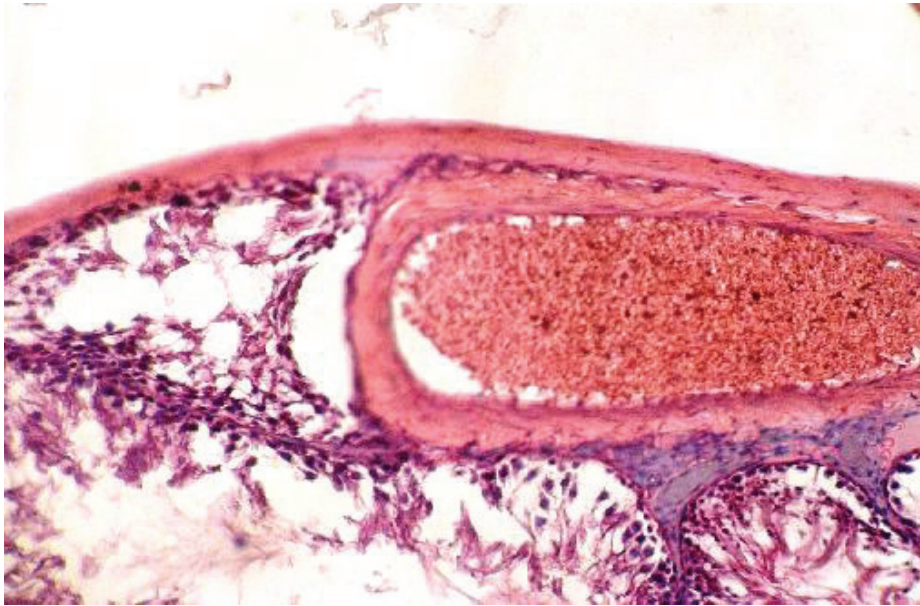

Рис.3. Понокров'я вени, деструктивні процеси у її стінці, десквамація сперматогенного епітелію у звивистих сім'яних трубочках. Забарвлення гематоксилін-еозином. Зб.: x 140.

При змодельованій патології структурної перебудови зазнавали також артерії та вени сім'яників. Стінка артерій потовщена, просвіт їх звужений, деякі ендотеліоцити дистрофічно і некробіотично змінені та десквамовані. У венулах та венах сім'яників в умовах даного експерименту спостерігалися повнокров'я, стаз крові, застійні явища. Контури стінок венозних судин нечіткі, потовщені. Чергуються набряклі та склерозовані осередки, контури їх звивисті, покручені, просвіти деформовані. Ендотеліоцити венозних судин збільшені у розмірах з явищами набряку, дистрофії, некробіозу. Зустрічалися осередки з десквамацією ендотеліоцитів, пікнозом та лізисом їх ядер. Відомо, що хімічні речовини, які циркулюють у крові можуть пошкоджувати ендотеліоцити, що спостерігалось при гістологічному дослідженні мікропрепаратів яєчка тварин, яким вводили хлорид кадмію. Вважають, що ендотелій, який покриває внутрішню поверхню судин є важливим ауто-пара-і ендокринним органом з чисельними регуляторними функціями. Відомо, що нормально функціонуючі ендотеліоцити продукують оксид азоту (NO), який регулює тонус судин, впливає на процеси ремоделювання судинної стінки, визначає систему антиоксидантного захисту і перекисної агресії, інгібує агрегацію і адгезію тромбоцитів, макрофагів, а також процеси проліферації у судинній стінці. Пошкодження значної кількості ендотеліоцитів у досліджуваних артеріях може призводити до ендотеліальної дисфункції, якій належить провідна роль у ремоделюванні судин та морфогенезі досліджуваної патології [4,9]. У перивенозних просторах відмічався набряк та склерозування перивазальних тканин. Виявлені зміни свідчили про порушення венозної дренажної системи

яєчка, що ускладнювалося венозним повнокрів'ям, гіпоксією, дистрофічними, некробіотичними змінами клітин та тканин, інфільтрацією і склерозуванням. Отже, тривала дія на організм дослідних тварин хлориду кадмію призводить до вираженої структурної перебудови артеріального і венозного русел, паренхіми та строми яєчка, що може суттєво погіршити його сперматогенну та ендокринну функції [4,11].

Висновки

Таким чином, проведеним дослідженням та отриманими результатами встановлено, що тривале введення білим щурам-самцям хлориду кадмію призводить до вираженої структурної перебудови паренхіми і строми яєчка, яка характеризується вираженими судинними розладами, редукцією шарів, дистрофічними, некробіотичними змінами сперматогенного епітелію, ендотеліоцитів судин, інфільтрацією, склерозуванням та гіалінізацією строми досліджуваного органа.

Література

1. Антонечко Ф. Ф. Роль варикоцеле и его оперативного лечения в нарушении репродуктивной функции / Ф. Ф. Антонечко, Д. А. Щербовская, С. А. Лельчук // Репродуктивное здоровье детей и подростков. – 2009. - № 3. – С. 77-84.
2. Волошин І. М. Оцінка впливу важких металів на стан здоров'я людей / І. М. Волошин // Сучасна екологія і екологічна патологія людини. – Львів: Б.І., 2007. – С. 10-12.
3. Глодан О. Я. Морфофункціональні зміни в яєчку в умовах затискання кровоносних судин сім'яного канатика / О. Я. Глодан // Галицький лікарський вісник. – 2008. – Т. 15, № 1. – С. 12-14.
4. Грицуляк Б. В. Будова сім'яників в умовах гострої ішемії / Б. В. Грицуляк // Наук. вісник Ужгородського університету. Серія "Медицина". – 2000. – Вип. 12. – С. 27-38.
5. Грицуляк Б. В. Структурно-функціональна характеристика кровоносного русла і паренхіми травмованого яєчка / Б. В. Грицуляк, В. Б. Грицуляк, І. Й Івасюк // Таврический медико-биологический вестник. – 2006. – Т. 9, № 9. – С. 60-63.
6. Грицуляк Б. В. Цитологічні зміни в яєчку в умовах блокади крововідтоку від нього в експерименті / Б. В. Грицуляк, В. Б. Грицуляк, О. Я. Глодан // Вісник Прикарпатського національного університету ім. В. Стефаника. Серія Біологія. – 2011. – Вип. XV. – С. 201-204.
7. Пришляк А. М. Секреторна активність кардіоміоцитів передсердь у дослідних тварин з різною стійкістю до гіпоксії за умов інтоксикації кадмієм / А. М. Пришляк, М. С. Гнатюк // Вісник наукових досліджень. – 2006. – № 3. – С. 62-64.

8. Сорочинников А.Г. Гистологическая и микроскопическая техника / А.Г. Сорочинников, А.Е. Доросевич. – М.: Медицина, 1997. – 448 с.
9. Трахтенберг И. М. Тяжелые металлы как химические загрязнители производственной и окружающей среды / И. М. Трахтенберг // Довкілля та здоров'я. – 2005. - № 2 . – С. 48-51.
10. Bong G. W. The adolescent varicocele: to treat or not to treat / G. W. Bong, H. P. Koo // Urol. Clin. North. Am. – 2004. – № 31 (3). – P. 509–515.
11. Jarow J.P. Induction of spermatogenesis in azoospermic men after varicocele repair / J.P.Jarow // J.Urol. – 2003. – 170 (2 Pt 1). – P. 676–678.

Резюме. В статте наведені результати изучения структурних змін у яичках білих крыс під впливом хлориду кадмію. В результаті проведеного дослідження виявлено, що тривале дієння хлориду кадмію на організм приводить до виражених судинних розладів в досліджуваних органах, редукції шарів, дистрофічним, некробіотическим змінам сперматогенного епітелію, інфільтрації, склерозування і гіалінізації стромы.

Ключевые слова: яичко, структури, хлорид кадмію.

Resume. The results of the study of structural changes in the testis of white rats under the influence of cadmium chloride. The study found that long-term effect of cadmium chloride on the body leading to severe vascular disorders in the studied organs, reduction of layers, degenerative changes necrobiotic spermatogenic epithelium, infiltration, sclerosis and hialinosis stroma.

Keywords: testis, structure, cadmium chloride.