

УДК 616-001.514

КОМПЛЕКСНИЙ ПІДХІД У ЛІКУВАННІ ПЕРЕЛОМІВ ДИСТАЛЬНОГО МЕТАЕПІФІЗУ ПРОМЕНЕВОЇ КІСТКИ С ДЕФЕКТАМИ КІСТКОВОЇ ТКАНИНИ

**А.К. Рушай, Ф.В. Климовицький, В.Г. Климовицький,
С.В. Лісунов, І.О. Соловьев**

*Кафедра хірургії, анестезіології та інтенсивної терапії післядипломної
освіти Національного медичного університету імені О.О.Богомольця,
Україна, Київ*

*Кафедра травматології та ортопедії Донецького національного
медичного університету ім. М. Горького, Україна, Краматорськ
Київська міська клінічна лікарня №1, м Україна, Київ*

Резюме. Автор представив результати лікування переломів дистального метаепіфізу променевої кістки з кістковими дефектами. Методика включала в себе відкриту репозицію уламків, металоостеосинтез LCP-пластиною з аутопластикою кісткових дефектів з додаванням коллаген-L і збагаченої тромбоцитами плазми. Отримано хороший ефект при використанні даної методики.

Ключові слова: перелом дистального метаепіфізу променевої кістки, кісткова пластика дефектів.

Актуальність. Незадовільні результати лікування у пацієнтів старше 60 років з переломами дистального метаепіфізу променевої кістки (ДМЕПК) зустрічаються в 44% випадків. Це відсутність правильного зіставлення відламків після первинної репозиції або вторинне зміщення [1,2,3]. Повторна ручна репозиція з подальшою фіксацією відламків гіпсовою лонгетой не виключає можливість подальшого усунення уламків, а також супроводжується додатковою травматизацією м'якотканних структур. [4,5,6]. Найбільш ефективним методом лікування є відкрита репозиція і остеосинтез LCP-пластиною з використанням переднього доступу [7,8,9]. Досить часто під час операції при виділенні уламків виявляється їх дефект (явища інклінації або «змінання») [10, 11, 12]. Іншим грізним ускладненням при переломі променевої кістки в типовому місці є розвиток посттравматичного нейродистрофічного синдрому.

Висока питома вага незадовільних результатів обумовлює пошук оптимальних методик ведення хворих, як в гострому періоді, так і в процесі відновного лікування. Загальноприйнятої єдності думок з питання пластики кісткових дефектів променевої кістки не існує, відсутній алгоритм лікування цих хворих.

Мета роботи - покращити результати лікування хворих з переломами ДМЕПК шляхом оптимізації пластики кісткових дефектів, застосування мультимодального знеболення і медикаментозної терапії.

Завдання:

1. Сформулювати обсяг мультимодального знеболення у хворих з переломами дистального метаепіфізу променевої кістки.
2. Розробити і застосувати спосіб аутопластики дефектів з додаванням препарату коллапан-L в комбінації зі збагаченою тромбоцитами плазмою.
3. Обґрунтувати та провести індивідуальний комплекс відновного лікування з використанням раціональної фіксації уламків, медикаментозної терапії, фізіолікування і лікувальної фізкультури.
4. Визначити ефективність запропонованого комплексного лікування.

Матеріали та методи дослідження. Під нашим спостереженням перебувало 12 постраждалих з переломами ДМЕПК зі зміщенням. Жінок було 9 (83%), чоловіків 3 (17%). Вік від 32 до 67 років. Застосовували мультимодальний підхід при проведенні знеболювання. Попередньо з потерпілим проводилася роз'яснювальна бесіда про всі майбутні маніпуляції. Давалися відповіді на виниклі питання. Хворі повинні бути спокійними, не відчувати почуття страху.

Медикаментозна терапія включала застосування нестероїдних протизапальних засобів, препаратів Са і вітаміну Д3 (СаД3 Нікомед, 1т 2р / день протягом 30 діб), вітаміни групи В (нейробіон, дуовіт), антиоксиданти альфа-ліпоєвої кислоти (берлітрон) або актовегін. Перші 5 - 7 днів хворі отримували дексалгін в таблетованій формі. Обов'язковим компонентом було застосування келтікану - препарат, що містить цитідинмонофосфат і урідинмонофосфат, показаний для лікування нейропатичного болю при ураженні периферичної нервової системи.

Операція остеосинтезу здійснювалася за умови нормального стану м'яких тканин (відсутність вираженого набряку та епідермальних пухирів) після ретельного планування. Обов'язковим було проведення рентгенографії, комп'ютерної томографії (КТ) з 3D реконструкцією перелому.

Втручання проводилося під провідниковою анестезією препаратом маркаїн із застосуванням гемостатичного джгута. Використовувався передній доступ уздовж сухожилля променевого згинача кисті до рівня проксимальної долонної складки. Сухожилля відводилося в ліктьову сторону, розсікалася тильна стінка фасціального футляра та квадратний пронатор. Така техніка забезпечувала достатню візуалізацію пошкодженого ДМЕ променевої кістки, давала можливість зіставити відламки і фіксувати їх LCP - пластиною. При виборі розмірів та форми трансплантата враховували корекцію довжини променевої кістки (співвідношення долонно-променевого краю з урахуванням

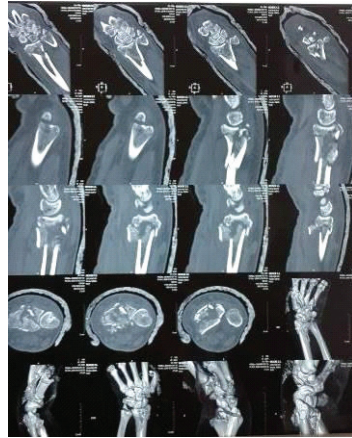
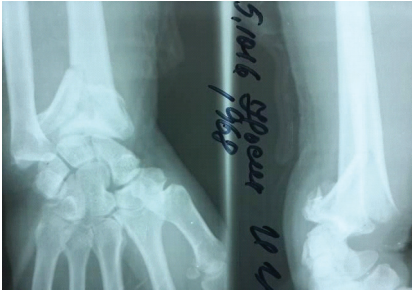
Рис.1. Рентгенографія, КТ з 3D реконструкцією перелому

індивідуальних особливостей по рентгенограмі здорового променевоzap'ястного суглоба), параметри долонного нахилу суглобової фасетки. Взяти трансплантат ідеальної потрібної форми з гребеня клубової кістки на практиці не є можливим, тому витримуються лише його основні параметри. Після установки кортикального блоку по тильному дефекту відламки зів'язувалися і фіксувалися. Здійснювався інтраопераційно контроль з використанням ЕОПа.

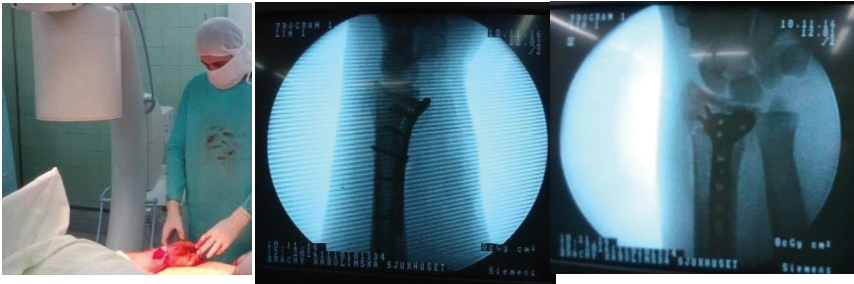


Рис.2. Інтраопераційний контроль з використанням ЕОПа

Кістковий дефект, що залишився, заповнювався аутоспонгіозою, коллапаном-L з додаванням збагаченої тромбоцитами плазми, отриманої перед операцією. Коллапан-L це наноструктурований препарат, що складається з штучного гідроксиапатиту, колагену та антимікробного засобу лінокміцин. Активно стимулює остеогенез, посилює репаративні процеси в пошкоджених тканинах. Препарат зберігає антимікробну активність в рані до

20 днів, що дає можливість скасувати прийом антибіотиків в післяопераційному періоді та знижує ризик ускладнень. Коллапан є носієм для збагаченої тромбоцитами плазми. Після клінічної перевірки (обсяг рухів, оцінка стабільності, відсутність хрускоту) і рентген-контролю в стандартних та спеціальній проекції (тильна аксіальна укладка) рана пошарово вшивалася. Шов фасції не проводився з метою профілактики компартмент-синдрому. Зовнішня іммобілізація не застосовувалася.

На 2 день після травми хворі починали ЛФК пальців по 1 періоду, проводилися фізіопроцедури: УВЧ і магнітотерапія.

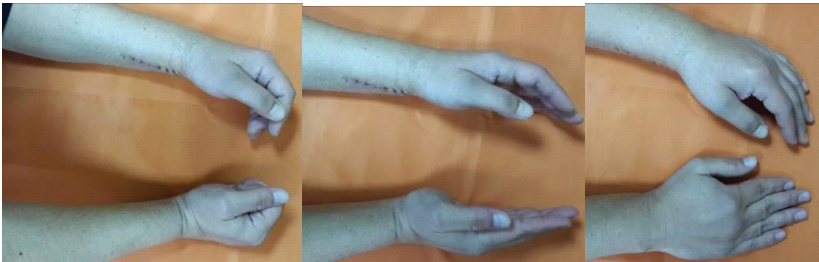

Рис.3. Функція кисті на 14 добу (зняті шви)

Для визначення сили болю використовувалася візуально-аналогова шкала (ВАШ), характеру болю - опитувальник DN4 (опитувальник для діагностики нейропатичного болю). Альгезіометрія (вимір болю) була і характеристикою змін, що відбуваються в організмі, а динаміка показників - об'єктивним критерієм ефективності проведеної терапії.

Шкала DASH оцінює ступінь дисфункції верхньої кінцівки від 0 - відсутність дисфункції (хороша функціональність) до 100 - надмірна дисфункція.

Інтерактивна шкала знаходиться за електронною адресою <https://sites.google.com/site/71microsurgery/vopros-vracu/dash>

Результати дослідження та їх обговорення. У всіх 12 хворих при надходженні визначалися елементи нейропатичного компоненту больового синдрому. Проведення профілактичних заходів (психогенна підготовка постраждалих, мультимодальне знеболювання, щадна репозиція, фіксація пластинами з кутовою стабільністю, медикаментозна профілактика та лікування, раннє фізіолікування і ЛФК) призвели до зниження вираженості больового синдрому. Вже на 4 добу після надходження постраждалі відзначали зниження інтенсивності болю з $7,42 \pm 0,31$ до $2,4 \pm 0,12$ балів на 7 і 14 добу за даними ВАШ (задовільна толерантність відчуття болю - вже $2,1 \pm 0,1$ і $2,2 \pm 0,3$ балів, що є свідченням доброї переносимості відчуття болю).

Результати лікування хворих були оцінені на 60 добу після травми. Після проведення відновного лікування больові відчуття оцінені 11 хворими як незначні і терпимі (2,4 + 0, 24 бала). У 1 постраждалого мала місце хронізація больового синдрому (5,2 + 0,6 бала). Були контрактура пальців і променевоzap'ястного суглобу. Зберігався нейропатичний виражений больовий синдром.

При опитуванні усіх хворих за шкалою DASH функцію пошкодженої руки вони визначили як задовільну - 33,2+ 0,4 бала.

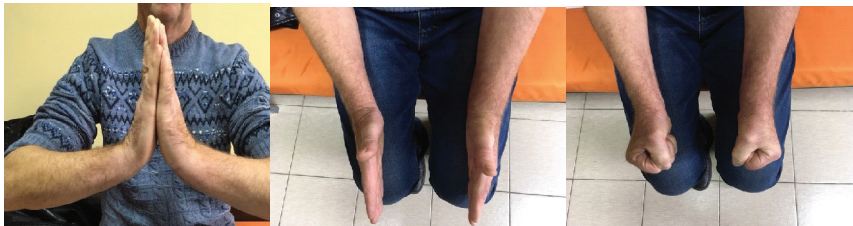

Рис. 4. Функція кінцівки через 60 днів після операції

Отримані нами результати свідчать про наступне. Мультиmodalьне знеболювання, шадна репозиція з фіксацією сучасними пластинами з кутовою стабільністю і аутопластика кісткових дефектів з використанням коллапану і збагаченої тромбоцитами плазми, медикаментозна терапія, раннє фізіолікування і ЛФК дозволили усунути больовий синдром вже на 7 добу у переважної маси постраждалих. На 60 добу після закінчення лікування 11 пацієнтів (91,7%) оцінили больові відчуття як толерантні, а функцію пошкодженої руки визначили як задовільну - 33,2+ 0,4 бала.

Висновки

1. Обґрунтовано і проведено лікувально-профілактичний комплекс у хворих з переломами ДМЕ променевої кістки - мультиmodalьне знеболювання, шадна репозиція з фіксацією сучасними пластинами з кутовою стабільністю, медикаментозна терапія, раннє фізіолікування і ЛФК.

2. Пластика кісткових дефектів проводилася трансплантатами з крила клубової кістки і коллапаном з використанням збагаченої тромбоцитами плазми.

3. 11 пацієнтів (91,7%) високо оцінили результати лікування - больові відчуття як толерантні, а функцію пошкодженої руки визначили як задовільну - 33,2+ 0,4 бала за шкалою DASH.

Література

1. Обухов И.А. Метод дистракции в лечении неправильно сросшихся переломов переломов дистального метаэпифиза лучевой кости/Обухов И.А., Сарафанова Ю.В. //VI Всероссийский съезд общества кистевых хирургов (2-

3 июня 2016 г., г. Нижний Новгород). Материалы съезда: ФГБУ «ПФМИЦ» Минздрава России.- 2016.-87С

2. Ангарская Е.Г. Переломы лучевой кости в типичном месте // Сибирский медицинский журнал.- 2005. – №1– С. 106-109.

3. David W. Wagner n, Derek P. Lindsey, Gary S. Beaupre D.W. Wagner et al. Replicating a Colles fracture in an excised radius: Revisiting testing protocols / Journal of Biomechanics 45.-2012.-P.997–1002

4. Palshin G.A., Yeganov V.V. Neurodystrophic syndrome in the presence of distal part radial fracture, treatment and prophylaxis // The XII International Symposium of the Japan-Russia Medical Exchange. Krasnoyarsk, 2005. P. 144-145.

5. Страфун С.С. Переломы дистального метаэпифиза лучевой кости / Страфун С.С., Тимошенко С.В. – Киев. - 2015.-с.307

6. Sascha R, Marintschev I, Graul I, Wilharm A, Klos K, Gunther O.H. Tangential View and Intraoperative Three-Dimensional Fluoroscopy for the Detection of Screw-Misplacements in Volar Plating of Distal Radius Fractures.// Arch Trauma Res.- 4(2).- 2015, p.24622

7. Гаркави А.В., Силин Л.Л., Терновой К.С. - Обезболивающая и противовоспалительная терапия при консервативном лечении острого периода травмы конечностей // Международный медицинский журнал. - 2004. - №12. - С.94-97.

8. Prommersberger K.J., Pillukat T., Mьhldorfer M., et al., Malunion Of The Distal Radius. // Arch Orthop Trauma Surg.-2012.- V.132.№5.- P. 693–702.

9. Данилов А.Б. Диагностические шкалы для оценки нейропатической боли. /Данилов А.Б., Давыдов О.С. // Боль - №3(16).- 2007.- С. 11–15

10. Taha R, Blaise GA. Update on the pathogenesis of complex regional pain syndrome: role of oxidative stress. Can. J. Anaesth.2012; 59: 875-881.

11. Parkitny L., McAuley J.H., Di Pietro F., Stanton T.R., O’Connell N.E., Marinus J. et al. Inflammation in complex regional pain syndrome: a systematic reviewand meta-analysis. Neurology.-2013; 80:106-117.

12. Мотовилов Д. Л. Научное обоснование организации специализированной помощи при переломах дистального метаэпифиза лучевой кости: Автореф. дисс. к. м. наук. – Санкт-Петербург - 2010.-С.26

Резюме. Автор представил результаты лечения переломов дистального метаэпифиза лучевой кости с дефектами костной ткани. Методика включала в себя открытую репозицию отломков, металлоостеосинтез LCP-пластиной с аутопластикой костных дефектов с добавлением препарата коллапан-L и обогащенной тромбоцитами плазмы. Получен хороший эффект при использовании данной методики.

Summary. *The author have presented technology of treatment of the distal radius fractures with bone defects by open reduction and palmar plating with bone autograft and Collapan-L. In each cases Collapan -L was mixed with PRP. Our results confirm the high efficiency of this method.*

УДК 616-002.3

КЛІНІЧНІ ТА ПАТОМОРФОЛОГІЧНІ ПРОЯВИ СЕПТИЧНОГО ШОКУ ПРИ ТРАВМІ МИРНОГО ЧАСУ І БОЙОВІЙ ТРАВМІ

Я.Л. Заруцький, Б.А. Клішевич, Г.О. Полежаєв

Українська військово-медична академія

Резюме. *В науковій статті відображена актуальна проблема клінічної медицини і воєнно-польової хірургії стосовно клінічних та патоморфологічних проявів сепсису і його ускладнення септичного шоку при бойовій травмі і травмі мирного часу.*

Ключові слова: *септичний шок, клінічна та патоморфологічна діагностика, поранені і постраждали.*

Вступ. Септичний шок як прояв септичних ускладнень бойової травми обговорюється в ряді публікацій [1,8,10,12,13,16,18,24], а дослідження септичних ускладнень і септичного шоку при травмах мирного часу та різних захворюваннях представленні в більш численних роботах [4,5,6,9,14,16,19,20,21,22,23,25]. Патоморфологічні прояви септичних ускладнень з розвитком септичного шоку при бойовій травмі, травмі мирного часу і захворюваннях також відображені в наукових дослідженнях різних авторів [1,2,3,8,10,11,12,17,18]. Характер септичної ранової інфекції і види септичного шоку при травматичних ушкодженнях мирного часу і бойовій травмі відображені в наукових працях співробітників Військово-медичних академій Росії [1,2,3,12,13,14,16,21], а в останні роки і України [5,6,7,9,10,22,23]. Однак, в теперішній час продовжують існувати значні труднощі в проведенні диференційної клініко-морфологічної діагностики септичних ускладнень у поранених та постраждалих, зокрема їх проявів у вигляді різних видів (форм) септичного шоку, який являється причиною летальних наслідків у 70% випадків [10,18,19]. У зв'язку з означеним проблема своєчасної діагностики і лікування септичного шоку у поранених та постраждалих потребує постійного вивчення і аналізу з метою зниження високої летальності.

Матеріали та методи дослідження. Нами досліджено 392 пацієнтів з травмою мирного часу, із яких у 298 (76.02 %) виявленні різні ускладнення