УДК 616. 314 - 001.23+616 - 056.7

Мельничук Г.М., Білищук М.В., Гаврилів Г.М., Воляк М.Н.,
Лабій Ю.А., Кошкін О.Є., Яворська О.І., Білищук Л.М., Базалицька О.В.
Івано-Франківський національний медичний університет,
каф. дитячої стоматології (зав. – проф. Г.М. Мельничук)
G.M. Melnychuk, M.V. Bilyshchuk, G.M. Gavryliv, M.N. Volyak, Y.A. Labij, O.E. Koshkin,
O.I. Yavorska, LM. Bilyshchuk, O.V. Bazalytska

Клінічний випадок синдрому Елерса-Данлоса VIII типу (повідомлення 2)

Clinical evidence of Ehler-Danlos Syndrome type VIII (message 2)

Резюме У статті подано дані спостереження клінічного випадку синдрому Елерса-Данлоса VIII типу у пацієнтки К., 14 років. Проаналізовано ефективність запропонованого комплексу стоматологічних лікувально-профілактичних заходів, застосованих у цьому клінічному випадку. Проведений комплекс лікування у дівчинки сприяв поліпшенню гігієни порожнини рота та стану тканин пародонта, підвищенню жувальної ефективності зубних рядів, зменшенню гіперестезії зубів, усуненню косметичного дефекту та полегшенню соціальної адаптації дитини.

Summary The article demonstrates the clinical case of a 14 years old girl diagnosed with Ehlers-Danlose Syndrome, type III. We have assess efficiency of the introduced complex of treatment and preventive measures. As a result the state of oral hygiene and periodontal tissues has improved as well as an increased chewing efficiency of the dental arches and reduction of the dental hyperesthesia. We also managed to better cosmetic appearance and social coordination of the child.

Ключові слова синдром Елерса-Данлоса, дитина, клінічний випадок, стоматологічна допомога

Key words Ehler-Danlos Syndrom, a child, Clinical case, stomatological help

Як було вказано у нашому повідомленні 1 [1], синдром Елерса-Данлоса (синдром Черногубова-Елерса-Данлоса, синдром Елерса-Данло, синдром Микерина-Елерса-Данлоса, мезенхіматоз Leger, еластична фібродисплазія, вроджена мезодермальна дистрофія, недосконалий десмогенез Русакова, «каучукові» або «ґумові» люди) – СЕД – це одне зі спадкових захворювань сполучної тканини, яке виникає внаслідок мутації різних генів, має 11 різновидів і проявляється ураженнями структури та функцій колагену [2-7]. При СЕД зовнішні ознаки різних типів дуже подібні між собою і практично не існує критеріїв для їх розмежування. Для діагностики СЕД проводять типування колагену в біоптатах шкіри хворого. Обстеження здійснюється з використанням методів непрямої імунофлюорисценції за типоспецифічними поліклональними антитілами до різних типів колагену, а також фібронектину [2, 8].

Проявляється СЕД патологією шкіри, опорно-рухового апарату, серцево-судинної системи, очей. У хворих на синдром Елерса-Данлоса спостерігаються такі морфологічні зміни шкіри: стоншення епідермісу і колагенових пучків, розростання еластичних волокон, атрофія колагенових пучків із вогнищевим набряком та їх розщеплення з утворенням грудок [9-11]. Шкіра має характерний вигляд, її називають «cutis hyperlastica», «в'яла шкіра», «гутаперчева шкіра». Вона оксамитово-ніжна, з виразним судинним малюнком, легко травмується. Рани шкіри загоюються з утворенням великих рубців, які нагадують келоїдні [12, 13, 14].

Вчені також відзначають у хворих на СЕД зміни з боку черепа: гіпертелоризм, недорозвиненість кісток носа та верхньої щелепи, підборіддя, яке

Мал. 1. Стан порожнини рота хворої К. під час первинного обстеження

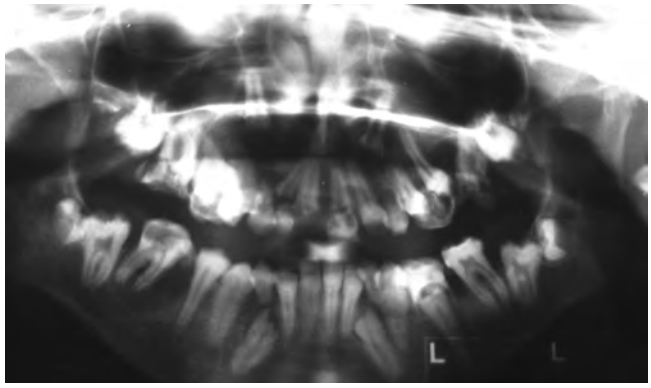

Мал. 2. Ортопантомограма хворої К. під час первинного обстеження

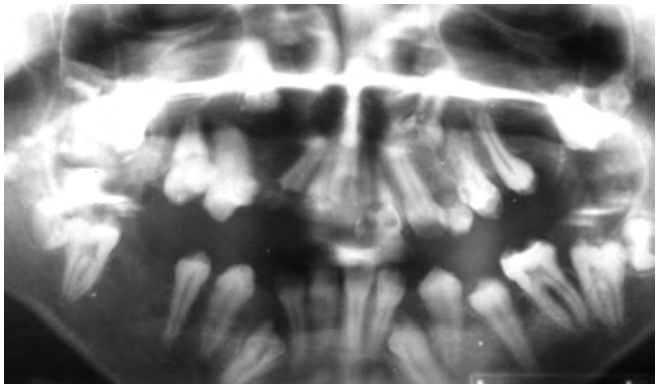

Мал. 3. Ортопантомограма хворої К. через 5 місяців (на другому етапі лікування)

Мал. 4. Хвора К. після протезування передньої ділянки верхньої щелепи (на третьому етапі лікування)

виступає вперед [5, 15]. Інші дослідники описують готичне піднебіння, гіпоплазію крил носа, м'які вушні раковини, розхитаність суглобів, епікант, мікрополіаденію. Під час стоматологічного обстеження спостерігаються: мікростомія, «риб'ячий рот», наявність надкомплектних зубів, відсутність окремих зубів та їх зачатків (первинна адентія), виражений пародонтит, який супроводжується розхитаністю зубів із подальшою їх втратою, різні форми системної гіпоплазії твердих тканин зубів [4, 5, 7, 9, 15, 17-19].

СЕД VIII типу відзначається низкою клінічних особливостей: голубі склери, запальні ураження ясен, рання втрата зубів, підвищена ранимість слизової оболонки рота, ламкість судин, гіперростягнута і стоншена шкіра. Встановлено, що ген, який викликає це захворювання, розміщений на короткому плечі 12 хромосоми в ділянці 12p13 [18, 19].

Клінічний випадок спостереження синдрому Елерса-Данлоса

Під нашим спостереженням перебувала хвора К., 14 років, яка звернулася зі скаргами на порушення форми, кольору та розміру зубів, болючість зубів і ясен, що унеможливлювало нормальне вживання їжі та чищення зубів і спричиняло естетичний дискомфорт. Детальний анамнез і опис загального огляду — див. повідомлення 1 [1].

Під час первинного стоматологічного обстеження дівчинки було встановлено, що ясна в ділянці всіх груп зубів гіперемовані, набряклі, місцями гіпертрофовані. Усі зуби щільно вкриті твердими та м'якими відкладеннями коричневого кольору. Індекс гігієни за Федоровим-Володкіною = 4,8, індекс РМА в модифікації Парма = 62%, проба Шиллера-Писарева — різко позитивна (++++). Прикус був змінним, прорізування зубів не відповідало фізіологічним термінам. Емаль на всіх поверхнях усіх постійних зубів була відсутньою. Аплазія ускладнена карієсом. Механічні, хімічні та термічні подразники спричиняли короткочасний біль (мал. 1).

Після проведеного рентгенологічного обстеження (мал. 2) встановлено такі стоматологічні діагнози: хронічний гіпертрофічний гінгівіт; системна аплазія емалі, змішана форма, ускладнена карієсом; хронічний гранулематозний періодонтит зубів 16, 26, 46; карієс зубів 52, 53, 63, 65, 73, 75, 83; гіперестезія емалі; запізніле прорізування зубів 11, 12, 17, 27, 37, 47.

На першому етапі лікування проведено санацію, видалено тимчасові зуби 52, 53, 63, 73, 83 з резорбованими коренями та зуби 16, 26, 46, уражені періодонтитом, які не піддавалися консервативному лікуванню. Наступний огляд дитини заплановано провести через 3 місяці.

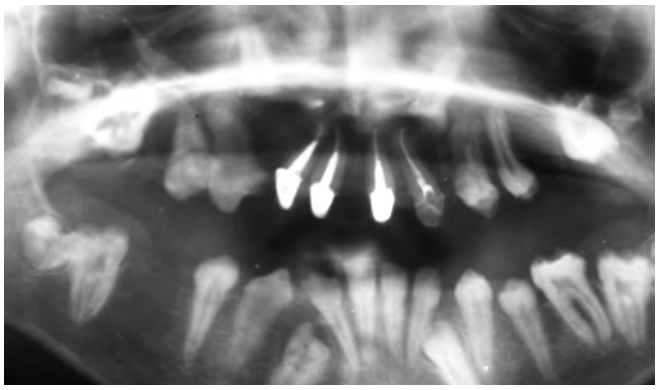

Мал. 5. Ортопантомограма хворої К. на третьому етапі лікування

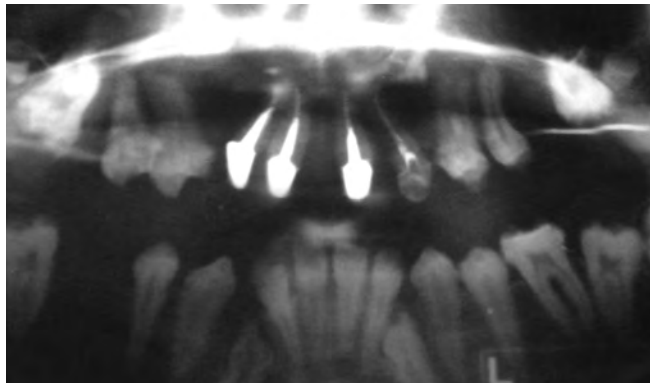

Мал. 6. Ортопантомограма хворої К. на четвертому етапі лікування

Мал. 7. Стан порожнини рота хворої К. після закінчення п'ятого етапу лікування

Курс загального лікування, призначений лікарем-гастроентерологом, включав: кломед, метронідазол, омеп (7 днів внутрішньо), депол або вікаїр, мотиліум, рафиколін, відвар льону, мукозу, траумель, біфацил або йогурт, солкосерил д/м, триметабол, кардонат.

Під час повторного об'єктивного обстеження, здійсненого через 5 місяців (на другому етапі лікування), встановлено, що гігієнічний індекс Федорова-Володкіної дорівнював 2,0, індекс РМА в модифікації Парма — 25%, проба Шиллера-Писарева становила ++. На ортопантомограмі під час повторного рентгенологічного обстеження виявлено, що корені всіх постійних зубів, які прорізалися, перебувають на стадії формування верхівок, міжзубні перегородки коміркових відростків — на стадії формування, їх кортикальні пластинки збережені (мал. 3).

На другому етапі лікування дівчинки планувалося ортопедичне лікування, проте, у зв'язку з тим, що через 5 місяців зуби 11, 12 не прорізалися, проведено хірургічне оголення їх коронкової частини під прикриттям гемостатичної та антибактеріальної терапії* [1].

На третьому етапі лікування (через 4 місяці) проводили ортопедичне лікування — протезування передньої групи зубів верхньої щелепи. Для цього після ендодонтичного лікування зубів 12, 11, 21, 22, коронкові частини зубів 12, 11, 21 відновлено куксовими вкладками. На зуби 12, 11, 21, 22 виготовлено тимчасові пластмасові коронки (мал. 4). Дані рентгенологічного обстеження після третього етапу лікування (протезування) наведено на мал. 5. На ортопантомограмі виявлено, що корені всіх зубів, які прорізалися на верхній та нижній щелепах, сформовані. Корені постійних зубів, які не прорізалися, перебувають на стадії формування.

Наступний контрольний огляд дівчинки (четвертий етап лікування) проведено через 6 місяців. Під час об'єктивного огляду встановлено, що за весь час спостереження (1 рік і 5 місяців) дівчинка підросла на 4 см, набрала 5 кг ваги. Під час огляду порожнини рота виявлено: ІГ за Федоровим-Володкіною = 1,8; РМА в модифікації Парма = 22%; проба Шиллера-Писарева +; відмічалася часткова гіперестезія зубів; зуб 35 прорізався повністю і досягнув оклюзійної площини. Поверхня його була вкрита світлішою і твердішою, порівняно з іншими зубами, емаллю, з гіпоплазійними дефектами в окремих ділянках. При пальпації щелеп у ділянці коміркових відростків у проекції зубів 34, 32, 42, 44 було встановлено наявність зубів 33 та 34; зуби 13 і 23 пальпувалися вище проекції апікальної частини 12 і 22. Жувальна поверхня других молярів майже досягала оклюзійної площини.

На ортопантомограмі на четвертому етапі лікування (мал. 6) визначали продовження розвитку коренів зубів 17, 13, 23, 27, 37, 33, 43, 47. На зубах 17, 24, 37, 47 спостерігали збільшен-

*див. журнал «Профілактична та дитяча стоматологія», №1 (4) 2011, с. 12-16

ня жувальних горбиків — внаслідок потовщення твердих тканин зубів, корені сформовані, проте прорізування цих зубів не відбулося.

Оскільки гіперстезія емалі у хворої частково зберігалася, після професійної гігієни порожнини рота проведено повторне глибоке фторування всіх наявних зубів.

Наступний огляд (п'ятий етап лікування) призначений через три місяці. Під час огляду встановлено, що зуби 17, 24, 37, 47 не прорізалися. Гігієна порожнини рота була задовільною. Під провідниковою анестезією із застосуванням гемостатичної терапії здійснено оголення коронкової частини зуба 37. Після епітелізації виконано одномоментну реставрацію зубів 24, 25, 26, 37, 35, 34, 32, 31, 41, 42, 44, 45 фотополімерним композитом (мал. 7). На сьогодні пацієнтка продовжує перебувати на диспансерному обліку, симптоматичне лікування продовжується.

Висновки

1. При синдромі Елерса-Данлоса необхідно тривалий час здійснювати симптоматичне стоматологічне лікування, оскільки на етіологічні і патогенетичні механізми хвороби вплинути неможливо.
2. Симптоматичне лікування пацієнта повинно бути індивідуальним і комплексним (із залученням лікарів-інтерністів), з урахуванням певної клінічної ситуації, та передбачати терапевтичну, хірургічну, ортопедичну та ортодонтичну допомогу із застосуванням загальних та місцевих засобів.
3. Проведене нами комплексне стоматологічне лікування пацієнтки К., 14 років, дало можливість: зберегти 17 постійних зубів, вивести в оклюзію 2 зуби, суттєво підвищити жувальну ефективність зубних рядів та частково усунути косметичний дефект, зменшити гіперестезію зубів, поліпшити гігієну порожнини рота та стан тканин пародонта.
4. Результатом проведеного нами комплексу лікувально-профілактичних заходів стало поліпшення соціальної адаптації дитини.

Література

1. Клінічний випадок синдрому Елерса-Данлоса VIII типу (повідомлення 1) / Г.М. Мельничук, Г.М. Гаврилів, М.В. Білищук [та ін.] // Профілактична та дитяча стоматологія. — 2011. — №1 (4). — С. 12—16.
2. Наследственные синдромы и медико-генетическое консультирование / С.И. Козлова, Е.Г. Семанова, Н.С. Демикова, О.Е. Блинникова. — Л.: Медицина, 1987. — С. 110, 266—267.
3. Наследственная патология человека / под ред. Ю.В. Вельтищева, Н.П. Бочкова. — М., 1992. — Т. 1. — С. 227—229.
4. Клиническая характеристика больного с синдромом Элерса-Данлоса / Д.Н. Бочкова, Н.Н. Кузьмина, И.И. Рассохина [и др.] // Клиническая медицина. — 1982. — № 2. — С. 90—93.
5. Синдром Элерса-Данлоса / Д.Н. Бочкова, Т.И. Тернова, М.В. Костиков [и др.] // Терапевтический архив. — 1985. — № 4. — С. 140—143.
6. Головский В.П. Наследственная дисплазия соединительной ткани в практике семейного врача / В.П. Головский, Л.В. Усольцева, Н.С. Орлова // Семейный врач. — № 4. — 2000. — С. 52—57.
7. Беляков Ю.А. Стоматологические проявления наследственных болезней и синдромов / Ю.А. Беляков. — М.: Медицина, 1993. — 249 с.
8. Барашнев Ю.И. Формы и методы диспансеризации детей с наследственными болезнями соединительной ткани / Ю.И. Барашнев, Н.А. Семячкина, Л.З. Казанцева // Вопросы охраны материнства и детства. — 1988. — Т. 33, № 10. — С. 66—70.
9. Дорофеева Г.Д. К вопросу о синдроме Элерса-Данлоса-Черногубова / Г.Д. Дорофеева, С.А. Пожеханова // Педиатрия. — 1974. — № 3. — С.88—89.
10. Милявский А.И. Синдром Элерса-Данлоса / А.И. Милявский // Вестник дерматологии. — 1982. — № 3. — С. 57—61.
11. Общая патология человека: руководство для врачей / под ред. А.И. Струкова, В.В. Серова, Д.С. Саркисова: в 2-х томах. — М.: Медицина, 1990. — С.5—30, 154—186.
12. Блинникова О.Е. Характеристика и генетический анализ клинического полиморфизма синдрома Элерса-Данлоса: автореф. дис. на соискание науч. степени канд. мед. наук / О.Е. Блинникова. — М., 1986. — 22 с.
13. Зорин П.М. Синдром Черногубова-Элерса-Данлоса / П.М. Зорин, С.П. Зорин // Хирургия. — 1981. — № 8. — С. 75—77
14. Клиническая и генетическая гетерогенность синдрома Элерса-Данлоса / Н.А. Ильина, И.А. Нарычева, Ю.Н. Аверьянов, Л. В. Логунова // Журнал невропатологии и психиатрии. — 1983. — № 10. — С. 1445—1449.
15. Тернова Т.И. Проявления синдрома Элерса-Данлоса в полости рта / Т.И. Тернова, Д.Н. Бочкова, Г.В. Кузнецова // Стоматология. — 1987. — Т. 66. — № 5. — С. 81.
16. Кадурина Т.И. Семейный случай синдрома Элерса-Данлоса VIII типа / Т.И. Кадурина, Г.Б. Шторина, Г.В. Кондратьева [и др.] // Клиническая медицина. — 1996. — № 1. — С. 63—64.
17. Яковлев В.М. Детерминированность височно-нижнечелюстного сустава и дисплазии соединительной ткани / В.М. Яковлев, П.И. Ивасенко, Р.К. Савченко // Пародонтология. — № 1 (15). — 2000. — С. 33—35.
18. Генетические факторы предрасположенности к пародонтиту / А.Н. Петрин, А.В. Сафонова, С.Д. Арутюнов [и др.] // Стоматолог. — 2009. — № 4. — С. 32—35.
19. Ehlers-Danlos syndrome with severe early-onset periodontal disease (EDS-VIII) is a distinct, heterogeneous disorder with one predisposition gene at chromosome 12p13 / N. Rahman, M. Dunstan, M.D. Teare [et al.] //Am. J. Hum. Genet. — 2003. — Vol. 73. — P. 198—204.