ISSN 2307-6941. Профілактична та дитяча стоматологія. 2015. №1 (12)

Ґриґорцевіч А.
Стоматологічна поліклініка 4 військового шпиталю, Вроцлав, Польща
Agata Grygorcewich

Ортопедична реабілітація 5-річного хлопчика після втрати шести молочних зубів верхньої щелепи внаслідок гострого глибокого карієсу. Опис клінічного випадку

Prosthetic Treatment for Five-year-old Boy Following Premature Loss of Six Maxillary Deciduous Teeth Due to Widespread Caries. Case Description

Стаття люб'язно надана польським журналом «Magazyn Stomatologiczny», №6/2012

Резюме: У статті розглядається клінічний випадок 5-річного пацієнта, якого лікували за допомогою часткового знімного акрилового протеза після видалення шести зубів верхньої щелепи внаслідок гострого глибокого карієсу. Таке рішення дозволило відновити правильну артикуляцію та можливість жування, забезпечило належний естетичний результат та уможливило швидку адаптацію дитини до протеза.

Ключові слова: ортопедична реабілітація дітей, передчасна втрата молочних зубів.

Summary: The study describes a case of a 5-year-old boy treated with a soft tissue supported acrylic partial denture following the extraction of six maxillary teeth due to widespread caries. Such a solution allowed for the return of proper articulation and of the ability to chew food. It gave a satisfactory aesthetic effect and enabled very quick adaptation by the child.

Key words: prosthetic rehabilitation of children, premature loss of deciduous teeth.

Ортопедична реабілітація маленьких дітей є великим викликом для лікаря-стоматолога і вимагає дуже ретельного аналізу стану зубів, пародонта, кісткового ложа, слизової оболонки, а перш за все відповідної до віку дитини динаміки розвитку тканин порожнини рота. Найчастіше це багатоетапне та багатовекторне лікування: терапевтичне, хірургічне, а згодом ортодонтично-ортопедичне. Останніми роками у зв'язку з обмеженим доступом до профілактичного стоматологічного догляду у школах і дитячих садках або його відсутністю, внаслідок неправильної гігієни, посилилась проблема карієсу молочних зубів, який охоплює навіть усі зуби. Незнання батьків або опікунів про роль молочних зубів призводить до того, що дитина потрапляє в кабінет лікаря уже з сильним болем. Під час огляду часто констатують деструкцію клінічних коронок зубів, перфорацію дна порожнини зуба, абсцеси, свищі або наявність коренів, які ще не розпочали своєї фізіологічної резорбрції. Неодноразово внаслідок неможливості проведення терапевтичного лікування та зважаючи на потребу збереження зародків постійних зубів, а також запобігаючи запаленню кісток щелеп, приймають рішення щодо видалення багатьох молочних зубів. У таких випадках необхідно замістити утворені зубні дефекти, щоб забезпечити нормальне жування та ковтання їжі, правильну артикуляцію та запобігти розвитку вад прикусу або деформації кістки. У зв'язку з динамічним розвитком тканин порожнини рота і обличчя, не рекомендується застосовувати незнімні ортопедичні конструкції. Застосування класичних ортопе-

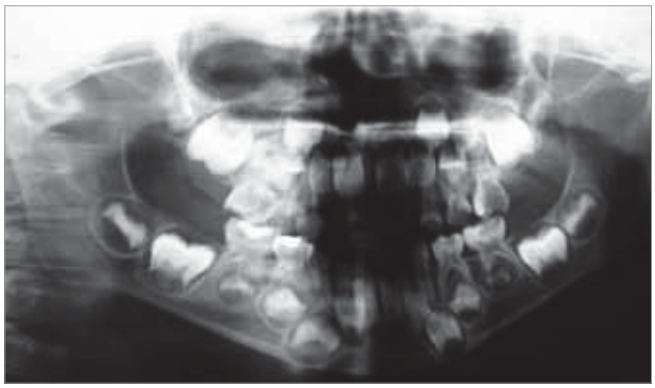

Мал. 1. Ортопантомограма до початку лікування

Мал. 2. Стан після терапевтично-хірургічного лікування

Мал. 3. Металева коронка, зафіксована цементом

дичних конструкцій рекомендується виключно після закінчення розвитку стоматогнатичної системи (у віці 16-18 років) [1]. У статті розглядається випадок ортопедичного лікування з використанням часткового знімного акрилового протеза.

Опис клінічного випадку

Пацієнт Є.К., 5 років, звернувся у стоматологічний кабінет у травні 2010 р. з приводу постійного пульсуючого болю, який посилювався при горизонтальному положенні тіла у вечірньо-нічні години. З анамнезу з'ясували, що дотепер, внаслідок невдалих адаптаційних візитів пацієнта в інших кабінетах, не провели ні об'єктивного дослідження, ні лікування.

Перед початком стоматологічного лікування зібрали загальномедичний і стоматологічний анамнез, виконали аналіз стану зубів, пародонта, слизової оболонки та гігієни порожнини рота, зробили ортопантомограму (мал. 1). У пацієнта виявили: на нижній щелепі — глибокі каріозні порожнини, що сягали дна порожнини зуба, а саме молярів 74, 75, 84, 85; на верхній щелепі — каріозні порожнини з перфорацією дна порожнини зубів 53, 63 та частково або повністю зруйновані коронки зубів з хронічними запальними станами навколозубних тканин (перфорація дна порожнини зуба, свищі з гнійним вмістом на слизовій оболонці або помітні рентгеноконтрасні навколокореневі вогнища розрідження кісткової структури) зубів 51, 52, 54, 55, 61, 62, 64, 65 [2].

На першому етапі лікування запланували терапевтично-хірургічні заходи. Канали у зубах 53, 74, 75, 84, 85 лікували методом ампутації із застосуванням глутарового альдегіду та відновлення матеріалом Twinky Star («Voco», Німеччина). Після консультації хірурга та ортодонта видалили корені зубів 51, 52, 54, 55, 61, 62, 65 під інфільтраційним знечуленням Mepivastesin 3%, («3M ESPE», США) (мал. 2). На другому етапі терапії (через 6 місяців) розпочали ортопедичне лікування. З метою отримання правильної оклюзійної поверхні виготовили металеву литу коронку на зуб 63 (мал. 3). Подальші етапи передбачали:

1) зняття робочих відбитків стандартною альгінатною ложкою та відбитків зубів-антагоністів;

2) виготовлення робочих моделей з робочими шаблонами (мал. 4, 4 а);

3) визначення положення нижньої щелепи у конструктивному прикусі (мал. 5), підбір форми, розміру і кольору зубів, проектування протяжності протеза та видів кламерів (пластина протеза: легка, тонка, обмежена протяжність пластинки з боку присінка, обмежена піднебінна пластин-

ISSN 2307-6941. Профілактична та дитяча стоматологія. 2015. №1 (12)

Мал. 4. Робоча модель

Мал. 4 а. Оклюзійна модель

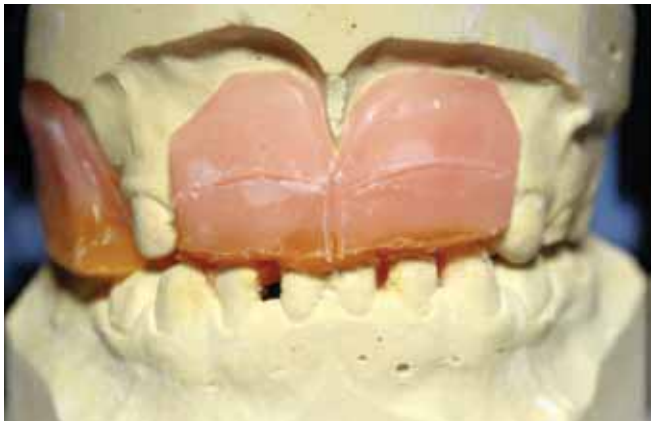

Мал. 5. Конструктивний прикус

Мал. 6. Готовий протез на моделі

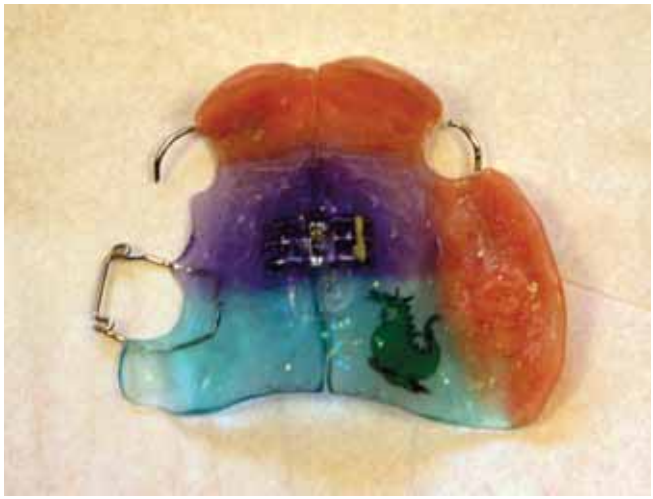

Мал. 7. Протез (піднебінна поверхня)

Мал. 7 а. Готовий протез

ка, кламер Адамса на зуб 65, гвинт Фішера (римський), що спричиняє експансію верхньої щелепи);

4) контроль пробного протеза (точність визначення конструктивного прикусу, оклюзійних контактів, естетики штучних зубів);

5) здача готового протеза (мал. 6, 7, 7 а, 8, 9, 9 а) — перевірка протеза у зуботехнічній лабораторії, контроль оклюзійних умов, інструктаж стосовно користування та гігієни протеза, визначення термінів контрольних відвідувань.

Обговорення

У дітей віком 0-6 років при обширному руйнуванні коронок молочних зубів, спричиненому карієсом, потрібно застосовувати мультидисциплінарне стоматологічне лікування, щоби за-

Мал. 8. Готовий протез в порожнині рота

Мал. 9, 9 а. Стан через 4 місяці

безпечити нормальний розвиток кісток щелеп, постійних зубів та м'яких тканин. При цьому потрібно брати до уваги позитивні результати такого мультидисциплінарного лікування — можливість правильної вимови, жування, ковтання, покращення самопочуття, позитивне сприйняття однолітками, покращення естетики, правильну висоту прикусу, оптимальне функціонування скронево-нижньощелепного суглоба, нормальний розвиток зародків постійних зубів. Діти, які передчасно втратили молочні зуби, часто несміливі та рідко посміхаються, мають порушене мовлення внаслідок неправильної артикуляції, інфантильний тип ковтання і уникають твердої їжі, що надалі призводить до формування щелепно-лицевих дефектів [3]. Виготовлення часткового знімного протеза дітям віком до 6 років вимагає частих контрольних відвідувань, інтенсивної співпраці з маленьким пацієнтом та його батьками, а також частого коригування протеза (особливо пластинки з боку присінка та оклюзійної поверхні), а також виготовлення нового протеза через 6-9 місяців.

Висновки

Найбільшу відповідальність за стан зубної системи дітей та молоді несуть перш за все батьки, які часто мають низький рівень усвідомленості стосовно значення належної гігієни порожнини рота, а особливо турботи про молочні зуби. Відсутність належної профілактики, відвідувань стоматолога, лікування та ортопедичної реабілітації дитини може в результаті призвести до обширних дефектів кісток, неправильного розвитку зародків постійних зубів та структур скронево-нижньощелепного суглоба, вад прикусу, а також затримки психічного розвитку внаслідок несприйняття ровесниками. Роль лікаря-стоматолога полягає в тому, щоби глибоко та ретельно обстежити маленького пацієнта, поінформувати батьків (особливо щодо профілактики та лікування) та прийняти рішення про мультидисциплінарне лікування, яке зазвичай триває багато років. Ортопедична реабілітація дитини гарантує її повноцінну посмішку, яка є найбільшою винагородою за проведене лікування.

Переклад з польської
Оксани Заваринської

Список використаної літератури

1. Majewski S. Rekonstrukcja zębów uzupełnieniami stałymi. — Wyd. Fundacji Rozwoju Protetyki: Kraków, 2005. — 252-253.
2. Szpringer-Nodzak M. i wsp. Stomatologia wieku rozwojowego. — PZWL: Warszawa, 2003, wyd. IV. — 357-361.
3. Spiechowicz E. Protetyka stomatologiczna. — PZWL: Warszawa, 2004, wyd. V. — 546-553.