

МОРФОЛОГІЧНІ ОСОБЛИВОСТІ МОЛОЧНОЇ ЗАЛОЗИ КОРІВ ЗА ЛАКТАЦІЙНИХ МАСТИТІВ

Пастернак А.М., ассистент, alina.surina@mail.ru
Харківська державна зооветеринарна академія, м. Харків.

Анотація. У статті мова йде про особливості структури і функції молочної залози корів за лактаційних маститів, вплив запальних процесів на якість молока (висока концентрація соматичних клітин, зміни рН та ін.) та безпосередньо на морфо-функціональну структуру самого органу. Наводяться розроблені нами методики використання інформаційно-технічних приладів (тепловізорів та ультразвукових сканерів), а також методика дослідження тканин молочної залози контрольних та дослідних груп тварин на гістологічному рівні.

Ключові слова: корова, тепловізор, ультразвуковий сканер, морфологічна структура молочної залози, патогістологічне дослідження, молочна залоза, лактація, діагностика, термографія, ультрасонографія.

Актуальність проблеми. Молочна залоза – орган, що безпосередньо охоплює дві актуальні проблеми – розмноження тварин та отримання якісного продукту – молока. У постнатальному періоді молочна залоза є посередником між матір'ю та новонародженим. Це має практичне значення у варіантах прогнозування та розробки заходів профілактики мамологічних захворювань у тварин. Крім того, вкрай актуальною проблемою є забезпечення людини якісними продуктами харчування. Об'єктивна діагностика патологій молочної залози – основний спосіб підвищення якості та ефективності молочної продуктивності [1-4].

Завдання дослідження. Пріоритетним є завдання ранньої діагностики запальних процесів молочної залози лактуючих корів на гістологічному рівні, диференціація патологій та їх діагностика дистанційно-проекційним способом з використанням ультразвукового приладу та тепловізора.

Матеріал і методи дослідження. Метою роботи стало дослідження морфологічних особливостей молочної залози корів за лактаційних маститів на гістологічному рівні. Також виконана розробка дистанційно-проекційного способу діагностики маститу корів у лактаційному періоді з використанням ультразвукового приладу і термографічної діагностики.

Дослідження проводились на кафедрі репродуктології Харківської державної зооветеринарної академії, НМЦ ХДЗВА, АФ «Ракітне» - Нововодолазький район, ТОВ «Пісчанська» - Красноградський район Харківської області.

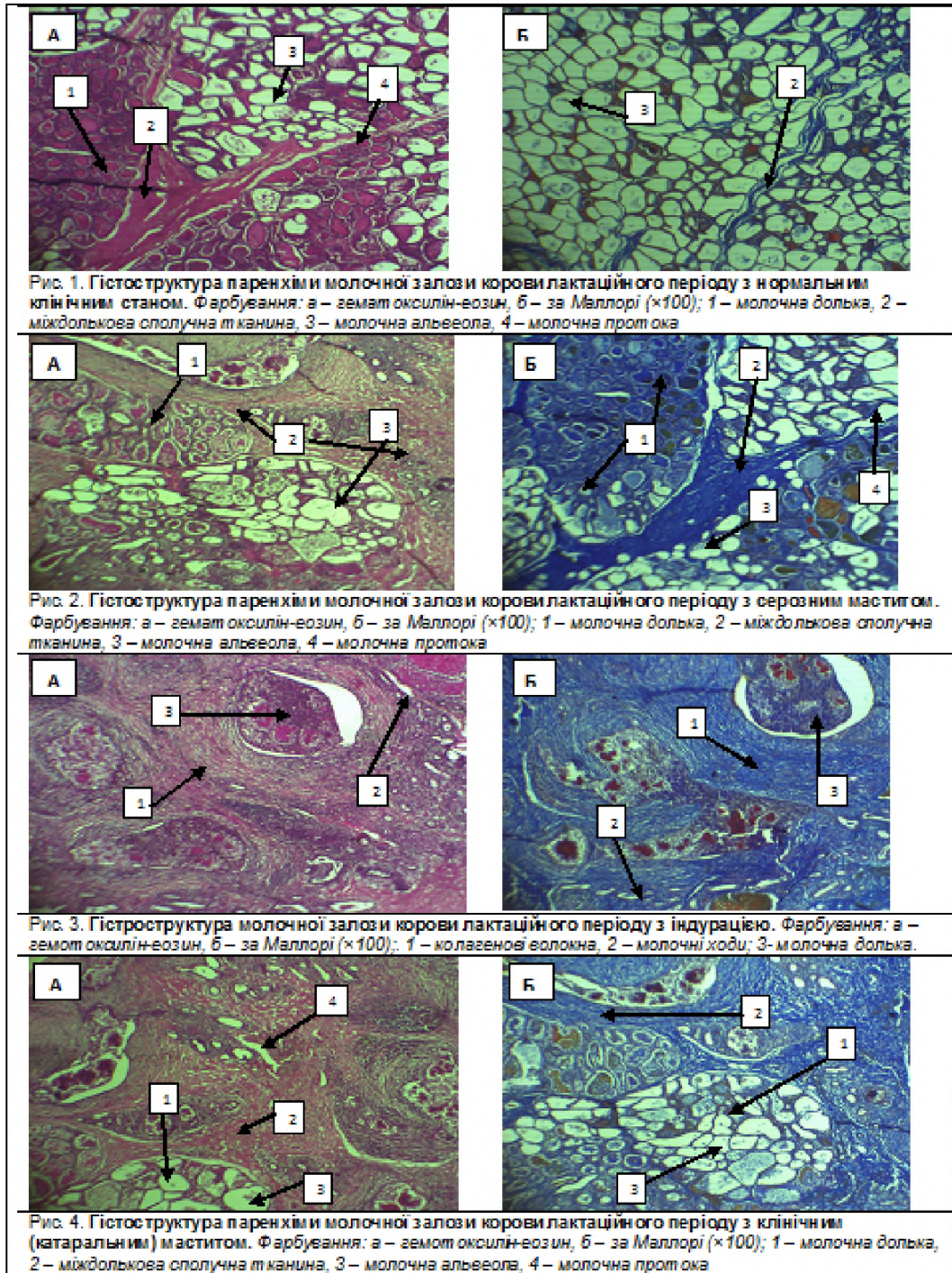
Діагностика проводилась за допомогою клінічного, мамологічного, лабораторного, термографічного, сонографічного та патогістологічного методів. Дослідження включали: загальне клінічне обстеження молочної залози, огляд, пальпацію, визначення місцевої температури, консисенцію тканин. Молоко досліджували лабораторно. Використовували ультразвуковий сканер (PICKER SE – 150, та тепловізор (Ti-120) за прийнятими настановами.

За результатами клінічного дослідження тварин поділили на 3 групи. У корів контрольної групи (n=5) структура молочної залози без відхилень, форма – чашоподібна, при пальпації еластична, пружної консистенції. Змін на морфо-функціональному рівні при клінічному дослідженні не виявлено.

У корів 1 дослідної групи (n=5) був поставлений діагноз клінічний мастит (серед них – серозний, катаральний). У корів другої дослідної групи (n=5) діагностували індурацію вим'я.

Результати дослідження. Нами розроблені нові методики діагностування лактаційних маститів у корів. Серед них: методика *ультрасонографічного* дослідження молочної залози корів, яка передбачає вітальне та кількісне визначення показників ехогенності структури з метою диференціювання норми і патології та методика *термографічної* діагностики патологічних процесів у молочної залозі корів лактаційного періоду, що включає визначення температурного градієнту – термоскопію, та якісну оцінку кольорової палітри – термографію. Для підтвердження отриманих даних проведено патогістологічне дослідження біопсійного матеріалу, взятого з кожної групи тварин.

Для підтвердження результатів вітального ультрасонографічного та термографічного досліджень молочної залози корів провели гістологічне дослідження.



Взяття матеріалу для гістологічного дослідження проводилося шляхом інцизійної біопсії – досліджувана перероджена тканина на кордоні з незміненою підлягала видаленню. Це була перероджена фібринозна тканина, яка заміщувала при клінічній. Після забору матеріал був зафіксований у 12% розчині формаліну. При цьому обсяг фіксуєної рідини в 20 разів перевищував обсяг фіксованого об'єкту.

Далі проводили гістологічне дослідження, тобто дослідження тканин під мікроскопом. За допомогою спеціальних розчинів (гістологічної проводки) шматочок тканини зневоднювали і робили її жиророзчинною для подальшого просочення парафіном у спеціальних формах, які при кімнатній

температурі являють собою тверді кубики. За допомогою мікротому з вмонтованим дуже гострим ножем, який може знімати шари товщиною від 3 мікрметрів, виконали зрізи. У подальшому зрізи перенесли на скло і провели їх підготовку для забарвлення. Після цього зробили забарвлення гематокселін-еозинним барвником, а також зробили забарвлення по методу Маллорі, що дозволило визначити при мікроскопічному дослідженні вид тканини, клітини і їх елементи, а також елементи міжклітинної речовини. Отримані результати наводяться у таблиці 1.

При гістологічному дослідженні молочної залози корів з нормальним клінічним станом встановлено переважання тканин паренхіми, виражений розвиток альвеол, дольок, молочних протоків, судин. Чітко визначаються прошарки пухкої сполучної тканини, які поділяють паренхіму залози на часточки. Переважну площу часточок займають альвеоли, у деяких з них визначаються залишки молочного секрету. Стінка альвеол утворена лактоцитами призматичної форми і міоепітеліальними клітинами. Між альвеолами знаходяться тонкі прошарки пухкої сполучної тканини, в яких окрім фібробластів визначаються у незначній кількості лімфоцити і макрофаги.

У корів з індурацією молочної залози на гістопрепаратах відмічаються суттєві зміни у структурі згаданого органу. Порушена часточкова будова, не визначаються альвеоли, а лише окремі їх рудименти з ознаками подальшої декомпенсації. Виражені місця розростання колагенових волокон, що порушили будову альвеол. Визначається зона інфільтрації тканин залози еритроцитами, лімфоцитами і макрофагами, що на фоні розширення кровоносних судин є характерними ознаками запалення. На препаратах, забарвлених за Маллорі, навколо цих ділянок визначається ущільнення сполучної тканини за рахунок формування грубих пучків колагенових волокон. Переважає сполучна тканина.

У корів з лактаційними маститами (серозний та катаральний) спостерігаються зміни розмірів та форми альвеол, серед яких значна кількість – недорозвинені. Судини розширені, у порівнянні з нормальним морфо-функціональним станом органу. Молочні дольки виражені нечітко. У місцях запалення спостерігається проникнення відповідних медіаторів запалення (нейтрофілів, лімфоцитів та макрофагів).

Висновки

1. Для діагностики клінічних маститів у корів можливе використання УЗД-сканерів і тепловізорів.
2. Зчитування ультрасоно- і термограм дозволяє більш повно отримати інформацію про пошкодження тканини молочної залози.
3. Морфо-функціональне дослідження молочної залози корів лактаційного періоду дає можливість відстежити зміни у органі при запальних процесах на гістологічному рівні.

Література

1. Імунобіологія лактації у тварин : навчально-методичне видання / [Кошевой В.П., Федоренко С.Я., Онищенко О.В., Пастернак А.М., Склярів П.М.]; за ред. проф. В.П. Кошевого. – Дніпропетровськ: Герда, 2015. – 132 с.
2. Пастернак А.М. Мамологічна диспансеризація корів з використанням інформаційно-діагностичних приладів. / Пастернак А.М., Кошевой В.П., // Ветеринарна медицина України. - 2013. - № 4. - С. 29-32.
3. Фотіна Т. І. Сучасний метод діагностики прихованих маститів / Т. І. Фотіна, А. Г. Левченко // Вісник Сумського національного аграрного ун-ту : науковий журнал. – Сер. «Ветеринарна медицина» / Сумський НАУ. – Суми, 2012. – Вип. 7(31). – С. 102-107.
4. P Makovický, M Margetín, M Milerski – Mljekarstvo. Estimation of udder cistern size in dairy ewes by ultrasonography. Mljekarstvo, 65: 210-218.

МОРФОЛОГИЧЕСКИЕ ОСОБЕННОСТИ МОЛОЧНОЙ ЖЕЛЕЗЫ КОРОВ ЛАКТАЦИОННОГО ПЕРИОДА

Пастернак А.Н., ассистент, alina.surina@mail.ru

Харьковская государственная зооветеринарная академия, г. Харьков

Аннотация. В статье речь идет об особенностях структуры и функции молочной железы коров с лактационными маститами, влияние воспалительных процессов на качество молока (высокая концентрация соматических клеток, изменения pH и др.). И непосредственно на морфо-функциональную структуру самого органа. Приводятся разработанные нами методики использования информационно-технических приборов (тепловизоров и ультразвуковых сканеров), а также методика исследования тканей молочной железы контрольных и опытных групп животных на гистологическом уровне.

Ключевые слова: корова, тепловизор, ультразвуковой сканер, морфологическая структура молочной железы, патогистологическое исследование, молочная железа, лактация, диагностика, термография, ультрасонография.

MORPHOLOGICAL FEATURES OF THE MILK IRON OF COWS OF THE LACTATION PERIOD

Pasternak A.N., assistant, alina.surina@mail.ru

Kharkiw State Zooveterinary Academy, Kharkiv

Summary. In the article we are talking about the structure and function of the mammary gland, which can be affected by subclinical and clinical forms of mastitis (chain reaction); These pathological processes affect milk (a large number of somatic cells and changes in pH, etc.). The problem is the insufficiently studied nature of the disease, as well as its timely diagnosis and differentiation. We developed computer monitoring of the morphofunctional state of the breast during lactation periods; Methods using information technology devices (thermal imagers, ultrasound scanners, software for visualization, reading and primary evaluation of the udder's endogenous structure). We pay attention to the differentiation and precise definition of the type of inflammation of the mammary gland. In the course of the research work, a new method for diagnosing mastitis of cows-thermographic is introduced, allowing remote detection of pathology, without contact with the animal.

Thermographic diagnostics - visualization of color palette, determination of local temperature gradient and reading of color image indicators for computer monitoring. It includes - determination of the temperature gradient - thermoscopy and qualitative standard of the color palette - thermography.

In general, with the obstetric-gynecological and clinical method of investigation, this type of diagnosis complements and makes the obtained data wider. The color scale and the temperature indicator help with the subsequent observation of the condition of the organ, with what type of mastitis we are dealing with. Thus, a thermogram of a cow with a normal morphofunctional state is characterized by a uniform distribution of the color gamut without temperature fluctuations. On animals that have catarrhal and purulent mastitis, the thermogram is dominated by "hot" shades of the palette. The temperature gradient shifts sharply to the high temperature region to the right. Serous mastitis is manifested by a significant increase in the local temperature of the mammary gland, reflected in the thermal imager in "hot" colors. The temperature is significantly increased compared to the normal state of the breast.

Confirmation of the results of ultrasound and thermographic examination of breast tissue in cows of the lactation period was carried out by histological examination of tissues obtained posthumously in animals.

Histological images clearly show the structure of the inflammatory process, which makes it possible to differentiate the type of mastitis. **Key words:** cow, thermal imager, ultrasound scanner, morphological structure of the breast, pathohistological studies, mammary gland, lactation, diagnostics, thermography, ultrasonography.

Key words: cow, thermal imager, ultrasound scanner, morphological structure of the breast, pathohistological examination, mammary gland, lactation, diagnostics, thermography, ultrasonography.

УДК:618.11:636.22/28

ОБГРУНТУВАННЯ ВИБОРУ ПАРАМЕТРІВ УЛЬТРАЗВУКОВОГО СКАНУВАННЯ ПРИ ДОСЛІДЖЕННІ ЯЄЧНИКІВ КОРІВ

Утицьких Т.О., к.т.н., старший викладач

tanyakarpenko1984@mail.ru

Харківська державна зооветеринарна академія, м. Харків

Анотація. У статті проведено аналіз механізму взаємодії ультразвукових хвиль з яєчниками корів з урахуванням їх морфо-анатомічної будови, визначені параметри ультразвукового сканування для отримання більш якісного зображення.

Ключові слова: ультразвукова діагностика, яєчники корів, параметри сканування.

Актуальність проблеми. Основним завданням сільського господарства України є розширення і стабільне відтворення кількості голів великої рогатої худоби для забезпечення населення продуктами тваринного походження. На даний час проблема своєчасної діагностики репродуктивної функції та профілактика безпліддя корів з метою отримання здорового приплоду є однією з найважливіших проблем ветеринарної медицини. Серед основних причин, що призводять до безпліддя корів, найбільш суттєвою є порушення морфо-функціонального стану яєчників (гонад)