

peak in the nymph and imago. At the same time, the region has recorded the appearance of warmth-loving paintings. Among migrants may be pests, parasites or intermediates of pathogens.

Conclusions The geographical location of the West Ukraine, where the boundaries of several physical and geographical zones, determines the considerable variety of both free-living and parasitic invertebrates, which in the modern integration conditions requires constant monitoring. Within the boundaries of transboundary territories, there is a need for control of pathogens and carriers of infectious and invasive diseases of animals and humans, in the study of changes in the geography of areas of thermophilic migrant species, in the implementation of systemic measures for the prevention of parasitoses. An increase in annual temperatures will contribute to the emergence and spread of non-specific disease pathogens in Ukraine, which will require constant monitoring.

Key words: mites, insects, phenology, temperature regime.

УДК 591.2:591.436:636.1

ПАТОМОРФОЛОГІЯ ПЕЧІНКИ КОНЕЙ, ІНВАЗОВАНИХ ЗБУДНИКАМИ ПАРАСКАРОЗУ ТА СТРОНГІЛЯТОЗІВ

Згозінська О. А., к. вет. н., ст. викладач, ksenya_sss@ukr.net
Житомирський національний агроекологічний університет, м. Житомир

Анотація. Гельмінти здійснюють механічне та токсичне ушкодження тканин хазяїна під час проникнення як статевозрілих паразитів, так і міграційних форм. Ступінь прояву морфофункціональних змін залежить від інтенсивності інвазії та тяжкості патологічного процесу. У макро- і мікроскопічній будові печінки за параскарозної та стронгілятозної інвазії виражені зміни її гістоархітекτονіки (розлади мікрогемодинаміки, дисконплексація печінкових пластинок, набряклість цитоплазми гепатоцитів).

Ключові слова: параскароз, стронгілятози, паренхіма, гепатоцити, запалення.

Актуальність проблеми. Печінка приймає активну участь у розвитку патологічних процесів у організмі хворої тварини та формуванні пристосувальних реакцій у відповідь на проникнення паразитів. Характер патологічного впливу гельмінтів на організм хазяїна залежить від багатьох факторів: видової належності, інтенсивності інвазії, місця локалізації, біології розвитку та фізіологічного стану тварини. Так, при локалізації у кишечнику гельмінти *Parascaris equorum*, *Strogylidae sp.* можуть викликати порушення гематоенцефалічного бар'єру, запальні реакції, крововиливи у органі [4]. Проте, встановлено, що патоморфологічні зміни реєструються не лише в органах локалізації збудника, а й інших органах та тканинах хворих тварин [1]. На сучасному етапі розвитку науки, вивчення патогенезу інвазійних хвороб вийшло на молекулярно-генетичний рівень [2]. Встановлення патоморфологічних змін дозволяє розширити існуючі уявлення про патогенез за змішаної інвазії. Однак деякі аспекти патоморфологічних змін у тканинах та органах, що виникають під впливом гельмінтів, особливо за змішаної інвазії, залишаються ще мало дослідженими.

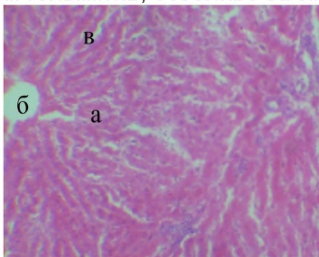


Рис. 1. Фрагмент мікроскопічної будови печінки клінічно здорових тварин: а – печінкова часточка; б – центральна вена; в – печінкові пластинки. Гематоксилін Караці та еозин. ×5

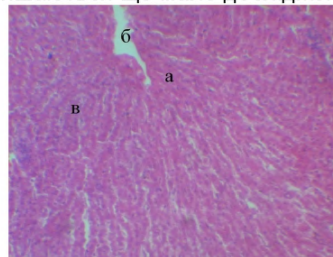


Рис. 2. Фрагмент мікроскопічної будови печінки інвазованих *P. equorum* + *Strogylidae sp.* коней: а – печінкова часточка; б – центральна вена; в – печінкові пластинки. Гематоксилін Караці та еозин. ×56

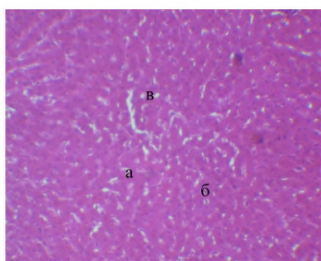


Рис. 3. Фрагмент мікроскопічної будови печінки інвазованих *P. equorum* + *Strogylidae* sp. коней : а – печінкова часточка; б – гепатоцити; в – печінкові пластинки. Гематоксилін Караці та еозин. ×56

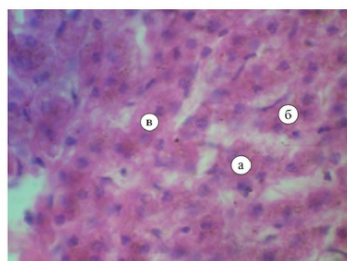


Рис. 4. Фрагмент мікроскопічної будови печінки інвазованих *P. equorum* + *Strogylidae* sp. коней : а – гепатоцити; б – ядра гепатоцитів; в – цитоплазма гепатоцитів. Гематоксилін Караці та еозин. ×120

Завдання дослідження – встановити патоморфологічні зміни печінки у коней за низької та середньої інтенсивності параскарозу та стронгілятозів.

Матеріал і методи дослідження. З метою патоморфологічного дослідження в умовах Житомирського м'ясокомбінату проведено забій 12 голів коней, вирощених у господарствах Житомирської області, та відібрано зразки печінки розміром 1×1 см. Гістологічні дослідження органів проведені на кафедрі анатомії і гістології ЖНАЕУ. Зразки печінки фіксували у 10 %-му розчині нейтрального формаліну з наступною обробкою у лабораторних умовах. Із фіксованого матеріалу виготовляли по 3–4 гістозрізи яких на санному мікротомі МС-2 (товщиною до 10 мкм). Для фарбування гістологічних препаратів використовували гематоксилін Караці та еозин. Огляд і фотографування гістологічних препаратів проводили за допомогою мікроскопу Біолам С11 та цифрової фотокамери Canon IXUS 75 [3].

Результати дослідження. За результатами наших досліджень, при патолого-анатомічному дослідженні печінки коней, інвазованих змішаним нематодозом (параскароз+стронгілятози), встановлено незначне збільшення органу, дряблість, нерівномірне забарвлення з ділянками від темно-коричневого до світло-глинистого кольору.

Печінка клінічно здорових тварин складається із сполучнотканинної основи та паренхіми. Сполучнотканинна строма побудована з пухкої волокнистої сполучної тканини і представлена капсулою та трабекулами. Капсула вкриває печінку і щільно зростається з серозною оболонкою (вісцеральний листок очеревини). Часточки печінки мають полігональну форму і утворюють паренхіму печінки. До складу часточок входять центральна вена, печінкові пластинки (балки), синусоїдні гемокапіляри та жовчні капіляри (рис. 1). Центральна вена розміщена в центрі часточки. Радіально від неї розміщені печінкові пластинки, утворені двома рядами гепатоцитів. Мікроскопічна будова печінки коней дослідної групи була порушена (рис. 2).

Часточкова сточкова будова органу була збережена, водночас відмічали нечітке розмежування паренхіми на часточки за рахунок незначної кількості навколочасточкової сполучної тканини (рис. 3). У деяких інвазованих коней межі між окремими печінковими пластинками і печінковими клітинами були слабо виражені.

У більшості випадків межі між печінковими пластинками чітко виражені.

Гепатоцити контуровані, їх цитоплазма ніжно зерниста, ядра чіткі, знаходяться переважно у центрі гепатоцита. Проте в окремих ділянках виявляли дисконкомплексацію печінкових пластинок. Центральні вени у таких випадках були малопомітними (рис. 4).

Гепатоцити мали полігональну форму, добре зафарбовані ядра. Проте часто внаслідок застійних явищ в печінці хворих тварин цитоплазма гепатоцитів була набрякла.

Таким чином, проведені нами морфологічні дослідження дають підставу стверджувати, що макро- і мікроскопічна будова печінки за параскарозою і стронгілятозою інвазій мала виражені зміни гістоархітекtonіки, характерні для розвитку патологічного процесу внаслідок впливу на організм коней паразитів шлунково-кишкового тракту.

Висновок

За змішаної інвазії параскаридами та стронгілятами у печінці коней встановлено розлади мікрогемодинаміки і дисконкомплексацію печінкових пластинок.

Література

1. Бахур Т. І. Зміни гематологічних показників у білих мишей за експериментального вісцерального токсокарозу та різних методів його терапії / Т. І. Бахур // Вісник ЖНАЕУ. – 2012. – № 1, Т. 3, Ч. 1. – С. 15–19.
2. Волков И.А. Патогистологические изменения пищеварительного канала лошадей и некоторые аспекты патогенеза при гастрофилезе / И.А. Волков // Рос. паразитол. журнал. – 2010. – № 2. – С. 71–77.
3. Горальський Л. П. Основи гістологічної техніки і морфофункціональні методи досліджень у нормі та при патології : навч. посіб. / Л. П. Горальський, В. Т. Хомич, О. І. Кононський ; за ред. Л. П. Горальського. – Вид. 3-є, випр. і допов. – Житомир : Полісся, 2015. – 286 с.
4. Захарчук О.І. Патоморфологічні зміни в організмі хазяїна внаслідок міграції ларвальних стадій гельмінтів / О.І. Захарчук // Клінічна анатомія та оперативна хірургія. – 2007. – Т.6. – №4. – С. 87–91.

ПАТОМОРФОЛОГИЯ ПЕЧЕНИ ЛОШАДЕЙ, ИНВАЗИРОВАННЫХ *PARASCARIS EQUORUM, STRONGYLIDAE SP.*

Згозинская О.А., к. вет. н., ст. преподаватель, ksenya_sss@ukr.net

Аннотация. Гельминты осуществляют механическое и токсическое повреждение тканей хозяина во время проникновения как половозрелых паразитов, так и миграционных форм. Степень проявления морфофункциональных изменений зависит от интенсивности инвазии и тяжести патологического процесса. В макро- и микроскопическом строении печени при параскарозной и стронгилятозной инвазии выраженные изменения ее гистоархитектоники (расстройства микрогемодинамики, дисконфлексация печеночных пластинок, отеочность цитоплазмы гепатоцитов).

Ключевые слова: параскароз, стронгилятозы, паренхима, гепатоциты, воспаление.

PATHOMORPHOLOGY OF HORSES' LIVER INFESTED WITH PARASCARIDOSIS AND STRONGYLATOSIS GERMS

Zghozinska O., ksenya_sss@ukr.net

Zhytomyr National Agroecological University, Zhytomyr

Summary. The liver is a major gland of external secretion in animals. During the life of animals there are going on many complex biochemical processes in it. The liver secretes bile, neutralizes poisonous to the body substances, synthesizes urea, uric acid and is a repository of glycogen and vitamins. Hepatocytes are involved in the processing and distribution of substances that are absorbed in the intestines and fall into the blood of the portal system; provide the exchange of proteins, carbohydrates and fats, vitamins, hormones; neutralize toxic compounds.

The liver plays an extremely important role in protecting the body from toxic compounds of inorganic nature coming from intestines, alkaloids, products of rotten transformation of proteins in the guts that are neutralized in the form of compounds with sulfuric acid and glucuronic acid. By synthesizing urea in the liver, ammonia is depleted. Alien proteins inserted into the portal vein are also delayed by the liver. The liver takes an active part in the development of pathological processes in the body and adaptive reactions in response to penetration of parasites.

Since the liver performs metabolic functions necessary to maintain homeostasis and vital activity of the host, then this particular organ is strongly affected by the acute phase of helminthiasis. Sexually grown worms and larvae, when they enter the host's body, carry out mechanical and toxic damage to their tissues. Products of metabolism of parasites are antigens and cause the development of inflammatory reactions. Helminths in the host's organism cause a wide range of immune reactions, the nature and mechanism of which can be specific. The degree of manifestation of morphofunctional changes depends on the invasion intensity and the severity of the pathological process.

In the macroscopic and microscopic structure of the liver for parasarosis and strontigular invasion, there are pronounced changes in its histoarchitectonics. In the pathologic-anatomical study of the horses' liver infested with mixed nematodes (parasarosis + strontigulatosi), a small increase of the organ, flabby consistency, uneven coloration of the liver surface with areas from dark brown to light-clay color are established.

Lobulation of the organ was preserved, at the same time, the fuzzy separation of parenchyma into lobules was noted due to insignificant amount of perched-sided connective tissue. In most cases, the borders between the hepatic plates are clearly expressed. Hepatocytes are contoured, their cytoplasm is gently grainy, the nucleus is clear, contained mainly in the center of hepatocyte. However, in some sites, the discomplexation of the liver plates was detected. The central veins in such cases were not noticeable.

Hepatocytes had a polygonal shape, well-painted nuclei. However, often due to stagnant events, in the liver of sick animals the hepatocytes' cytoplasm was swollen.

Key words: *parascaridosis, strongylatosis, parenchyme, hepatocyte, parenchymatitis.*

УДК 619: 616.995.132.8-099:636.4

ГЕМАТОЛОГІЧНІ ПОКАЗНИКИ ПРИ АСКАРОЗНІЙ ІНВАЗІЇ СВИНЕЙ

Коваленко Л. М., к. вет. н., доцент, KovalenkoLm4@gmail.com

Сумський національний аграрний університет, м. Суми

Коваленко О. І., к. вет. н., доцент, Vetlabsumy@ukr.net

Сумський філіал ДНДІЛДВСЕ

Анотація. В статті представлені дані, що до вивчення гематологічних показників при аскарозній інвазії свиней у різних фермерських господарствах Північної частини України. Встановлено, що аскароз це широко розповсюджене захворювання свиней. Пік інвазії спостерігається в серпні-вересні у 4-6 місячних поросят. Визначено, що по мірі розвитку патологічного процесу, обумовленого аскарозою інвазією, в крові хворих тварин знижується кількість еритроцитів, гемоглобіну, загального білку, підвищується кількість лейкоцитів, концентрація альфа -, бета - і гамма - глобулінів. У хворих тварин визначаються патогістологічні зміни в легенях, печінці і тонкому відділі кишечника, причиною яких є механічне пошкодження, порушення функцій органів кровотворення, а також інтенсивні імунологічні процеси, які відбуваються у відповідь на дію антигенів аскарисів. На підставі результатів досліджень встановлена імунологічна перебудова інвазованого організму тварини.

Ключові слова: інвазованість, личинки, інфільтрація.

Актуальність проблеми. В зв'язку з сучасними задачами забезпечення країни продуктами тваринництва вітчизняного виробництва немало важливу роль відіграє розвиток свинарства. Для виконання поставленої задачі необхідно забезпечити тварин високоякісними кормами, сприяти утворенню оптимальних умов по їх утриманню і проводити заходи, спрямовані на ліквідацію різних захворювань, в тому числі і паразитарного характеру. Континентальні інфекційні хвороби призводять до зниження рентабельності та значного зменшення поголів'я свиней як у фермерських господарствах так і приватному секторі. Сучасні технології, які використовуються у свинарстві, сприяють змінам епізоотичної ситуації, що відображується на зараженості тварин [1].

Завдання дослідження. Дослідження проводилися за госпдоговірною тематикою „ Заходи боротьби та профілактики захворювань тварин “. Провідне значення має науково і економічно обґрунтована система вивчення сезонної та вікової динаміки гельмінтозів серед свиней. Аналіз літературних джерел свідчить, що належність тварин до тих чи інших господарств з відповідними умовами утримання, позначаються на епізоотичному становищі з основних гельмінтозів свиней. Багаторічні дані з наукових робіт надають можливість з'ясувати розповсюдженість гельмінтозів серед тварин різних вікових груп [2]. Потреба вдосконалення регіональної системи проти паразитарних заходів визначає актуальність вивчення цих питань [1]. Метою наших досліджень було вивчити аспекти розповсюдження, патогенезу аскаридозу, проаналізувати сезону і вікову динаміку захворювання свиней, вивчити динаміку гематологічних і біохімічних показників крові інвазованих тварин.

Матеріал і методи дослідження. Досліди проводили в умовах фермерських господарств ТОВ „Маяк“, ДСС „Іванівська“ Охтирського району і ФГ „Колос“ Краснопільського районів Сумської області та приватному секторі на свинопоголів'ї. Для вивчення епізоотичної ситуації гельмінтозів та видового складу паразитів свиней були проаналізовані дані щорічних звітів, з 2016 по 2017 рр., відділу паразитології та іхтіопатології Сумського філіалу ДНДІЛДВСЕ, записи в журналах епізоотологічного стану господарств різних форм власності, копроовоскопічно обстежені свині відповідно до вікових груп, а також приміщення свинарських господарств в різних районах області. Використовували гельмінтоовоскопічні методи дослідження Котельникова-Хренова, Фюллеборна, Щербовича проб фекалій свиней різного віку. Сезонно-вікову динаміку зараженості аскарозом встановлювали протягом року. Патогенез аскарозу свиней вивчали методом морфологічних і біохімічних досліджень крові.