

7. Желавський М. М. Дослідження метаболічної активності нейтрофілів молозива корів в НСТ-тесті / М. М. Желавський // Науковий вісник Львівської національної академії ветеринарної медицини ім. С. З. Гжицького. – 2006. - Т. 8, № 3(30), ч. 1. – С. 40–42.
8. Яблонський В. А. Рівень циркулюючих імунних комплексів при гнійно-катаральному маститі у корів / В. А. Яблонський, М. М. Желавський // Ветеринарна медицина України. – 2005. – № 12. – С. 33–34.
9. Zhelavskiy M. M. Ontogenetic features of the formation of local immune protection of the mammary gland of cows (literature review and original research) / M. M. Zhelavskiy // Scientific Messenger of Lviv National University of Veterinary Medicine and Biotechnologies named after S.Z. Gzhytskyj. – 2017. – Vol. 19, N 78. – P. 3-8. - doi.org/10.15421/nvlvet7801.
10. Zhelavskiy M. Changes in the immunobiological reactivity of the organism of cows in the pathogenesis of mastitis / M. Zhelavskiy // Scientific Messenger of LNU of Veterinary Medicine and Biotechnologies. – 2018. – Vol. 20(83). – P. 77-82.
11. Желавский Н. Н. Состояние противомикробного потенциала фагоцитов половых органов у кошек / Н. Н. Желавский, И. Н. Шунин // Сельское хозяйство – проблемы и перспективы : сборник научных трудов УО «Гродненский государственный аграрный университет». – Гродно : ГГАУ, 2017. - Т. 36. – С. 56–62.
12. Pre and Post-operative Haemato-Biochemical Changes in Pyometric Bitches / [M. A. Shah, N. Pande, I. A. Shah et al.] // Journal of Animal Research. – 2016. – Vol. 6(5). – P. 911-917.
13. Davidson J. Small Animal Pyometra / J. Davidson, D. Black // Small Animal Surgical Emergencies. - 2015. – 397 p.
14. Желавский Н. Н. Состояние экстрацеллюлярного противомикробного потенциала фагоцитов половых органов у кошек / Н. Н. Желавский, И. Н. Шунин // Сборник научных трудов Витебской государственной академии ветеринарной медицины. – Витебск : УО ВГАВМ, 2017. – С. 65-69. – Режим доступа : <http://www.vsavm.by/wp-content/uploads/2013/11/Sbornik-Mejd-konf-Persp-akt-ye-probl-razv2017.pdf>.
15. Желавський М. М. Стан клітинних факторів локального імунітету слизової оболонки піхви у кішок / М. М. Желавський, І. М. Шунін // Науковий вісник Львівського національного університету ветеринарної медицини та біотехнологій ім. С. З. Гжицького. Серія «Ветеринарні науки». – 2016. - Т. 18, № 1(65), ч. 1. – С. 32–36.
16. Zhelavskiy M. M. Clinical use of Aglepristone for treatment of open-cervix pyometra in cats / M. M. Zhelavskiy, I. M. Shunin // Scientific Messenger of Lviv National University of Veterinary Medicine and Biotechnologies named after S.Z. Gzhytskyj. - 2017. – Vol. 19, N 78.– P. 9-12. - doi:10.15421/nvlvet7802.

UDC 636.2:591.8

MORPHOLOGICAL STRUCTURE OF THE TESTIS OF BULL-INSEMINATORS WITH LOW SEMEN QUALITY AND INFERTILE BULLS

H. M. Kalynovskyi¹, L. H. Yevtukh¹, G. P. Hryshchuk¹,
¹Zhytomyr National Agroecological University, Zhytomyr, Ukraine
 E-mail: kludavet@gmail.com ; vetgenna@ukr.net

The increase in the farm animal production is associated with the increase in productive qualities of cattle at the maximum use of the selected breeding bulls. In many cases, their rational use becomes impossible because of reproductive disorders. Statistics show that more than 20% of the breeders in domestic artificial insemination firms and breeding centers are discarded due to the loss of bull fertility and poor sperm quality associated with genetic, technological, operational, nutritional and environmental factors or their combinations, with subsequent deviation in the morphofunctional structure of the sex glands and physiological mechanisms of regulation of spermatogenesis.

The given research is aimed at studying the morphological structure of the testicles of infertile bulls and bull-inseminators with the low-quality sperm.

Genitals of the 6 discarded and slaughtered in a meat-packing plant bulls of the elite record Holstein black-and-white and red-and-white breeds, aged 4-11 years old, with an average weight of 1400 kg were used for histological studies.

During the research it has been established that curved seminiferous tubules of the bulls with normal spermatogenesis have a thin basement membrane and consecutively located spermatogenic epithelium. On the inner side of the basement membrane there are spermatogonia, primary and secondary spermatocytes, single Sertoli cells, spermatids and mature sperm cells. However, some tubules have partially desquamated and randomly located spermatogenic epithelium. There is also focal Leydig's cell hyperplasia between seminiferous tubules.

In bull-inseminators with low-quality sperm seminiferous tubule profiles are viewed under the protein shell. Superficial seminiferous tubules in the state of dystrophy, decrease in the mass of the germinal epithelium cells, their discomplexation and sloughing into the lumens of the tubules have been established. In some curved seminiferous tubules cells of the germinal epithelium are necrotized. There is visible destruction of the majority of seminiferous tubules with the atrophy of the spermatogenic epithelium. Some tubules are of a smaller size, the size of others has a tendency to decreasing and their contours are often curved. On some microslides a young connective tissue around destructively altered tubules is formed which displaces the interstitial tissue that is typical of the development of sclerosis of the parenchyma of the testes.

Results of the histological study of the slides with the testes of discarded bull-inseminators afford ground for the conclusion that the main reason of decrease in sperm quality and bull infertility lies in dystrophic and sclerotic changes in the curved seminiferous tubules, which affects spermatogenic cells at different stages of development,

lead to fibrosis and hyalinosis of the tubule walls, causes fibrosis and lymphohyosteocytic infiltration of the interstitial tissue of the testis and reduction of the Leydig's cells or their hyperplasia.

Key words: bull-inseminators, spermatogenesis, testis, morphological structure.

МОРФОЛОГІЧНА СТРУКТУРА СІМ'ЯНИКІВ БУГАЇВ-ПЛІДНИКІВ ЗІ ЗНИЖЕНОЮ ЯКІСТЮ СПЕРМИ ТА В НЕПЛІДНИХ

Г. М. Калиновський¹, Л. Г. Євтух¹, Г. П. Гришук¹,

¹Житомирський національний агрокологічний університет, Житомир, Україна

E-mail: kludavet@gmail.com ; vetgenna@ukr.net

За аналізом результатів проведеного гістологічного дослідження препаратів, виготовлених з сім'яників вибракуваних бугаїв-плідників з'ясували, що основною причиною зниження якості сперми та неплідності, були дистрофічні та склеротичні зміни у звивистих сім'яних канальцях сім'яників, що проявлялося руйнуванням сперматогенних клітин на різних стадіях розвитку, фіброзом і гіалінозом стінки канальців, фіброзом і лімфогістіоцитарною інфільтрацією строми сім'яника та зменшенням кількості клітин Лейдіга або їх гіперплазією.

Ключові слова: бугаї-плідники, сперматогенез, сім'яники, морфологічна структура.

Вступ

Збільшення виробництва продукції тваринництва пов'язане з підвищенням продуктивних якостей великої рогатої худоби за максимального використання елітних бугаїв-плідників [1 – 3, 5]. У багатьох випадках раціональне використання їх стає неможливим за розладів їх репродуктивної функції. Згідно статистичних даних більше 20% плідників у вітчизняних підприємствах зі штучного осіменіння і в селекційних центрах вибраковують внаслідок втрати потенції та зниження якості сперми, що пов'язано з генетичними, технологічними, експлуатаційними, аліментарними та екологічними факторами, або їх поєднаннями з наступним порушенням морфофункціональної структури статевих залоз та фізіологічних механізмів регуляції сперматогенезу [4, 6].

Завдання дослідження — дослідити морфологічну структуру сім'яників бугаїв-плідників зі зниженою якістю сперми та в неплідних.

Матеріал і методи дослідження

Матеріалом для гістологічних досліджень були статеві органи від 6-и вибракуваних і забитих в умовах м'ясокомбінату бугаїв-плідників голштинської чорно-рябої та червоно-рябої порід, класу еліта-рекорд, віком 4–11 років із середньою масою тіла 1400 кг.

Гістологічні препарати, товщиною не більше 10 мкм, виготовляли за загальноприйнятою методикою, забарвлювали гематоксиліном Ерліха й еозинном [7].

Мікроскопію гістопрепаратів проводили за допомогою світлового біологічного бінокулярного мікроскопа "Біолам Р5У4.2" за збільшення x40, x100 і x400. Мікрофотографування гістологічних препаратів виконували цифровою фотокамерою "Canon" з використанням мікрофотонасадки.

Результати та їх обговорення

Нами встановлено, що сім'яники бугаїв-плідників вкриті серозною оболонкою, що щільно зрослася з білковою, яка складається з кількох рядів колагенових і великої кількості еластинових волокон, що тісно прилягають один до одного. Внутрішні шари сполучнотканинної оболонки рясно васкуляризовані, колагенові волокна мають більш пухке розташування. У сполучнотканинних перетинках, або трабекулах, що відходять від білкової оболонки всередину сім'яника, збільшується кількість еластичних волокон. Між сім'яними канальцями розташована пухка волокниста сполучна тканина — інтерстиційна. Клітинний склад строми сім'яника представлений фібробластами та фіброцитами. Фібробласти мають витягнуту, веретеноподібну форму, базофільне ядро. У пухкій волокнистій сполучній тканині зустрічаються також тучні клітини, гістіоцити, макрофаги і клітини Лейдіга — інтерстиційні ендокриноцити. Кровоносні судини дифузно пронизують тканину сім'яника, помірно наповнені кров'ю. Лімфатичні капіляри майже непомітні. На окремих препаратах видно товстостінні кровоносні судини, в просвіт яких заповнений кров'яними пристінковими тромбами (рис. 1).

У бугаїв-плідників з нормальним сперматогенезом, вибракуваних за різних господарських причин, сім'яні канальці мають тонку базальну мембрану і послідовно розміщений сперматогенний епітелій. На внутрішньому боці базальної мембрани розташовуються сперматогонії, первинні і вторинні сперматоцити, поодинокі клітини Сертолі, групи сперматид і зрілих сперміїв. Проте, в окремих звивистих сім'яних канальцях сперматогенний епітелій частково десквамований і розташований хаотично. У міжканальцевій зоні виражена вогнищева гіперплазія клітин Лейдіга.

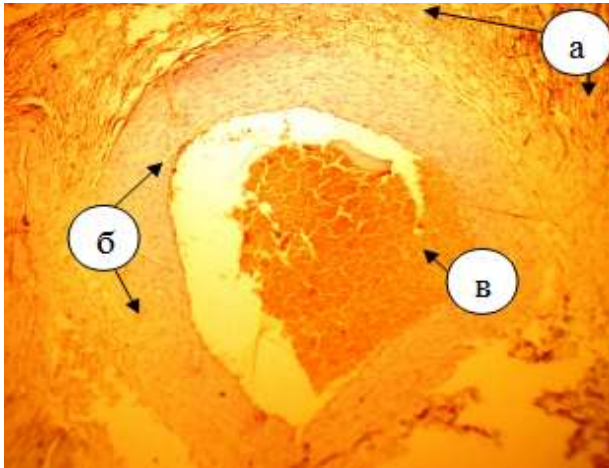


Рис. 1. Фрагмент мікроскопічної структури білкової оболонки сім'яника неплідного бугая-плідника: а – білкова оболонка, б – артерія м'язового типу, в – пристінковий тромб. Фарбування: гематоксилін і еозин. х 100

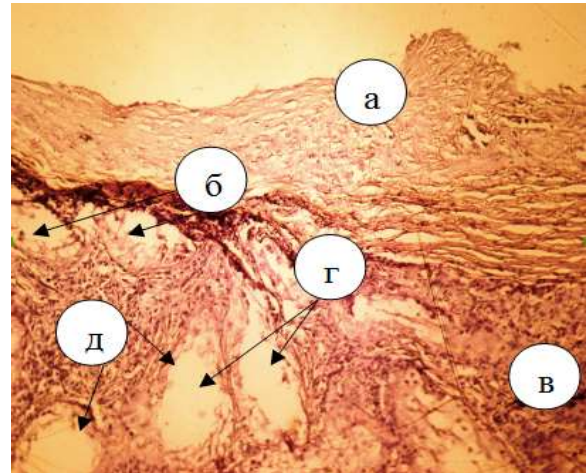


Рис. 2. Фрагмент мікроскопічної структури сім'яника неплідного бугая-плідника: а – білкова оболонка, б – дистрофія поверхневих звивистих сім'яних канальців, в – інтерстиційна тканина, г – пусті звивисті сім'яні канальці, д – стінки звивистих сім'яних канальців. Фарбування: гематоксилін і еозин. х 100

У плідників з низькою якістю сперми під білковою оболонкою проглядаються профілі поверхневих звивистих сім'яних канальців, вони у стані дистрофії, спостерігається зменшення маси клітин гермінативного епітелію, виражена їх дисконплексація і злущення в просвіті канальців. В окремих звивистих сім'яних канальцях клітини гермінативного епітелію некротизовані (рис. 2, 3).

Наявна виразна деструкція більшості сім'яних канальців з атрофією сперматогенного епітелію. Частина канальців зменшена у розмірі, деякі у стадії спадання, контури їх часто звивисті. На окремих мікропрепаратах навколо деструктивно змінених канальців утворюється молода сполучна тканина, яка витісняє інтерстиційну тканину, що властиво для розвитку склерозу паренхіми сім'яника (рис. 4—5).

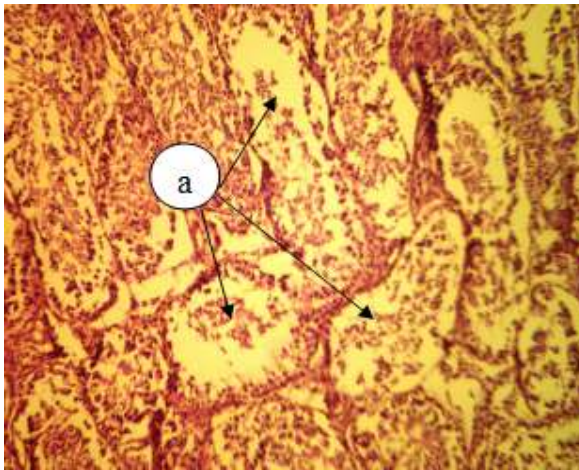


Рис. 3. Фрагмент мікроскопічної структури паренхіми сім'яника неплідного бугая-плідника. Часткова дистрофія звивистих сім'яних канальців: а – зруйновані звивисті сім'яні канальці, заповнені детритом епітелію і спермійв на різних стадіях розвитку. Фарбування: гематоксилін і еозин. х 100

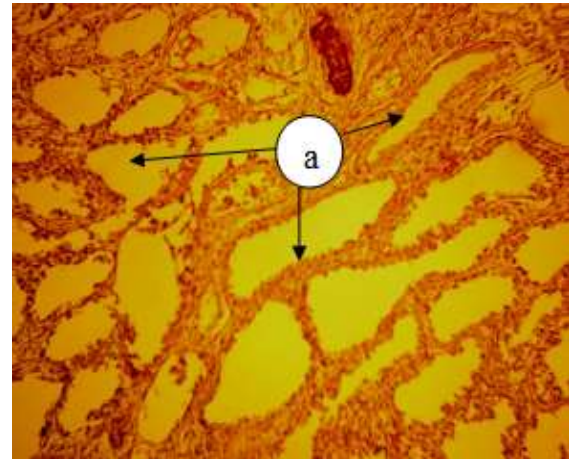


Рис. 4. Фрагмент мікроскопічної структури сім'яника неплідного бугая-плідника: а – деструкція звивистих сім'яних канальців з атрофією сперматогенного епітелію. Фарбування: гематоксилін і еозин. х 100

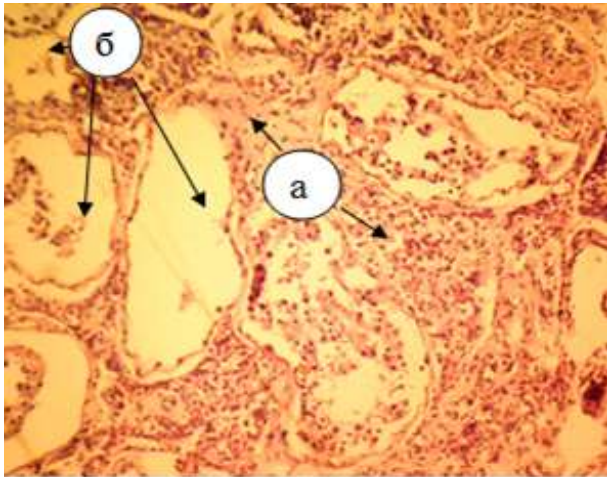


Рис. 5. Фрагмент мікроскопічної структури сім'яника неплідного бугая-плідника. Дисконкомплексія паренхіми сім'яника: а – розростання інтерстиційної тканини, б – некроз звивистих сім'яних канальців. Фарбування: гематоксилін і еозин. x 100

На всіх стадіях сперматогенезу у бугаїв за азоспермії клітинний склад зародкових клітин зменшений, в стромі відмічається вогнищевий фіброз і лімфогістіоцитарна інфільтрація (рис. 6).

В окремих звивистих сім'яних канальцях збереглися тільки клітини Сертолі, зародкові клітини відсутні. В інтерстиції — гіперплазія клітин Лейдига (рис. 7).

У різних ділянках паренхіми сім'яників неплідних бугаїв наявна дистрофія звивистих

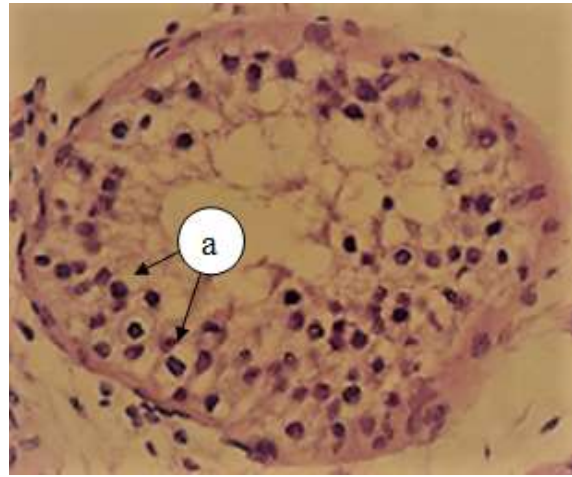


Рис. 6. Фрагмент мікроскопічної структури сім'яника бугая-плідника із азоспермією. Порушення сперматогенезу на стадії сперматоцитів: а – сперматоцити. Фарбування: гематоксилін і еозин. x 400

сім'яних канальців і руйнування сперматогенних клітин на різних стадіях розвитку (рис. 8) із заповненням просвіту канальців зернистою масою зі сперматогоній, сперматоцитів, сперматид. В окремих ділянках звивистих сім'яних канальців виявлені деформовані на різних етапах розвитку спермії та десквамована базальна мембрана разом зі сперматогенним епітелієм (рис. 9 — 12).

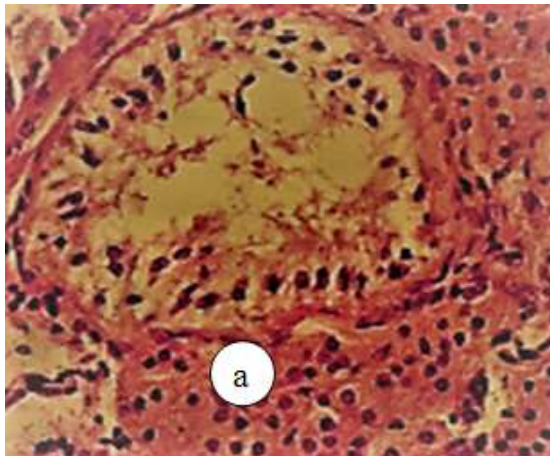


Рис. 7. Фрагмент мікроскопічної структури сім'яника неплідного бугая-плідника. Гіперплазія клітин Лейдига. Фарбування: гематоксилін і еозин. x 400

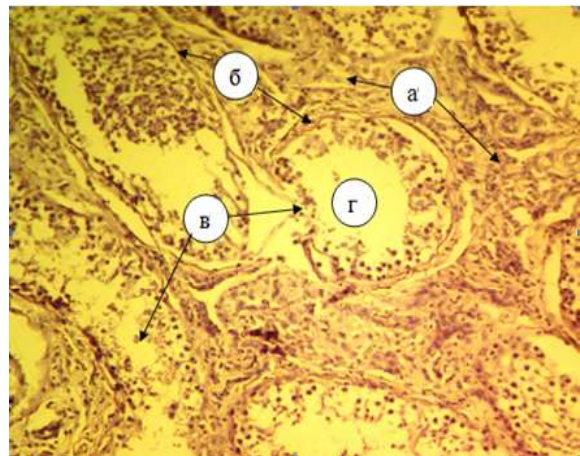


Рис. 8. Фрагмент мікроскопічної структури паренхіми сім'яника неплідного бугая-плідника: а – інтерстиційна тканина, б – базальна мембрана канальців, в – дистрофія звивистих сім'яних канальців, г – просвіт канальців. Фарбування: гематоксилін і еозин. x 100

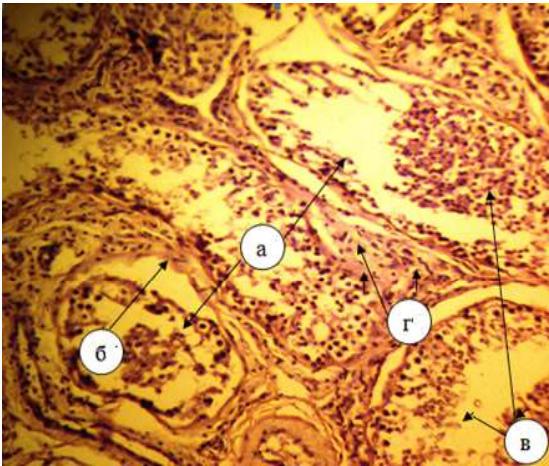


Рис. 9. Фрагмент мікроскопічної структури паренхіми сім'яника неплідного бугая-плідника: а – десквамація і руйнування сперматогенного епітелію, б – базальна мембрана, в – просвіт каналців, г – інтерстиційна тканина, в – просвіт каналців, заповнений сперміями на різних стадіях розвитку. Фарбування: гематоксилін і еозин, x 400

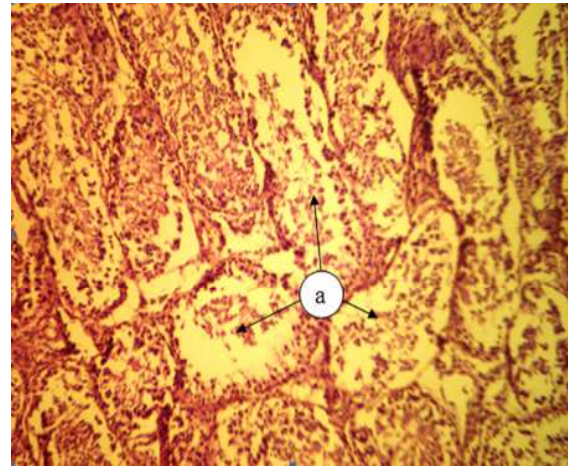


Рис. 10. Фрагмент мікроскопічної структури паренхіми сім'яника неплідного бугая-плідника. Часткова дистрофія звивистих сім'яних каналців: а – зруйновані каналці, заповнені детритом епітелію і спермій на різних стадіях розвитку. Фарбування: гематоксилін і еозин, x 100

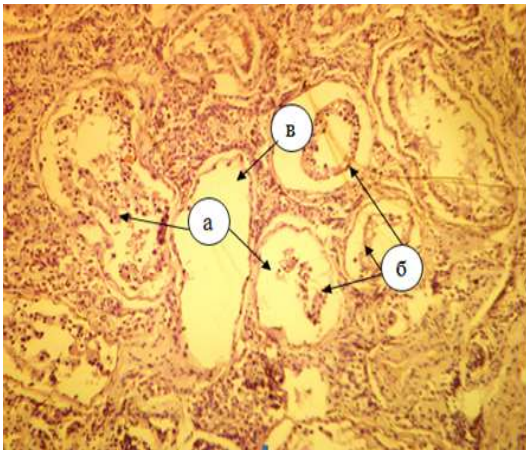


Рис. 11. Фрагмент мікроскопічної структури паренхіми сім'яника неплідного бугая-плідника: а – звивисті сім'яні каналці в стані дистрофії, заповнені згустками десквамованого епітелію, б – десквамація сперматогенного епітелію, в – пусті каналці. Фарбування: гематоксилін і еозин, x 100

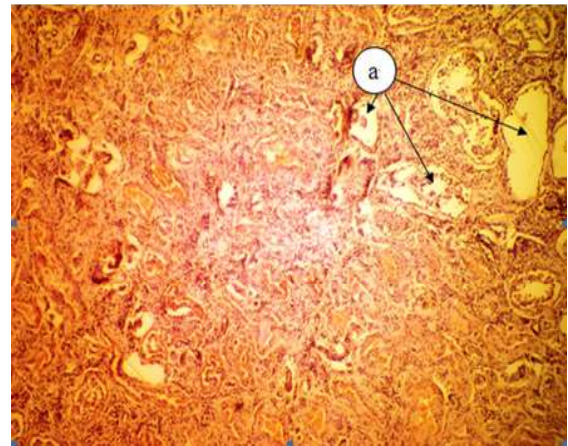


Рис. 12. Фрагмент мікроскопічної структури сім'яника неплідного бугая-плідника. Дистрофія сім'яника з вираженим склерозом паренхіми: а – звивисті сім'яні каналці. Фарбування: гематоксилін і еозин, x 40

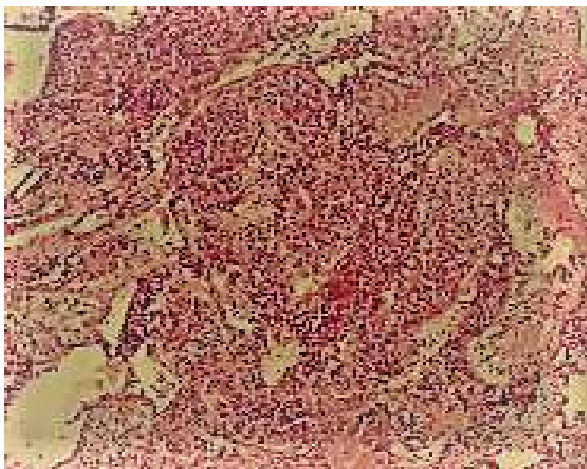


Рис. 13. Фрагмент мікроскопічної структури сім'яника неплідного бугая-плідника. Фіброз сім'яних каналців і інтерстицію, лімфогістіоцитарна інфільтрація Фарбування: гематоксилін і еозин, x 100

У неплідних бугаїв також виявляли фіброз і гіаліноз стінки сім'яних каналців, звуження їх просвіту. При гістологічному дослідженні сім'яні каналці різко зменшені в діаметрі, базальна мембрана потовщена. У просвіті каналців виявляються поодинокі дегенеративні клітини Сертолі, зародкові клітини відсутні. У стромі відмічали фіброз і лімфогістіоцитарну інфільтрацію зі зменшенням кількості клітин Лейдіга (рис.13).

Кількісна та якісна оцінка сперматогенезу відповідає мікроскопічній картині досліджуваних гістопрізів сім'яників неплідних бугаїв-плідників та свідчила про втрату каналцями сперматогенної функції.

Висновки

За аналізом результатів проведеного гістологічного дослідження препаратів, виготовлених з сім'яників вибракуваних бугаїв-плідників, є підстави стверджувати, що основною причиною зниження якості сперми та неплідності були дистрофічні та склеротичні зміни звивистих сім'яних каналців сім'яників, що проявлялося руйнуванням сперматогенних клітин на різних стадіях розвитку,

фіброзом і гіалінозом стінки каналців, фіброзом і лімфогістіоцитарною інфільтрацією строми сім'яника та зменшенням кількості клітин Лейдіга або їх гіперплазією.

References

1. Інтенсивне використання племінних бугаїв у породотворному процесі / В. П. Буркат, Л. О. Бегма, А. А. Бегма, М. І. Іванченко // Розведення і генетика тварин. – 2007. – Вип. 41. – С. 3–11.
2. Бугаї-плідники в селекції молочної худоби / М. І. Бащенко, А. М. Дубін, Г. Н. Попова [та ін.] ; за ред. М. І. Бащенко. – К. : Фітосоціоцентр, 2004. – 200 с.
3. Четвертакова Е. В. Эколого-генетические аспекты реализации репродуктивного потенциала быков-спермодоноров : монография / Е. В. Четвертакова, О. В. Злотникова ; Красноярский гос. аграр. ун-т. – Красноярск, 2009. – 188 с.
4. Четвертакова Е. В. Андрологические расстройства и генетические аномалии быков-производителей на предприятии ОАО «Красноярскагроплем» : науч.-практ. рекомендации / Е. В. Четвертакова, А. Е. Луценко ; Красноярский гос. аграр. ун-т. – Красноярск, 2013. – 28 с.
5. Ускорение адаптации импортного крупного рогатого скота / Д. Ф. Ибишов, С. В. Поносов, В. К. Невинный, И. А. Рубинский // Ветеринария. – 2010. – С. 7–8.
6. Кузьмич Р. Г. Коррекция воспроизводительной функции быков-производителей / Р. Г. Кузьмич, А. Р. Ханчиия // Актуальные проблемы болезней обмена веществ у сельскохозяйственных животных в современных условиях : материалы междунар. науч.-практ. конф., посвящ. 40-летию ГНУ ВНИВИПФиТ. – Воронеж, 2010. – С. 139–143.
7. Горальський Л. П. Основи гістологічної техніки і морфофункціональні методи досліджень у нормі та при патології / Л. П. Горальський, В. Т. Хомич, О. І. Кононський. – Житомир : Полісся, 2005. – 288 с.

UDC 636.22/28.082.31.09:616-64:615.015.4

METHOD OF CORRECTION OF BIOCHEMICAL CHANGES IN ORGANISM OF BULLS WITH GONADODYSTROPHY OF TOXIC TYPE (AT CHRONIC NITRATE-NITRITE TOXICOSIS)

V. Koshevoy¹, S. Naumenko¹

¹Kharkiv State Zooveterinary Academy, Kharkiv, Ukraine

In the articles presented information in relation to development of method of correction of biochemical changes at gonadodystrophy of toxic type (at chronic to the nitrate-nitrite toxicosis). In the modern terms of conduct of plant-grower widespread is the use of nitric mineral fertilizers, here quantitative content of remaining matters often is uncontrolled, that is instrumental in the accumulation of nitrates in sterns. Use of such forage and water, muddy tailings of mineral fertilizers is a leading factor in etiology many illnesses of ruminant animals. The protracted use of such forage and water results in the origin of chronic toxicosis, in particular nitrate-nitrite. This type of toxins does the negative operating on the processes of exchange of matters in the organism of bulls and negatively influences on the reproductive system, assists development of gonadodystrophy. Previous researches, showed that at gonadodystrophy at terms chronic nitrate-nitrite toxicosis there are biochemical changes, above all things in to albumen-vitamin mineral exchange and prooxidant-antioxidant system. Task of research: to develop the method of correction of biochemical changes in the organism of bulls at gonadodystrophy of toxic type with the use of preparations, created on the basis of nano-biomaterials. Researches conducted on bulls (n=8) which belonged scientific and practical center of KSZVA, to some economies of the Kharkiv and Dnepropetrovsk areas, private individuals. Was experimental gonadodystrophy of toxic type caused orally with the feed of nitrate of sodium in a dose 0,3 grams NO₃⁻/kg the masses of body. Animals got complex preparation of «Karafand+OV,Zn», which contains carotenoids, phytoandrogens and nanomaterials of orthovanadate gadolinium activated europium and to the carbonate of zinc in a dose 3 ml for crawl and 20 ml for bull, orally, one time on days. Blood for an analysis was taken to introduction of preparation and on 20 days. A biochemical blood test was conducted in the Central research laboratory of the National pharmaceutical university. Amount of zinc was determined the method of atomic-adsorption spectrophotometry and conducted a chemiluminescent analysis in the laboratories of ISM NASU. The concentration of testosterone was determined in PI «Institute of problems of endocrine pathology the name of Danilevsky» with the use of method of linked immunosorbent assay (reagent kit of LTD RPC «GRANUM»). The method of correction of biochemical changes in the organism of bulls after gonadodystrophy of toxic type (at chronic to the nitrate-nitrite toxicosis) found out high therapeutic efficiency. A positive dynamics is marked in to albumen-vitamin mineral exchange, prooxidant-antioxidant system and oxygen metabolism. This method of correction is simple in implementation and finds out high therapeutic efficiency, can be recommended to introduction in practice of veterinary reproductology.

Key words: bull, gonadodystrophy, nitrate-nitrite toxicosis, correction, complex preparation of «Karafand+OV,Zn», vitamin A, Zinc, prooxidant-antioxidant system, oxygen metabolism.