

пов'язано з їх умовами використання та утримання, що свідчить про високу вірогідність контакту з

проміжними хазяями — комарами. У кімнатно-декоративних собак мікродирофілярій не виявлено.

#### References

- Arbune M., Dobre, M. (2015). Dirofilariosis and emergent human parasitosis in Romania. *Acta Parasitol.*, 60,485-7.
- Genchi, C., Mortarino, M., Rinaldi, L., Crigoli, G., Traldi, G., & Grendi M. (2011). Changing climate and changing vector-borne disease distribution: the example of *Dirofilaria* in Europe. *Vet. Parasitol.*, 176, 295-9.
- Genchi, C., Venco, L., & Genchi, M. (2005). Guideline for the laboratory diagnosis of canine and feline *Dirofilaria* infections. *Mappe Parassitologiche*, 8, 139-144.
- Labarthe, N., Guerrero, J. (2005). Epidemiology of heartworm: what is happening in South America and Mexico. *Vet. Parasitol.*, 133(2-3), 149-156.
- Simoa, F., Siles-Lucas, M., Morehon, R., Gonzalez-Muguel, J., Mellado, I., Carretou, E. et.al. (2012). Human and animal dirofilariosis: the emergence of a zoonotic mosaic. *Clin. Microbiol. Rev.*, 25, 507-44.
- Traversa, D., Cesare, A. Di., & Conboy, G. (2010). Canine and feline cardiopulmonary parasitic nematodes in Europe: emerging and underestimated. *Parasites & Vectors.*, 3, 62.
- Andreyanov, O. N. (2012). Dirofilyarioz v Ryazanskoj oblasti. *Rossiyskiy veterinarniy zhurnal : melkie domashnie zhivotnyie*, 6, 16-18 (in Russian).
- Arhipov, I. A., & Arhipova, D. R. (2004). *Dirofilyarioz*. Moskva (in Russian).
- Arhipova, D. R., & Arhipov, I. A. (2004). Kolichestvennyiy metod diagnostiki dirofilyarioza sobak. *Tr. Vseros. In-ta gelmintologii im. K. I. Skryabina*, 42, 18-21 (in Russian).
- Bessonov, A. S. (2003). Dirofilyariozyi sobak i cheloveka. *Veterinariya*, 3, 57-61 (in Russian).
- Bodnia, K. I. (2006). Dyrofilarioz v Ukraini. *Vseukrainskiy naukovo-praktychniy medychnyi zhurnal*, 3, 34-36 (in Ukrainian).
- Dakhno, Yu. I., & Tkachenko, O. I. (2008). Epizootologichni aspekty dyrofilariozu v sobak Tsentralnoi chastyny Ukrainy. *Mat. Naukovo-praktychnoi konf. Sumskoho NAU*, 70 (in Ukrainian).
- Mazurkevych, A. I., & Velychko, S. V. (2001). Dyrofilarioz sobak u Kyivskomu rehioni. *Veterynarna medytsyna Ukrainy*, 18-19 (in Ukrainian).
- Maiboroda, D. Ye. (2005). Poshyrennia dyrofilariozu sobak u m. Kharkovi i prymiskii zoni. *Zb. mater. IV mizhnarodnoi nauk.-prakt. veteryn. konf. z problem dribnykh tvaryn*. Dnipropetrovsk (in Ukrainian).
- Pozhyvil, A. I., & Horzheev, V. M. (1999). Dirofilyarioz sobak. *Vet medytsyna Ukrainy*, 3, 38-40 (in Ukrainian).
- Reshetilo, A. I., Nikiforova, O.V., & Turchenko, O. N. (2016). Dinamika i diagnostika dirofilyarioza sobak v g. Sumyi, Ukraina. *Nauchno-prakticheskiy zhurnal «Uchenye zapiski UO Vitebskaya ordena «Znak Pocheta» gosudarstvennaya akademiya veterinarnoy meditsiny»*, 1, 52, 84-88 (in Russian).
- Semenov, H. K., Dakhno, I. S., Borodai, A. B., Ashcheulova, Z. A., & Simon, V. Ya. (2003). Rozpovsiudzhennia dyrofilariozu sobak na terytorii Poltavskoi oblasti. *Visn. Poltav. derzh. ahrar. akad.*, 1-2, 78-79 (in Ukrainian).
- Seydulaeva, L. B., Ergalieva, A. A., Shokalakova, A. K., Sadyikova, A. M., & Utezhanova, G. D. (2015). Dirofilyarioz. *Vestnik KazNMU*, 2, 72-74 (in Russian).
- Soroka, N. M., Berezovskyi, A. V., & Halat, V. F. (2002). *Pryzhyttieva diahnozyka helmintoziv : metodychni vkazivky z diahnozyky filariatoziv tvaryn ta stratehiia osnovnykh likuvalno-profilaktychnykh zakhodiv pry nykh*. Kyiv (in Ukrainian).
- Chernov, V. N., Ushakov, O. S., & Charkin, V. A. (2010). Invaziya *D. immitis* u sobak v Odesskom regione s tochki zreniya praktikyushego vracha. *Mat. IH Mizhnarodnoyi konferentsiyi z problem dribnih tvarin, m. Chernivtsi, 14-16 travnya 2010 r.*. Odesa : Fenlks (in Russian).

UDC 619:7.09:616.995.429.1:615.285

doi: 10.31890/vtpp.2018.02.31

## COMPARATIVE EFFECTIVENESS OF ACARICIDES AT CANINE DEMODECOSIS

V. Ya. Ponomarenko, O. V. Fedorova, A. M. Ponomarenko

Kharkiv State Zooveterinary Academy, Kharkiv, Ukraine

Academichna str., 1, Mala Danylivka, Dergachi district, Kharkiv region, 62341

E-mail: [vl.pono19@gmail.com](mailto:vl.pono19@gmail.com), [helen1.5.1@ukr.net](mailto:helen1.5.1@ukr.net), [allapono46@gmail.com](mailto:allapono46@gmail.com)

*The efficacy of the drugs Bravecto<sup>®</sup>, NexGard Spectra<sup>®</sup>, Advocate<sup>®</sup> and Amitrasin Plus to treat dogs having demodecosis have been studied in the comparative aspect.*

*The aim of the work was to determine the efficacy of modern acaricidal drugs made on the basis of afoxaloner and fluralaner at different forms of the course of canine demodecosis by the comparative evaluation with the drugs that contain other active substances.*

*The dogs with local form of demodecosis and low degree of skin invasion were divided into two experimental groups: group 1 and group 2.*

*The dogs of group 1 were treated by Amitrasin plus that was put with the help of the saturated cotton disc, covering the area of the affected skin not less than 1 cm around it. Seven curative treatments were made (once a day, the period of treatment lasted 7 days).*

*The dogs of group 2 were given the drug NexGard Spectra<sup>®</sup> at the dose of 2,5 mg afoxaloner and 0,5 mg milbemycin oxime per 1kg of body weight twice with the interval of 1 month. At the same time the dogs were injected Katosal at the dose of 1,0 ml once a day for 5 days. The dogs having more severe form of the disease - the generalized form of demodecosis were placed in the experimental groups 3 and 4.*

To treat the dogs of group 3 the tablets Bravecto® were used once at the dose of 25 mg of fluralaner/kg of body weight. The drug Advocate® was used to treat the dogs of group 4 three times with the interval of 28 days at the dose of 10 mg of imidaklopid / kg and 2,5 mg of moxidectin / kg of body weight.

The affected areas of skin in the dogs of groups 3 and 4 were treated by novertin ointment twice a week for three weeks.

Before the beginning of the treatment the acaroscopic investigation was carried out for 12 weeks with the interval of 28 days.

When treating the localized form of demodectosis in the dogs the use of the tablets NexGard Spectra® twice was the most effective (93,3% - on the 28<sup>th</sup> day and 100% - on the 56<sup>th</sup> day). The seven - time treatments by Amitrasin-Plus were less effective (on the 28<sup>th</sup> day - 75%, on the 56 day - 83,3%).

When treating the generalized form of demodectosis in the dogs the use of the drug Bravecto® in tablets and the drops spot on Advocate in the combination with the exterior treatments by novertin ointment was of high curative efficacy. It was 91,6 / 100% and 83,3% / 100% on the 28<sup>th</sup> day and on the 56<sup>th</sup> day from the beginning of the experiment, respectively.

The results of the investigation have shown that it is necessary to use antimicrobial drugs when treating dogs having the generalized form of demodectosis.

Taking into consideration the results of the experiment we think that it is expedient to choose the drugs in spite of the price allowing for the effectiveness of the active substance to treat dogs having demodectosis, in spite of the form of the invasion course.

**Key words:** dogs, demodectosis, Bravecto®, NexGard Spectra®, Advocate®, Amitrasin plus.

## ПОРІВНЯЛЬНА ЕФЕКТИВНІСТЬ АКАРИЦИДІВ ЗА ДЕМОДЕКОЗУ СОБАК

В. Я. Пономаренко, О. В. Федорова, А. М. Пономаренко

Харківська державна зооветеринарна академія, м. Харків, Україна

E-mail: [vl.pono19@gmail.com](mailto:vl.pono19@gmail.com), [helen1.5.1@ukr.net](mailto:helen1.5.1@ukr.net), [allapono46@gmail.com](mailto:allapono46@gmail.com)

У порівняльному аспекті вивчено ефективність препаратів Бравекто®, НексГард Спектра®, Адвокат® та Амітразин-плюс при лікуванні собак, хворих на демодекоз.

**Ключові слова:** собаки, демодекоз, Бравекто®, НексГард Спектра®, Адвокат®, Амітразин-плюс.

### Вступ

Актуальність проблеми. Демодекоз («залозниця») – поширена інвазійна хвороба собак, а в останні роки й котів, яка займає важливе місце серед патологій шкіри домашніх м'ясоїдних. На сучасному етапі за літературними даними встановлено, що збудники демодекозу у собак і котів належать до декількох видів. У собак описано три види демодексів – *D. canis*, *D. injai*, *D. cornei*, а у котів два – *D. cati* та *D. gatoi* (Ponomarenko, Ponomarenko, & Fedorova, 2011; Ponomarenko, Fedorova, & Pasichnik, 2015; Izdebska, & Slawomira, 2011; Karin, 2012).

Демодекозна інвазія у собак має багато варіантів клінічного прояву. Це може бути локалізований або генералізований дерматит різного характеру. За демодекозу, в першу чергу, уражується шкіра голови, далі – шкіра між пальцями передніх і задніх кінцівок, шкірний покрив різних ділянок тіла (Ponomarenko, & Pasichnik, 2015; Evstafeva, Gavrik, & Gavrik, 2015).

Враховуючи значне поширення демодекозу та небезпеку для здоров'я собак важливо здійснювати своєчасну діагностику даної інвазії, з подальшим використанням специфічних найбільш ефективних препаратів-акарицидів та засобів для мобілізації захисних властивостей організму тварини.

Тому розробка нових ефективних засобів для лікування собак, хворих на демодекоз, та дослідження їх ефективності за різних форм перебігу інвазії залишаються актуальним.

Аналіз останніх досліджень і публікацій. На даний час для лікування акарозів тварин, у тому числі демодекозу м'ясоїдних, запропоновано багато препаратів у різних формах (розчини, порошки, краплі спотон, мазі, ін'єкційні форми), до складу яких входять діючі речовини з різних хімічних груп

(макроциклічні лактони, амідини, пиретроїди, фінілпіразоли тощо) (Evstafeva, Gavrik, & Gavrik, 2015; Hutt, Prior, & Shipstone, 2015; Paterson, Halliwell, & Fields, 2014; Singh, Mritunjay, Jadhav, & Saxena, 2011).

Так, однією з найбільш сучасних на сьогодні є група ізоксазолінів, до якої входять діючі речовини афоксаланер, флулаланер, сароланер та лотиланер. Виробники, на основі яких запропонували цілий ряд препаратів, переважно у формі жувальних таблеток (Josephus et al., 2015; Lebon et al., 2018; Snyder, Wiseman, & Liebenberg, 2017).

Метою роботи було встановити ефективність сучасних акарицидних препаратів на основі афоксаланеру та флулаланеру за різних форм перебігу демодекозу у собак шляхом порівняння з препаратами, які мають інші діючі речовини.

Завдання дослідження. Дослідним шляхом визначити ефективність акарицидних препаратів Бравекто®, НексГард Спектра®, Адвокат® та Амітразин-плюс при лікуванні собак, хворих на різні форми демодекозу.

### Матеріал і методи досліджень

Для проведення досліджень використовували хворих на різні форми демодекозу собак різного віку та порід, яких умовно поділили на чотири дослідні групи по 12, 15, 12, 12 тварин відповідно. В умовах двох приватних ветеринарних клінік м. Харкова та лабораторії кафедри паразитології ХДЗВА проводили клініко-паразитологічні обстеження собак з використанням загальноприйнятих у паразитології акароскопічних методів з відбором і подальшим дослідженням глибоких зіскрібків шкіри.

З метою первинної діагностики застосовували мортальний метод компресорного дослідження з

використанням 50 %-го розчину гліцерину та 10%-го розчину гідроокису натрію (NaOH) у співвідношенні 1:1.

Для підтвердження лікувальної ефективності препаратів обрали вітальний метод з використанням вазелінової олії та ДМСО у співвідношенні 1:1 (Mashkey, & Ponomarenko, 2003).

До першої та другої дослідної груп входили собаки з локальною формою демодекозу та невисоким ступенем ураження шкіри.

Тварин першої групи обробляли препаратом Амїтразин-плюс, який наносили за допомогою змоченого ватного диску, охоплюючи ділянку ураженої шкіри не менше 1 см навколо неї. Провели 7 лікувальних обробок (один раз на добу з інтервалом три доби).

Собакам другої групи призначали препарат NexGard Spectra® у дозі 2,5 мг афоксоланера та 0,5 мг мільбеміцина оксима на 1 кг маси тіла, дворазово, з інтервалом 1 міс. Одночасно тваринам ін'єктували Катозал у дозі 1,0 мл один раз на добу, курс тривав 5 дб.

До третьої та четвертої дослідних груп відібрали собак, хворих на більш важку – генералізовану форму демодекозу. У цих тварин було уражено близько 50% шкіри, з наявністю лусочок та ознаками вторинної піддермії.

Для лікування собак третьої групи застосовували таблетки Бравекто® одноразово у дозі 25 мг флураланеру / кг маси тіла.

Собакам четвертої дослідної групи місцево тричі з інтервалом 28 дб застосовували препарат Адвокат® у дозі 10 мг імідаклоприду /кг і 2,5 мг оксидектину / кг маси тіла.

Уражені ділянки шкіри собак третьої та четвертої дослідних груп двічі на тиждень, протягом трьох тижнів, змазували новертиновою маззю (ДР аверсектин С), з розрахунку 0,2-0,3 г на 1 см<sup>2</sup>.

До початку лікування і впродовж 12 тижнів проводили акароскопічне дослідження з інтервалом 28 дб. Кожне обстеження включало відбір глибокого зіскрібка шкіри (~4 см<sup>2</sup>) на трьох ділянках тіла тварини з подальшим мікроскопічним дослідженням.

#### Результати досліджень та їх обговорення

Клінічно та акароскопічно обстежили 130 собак з різними патологіями шкіри. При цьому у 60,8% випадків діагностували підермоз, дерматофітоз, atopічний дерматит. На частку демодекозу припало 39,2% із загальної шкірної патології. При встановленні остаточного діагнозу на демодекоз враховували наявність у полі зору мікроскопу кліщів роду *Demodex* на різних стадіях їх розвитку, в першу чергу яєць, нестатевозрілих та статевозрілих особин, що свідчило про розмноження збудника та розвиток патологічного процесу (рис. 1, 2, 3). Виявлені нами демодекси належали до виду *D. canis*.

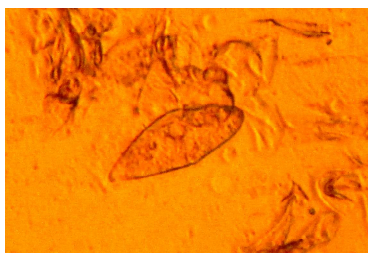


Рис. 1. Яйце *D. canis*.

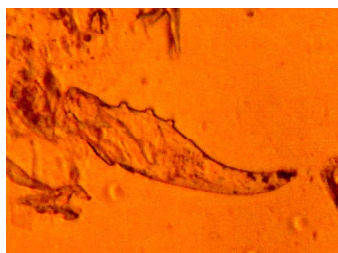


Рис. 2. Личинка *D. canis*.

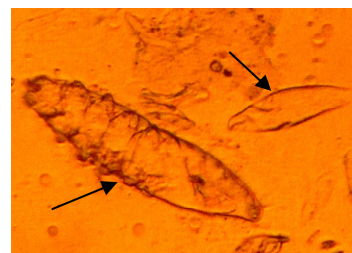


Рис. 3. Німфа (А) та яйце (В) *D. canis*.

За результатами проведених дослідів щодо лікування собак, хворих на різні форми демодекозу, встановлено, що акарицидна ефективність випробуваних препаратів за різних схем їх застосування була не однаковою.

Так лікування собак першої групи, з локальною формою демодекозу, шляхом зовнішнього застосування препарату Амїтразин-плюс на 28-му добу показало екстенсефективність 75,0%, а на 56-ту добу – 83,3%.

Застосування препарату НексГард Спектра® у формі таблеток тваринам другої дослідної групи на 28-му добу виявилось більш ефективним: екстенсефективність склала 93,3%, а на 56-ту сягало 100%.

Хоча схема лікування собак, хворих на локальну форму демодекозу Амїтразином-плюс, є найбільш доступною за ціною. Проте до недоліків застосування препарату належить виражений подразнюючий ефект на шкіру, який реєструвався протягом 24-48 годин після нанесення препарату.

За результатами одноразового застосування собакам третьої дослідної групи з генералізованою формою демодекозу таблеток Бравекто®

встановлено ефективність препарату на 28-му добу на рівні 91,6%, а на 56-ту добу – 100%.

Екстенсефективність препарату Адвокат®, який застосовували собакам з генералізованою формою демодекозу тричі, на 28-му добу склала 83,3%. При дослідженні акароскопічного матеріалу від тварин четвертої дослідної групи на 56-ту добу демодексів не виявили, що свідчило про 100% екстенсефективність.

За наявності у хворих на демодекоз собак третьої та четвертої дослідних груп ознак піддермії, обов'язково проводили бактеріологічні дослідження. За результатами антибіотикограми тваринам додатково призначали антибіотики з групи цефалоспоринів.

Вартість акарицидів Бравекто® і Адвокат®, витрачених на курс лікування, була майже однаковою. При порівнянні препаратів, до складу яких входили діючі речовини з групи ізоксазолінів та застосованих собакам з локальною (НексГард Спектра®) та генералізованою (Бравекто®) формами демодекозу, перший виявився майже на третину дешевше.

Отримані дані щодо високої ефективності препаратів Бравекто®, НексГард Спектра®, Адвокат®, при лікуванні собак, хворих на демодекоз, співпадають з даними ряду закордонних дослідників (Fourie et al., 2015; Paterson, Halliwell, & Fields, 2014; Snyder, Wiseman, & Liebenberg, 2017).

Таким чином, враховуючи результати проведених досліджень, на нашу думку, для лікування собак, хворих на демодекоз, незалежно від форми перебігу інвазії, доцільно обирати препарати з урахуванням ефективності діючої речовини незалежно від їх вартості.

#### Висновки

1. За локалізованої форми демодекозу у собак високоефективним виявилось дворазове застосування таблеток NexGard Spectra® (93,3 % – на 28-му добу та 100% – на 56-ту добу). Менш ефективними були семикратні зовнішні обробки

Амітразином-плюс (на 28-му добу –75,0%, на 56-ту добу – 83,3%).

2. За генералізованої форми демодекозу у собак високу лікувальну ефективність проявили препарат Бравекто® у формі таблеток та краплі спот он Адвокат® у комбінації з зовнішніми обробками новертиновою маззю. Їх ефективність на 28-му та 56-ту добу після початку лікування становила 91,6% /100% та 83,3/100% відповідно.

3. Результати досліджень показали необхідність обов'язкового застосування антимікробних препаратів при лікуванні собак, хворих на генералізований демодекоз.

Перспективою подальших досліджень є діагностика демодекозу м'ясоїдних, зі встановленням видів збудників, епізоотичних особливостей та клінічного перебігу даного акарозу серед собак і котів в Україні, встановлення ефективності препаратів з ефективними діючими речовинами.

#### References

- Mashkey, I. A., & Ponomarenko, O. V. (2003). Sposib diagnostiki akariformnih. Declarative patent for invention № 62710 A Ukrayina, МПК7 А 61 D 7/00. ІЕКVM UAAS. № 2003054139 (in Ukrainian).
- Evstafeva, V. O., Gavrik, K. A., & Gavrik, B. A. (2015). *Rekomendatsiyi schodo diagnostiki ta zahodiv borotbi z akarozami sobak*. Poltava (in Ukrainian).
- Ponomarenko, A. M., Ponomarenko, O. V., & Fedorova, O. V. (2011). Efektivnist preparatu «Advocate» pri demodekozi sobak. *Veterinarna meditsina: mizhvid. temat. nauk. zb.*, 95, 389-390 (in Ukrainian).
- Ponomarenko, V. Ya., & Pasichnik, M. V. (2015). Poshirennya ta klinichi oznaki demodekozu sobak u m. Harkovi za danimi deyakih likaren veterinarnoyi meditsini ta vlasnih. *Problemi zoonzheneriyi ta veterinarnoyi meditsini: zb. nauk. prats HDZVA*, 31, 2, 150-155 (in Ukrainian).
- Ponomarenko, V. Ya., Fedorova, O. V., & Pasichnik, M. V. (2015). Osoblivosti diagnostiki ta perspektivi morfometriyi pri vivchenni vidovogo skladu zbudnikiv demodekozu sobak. *Naukovo-tehnichniy byuleten NDTs biobezpeki ta ekologichnogo kontrolyu resursiv APK*, 3, 3, 108-116 (in Ukrainian).
- Josephus, J. Fourie, Julian E. Liebenberg, Ivan G. Horak, Janina Taenzler, Anja R. Heckerroth, Regies Frénains Fourie [et al.]. (2015). Efficacy of orally administered (Bravecto™) or topically applied imidacloprid / moxidectin (Alvocate®) against generalised demodicosis in dogs. *Parasites & Vectors*, 8, 187-194.
- Hutt, J. H., Prior, I. C., & Shipstone, M. A. (2015). Treatment of canine generalized demodicosis using weekly injections of doramectin: 232 cases in the USA (2002–2012). *Vet. Dermatol.*, 26(5), 345-349.
- Izdebska, Joanna N., & Slawomira, F. (2011). Diversity of three species of the genus Demodex (Acari, Demodecidae) parasitizing dogs in Poland. *Polish Journal of Environmental Studies*, 20, 3, 565-569.
- Beale, K. (2012). Feline demodicosis. A consideration in the itchy or overgrooming cat. *Journal of Feline Medicine and Surgery*, 14, 209-213.
- Paterson, T. E., Halliwell, R. E., & Fields, P. I. (2014). Canine generalized demodicosis treated with varying doses of a 2,5% moxidectin + 10% imidacloprid spot-on and oral ivermectin: Parasiticidal effects and long-term treatment outcomes. *Vet. Parasitol*, 205, 687-696.
- Singh, S. K., Kumar, M., Jadhav, & R. K., Saxena, S. K. (2011). An Update on Therapeutic Management of Canine Demodicosis. *Veterinary World*, 4 (1), 41-44.
- Snyder, D. E., Wiseman, S., & Liebenberg, J. E. (2017). Efficacy of lotilaner (Credelio™), a novel oral isoxazoline against naturally occurring mange mite infestations in dogs caused by Demodex spp. *Parasit Vectors*, 532.
- Lebon, W., Beccati, M., Bourdeau, P. [et al.] (2018). Efficacy of two formulations of afoxolaner (NexGard® and NexGard Spectra®) for the treatment of generalised demodicosis in dogs, in veterinary dermatology referral centers in Europe. *Parasites & Vectors*. Retrieved from <https://parasitesandvectors.biomedcentral.com/track/pdf/10.1186/s13071-018-3083-2>