УДК: 617.542 — 001 — 073.75

# ДІАГНОСТИКА ЗАКРИТОЇ ТРАВМИ ГРУДНОЇ КЛІТКИ: РЕНТГЕНОЛОГІЧНІ ПРОЯВИ (ПОВІДОМЛЕННЯ II)

*Шармазанова О.П.[1], Крамний І.О.[1], Панченко О.В.[2]*
*1 — ХМАПО, 2 — ДУ "ІЗНХАМНУ, м. Харків.*

Тяжка травма грудної клітки є складною та багатоплановою проблемою сучасної хірургії. В Україні на сьогоднішній день пошкодження грудної клітки займають третє місце серед травм після травм кінцівок та черепно-мозкових та становлять 10-20% серед госпіталізованих. Травми грудної клітки складають від 25% до 27 % від загальної кількості механічних пошкоджень при політравмі, на закриту травму з них припадає 90-98% [1, 11, 18].

Особливістю травми грудної клітки є тяжкий загальний стан постраждалих, який обумовлений значним болем, наявністю напруженого пневмотораксу або прогресуючого гемотораксу та розвитком синдрому гострого пошкодження легенів. Цей синдром характеризується швидко прогресуючими порушеннями дихання та кровообігу [3, 11, 13]. Існує концепція "золотої години", згідно з якою протягом однієї години після травми, у постраждалих в тяжкому стані мають бути відновлені життєво важливі функції організму [2, 12, 17]. В іншому разі в органах та тканинах розвиваються незворотні зміни, які можуть привести до летального результату в найближчий час або пізніше, внаслідок тяжких ускладнень. Летальність та інвалідність безпосередньо залежить від швидкості та якості наданої спеціалізованої медичної допомоги [1,12].

Діагностику закритої травми грудної клітки (ЗТКГ) головним чином проводять за допомогою променевих методів дослідження, серед яких найчастіше застосовують звичайну рентгенографію, крім того використовують ультразвукову діагностику та комп'ютерну томографію (КТ), значення яких відмічають багато авторів [5, 10, 17].

Своєчасна діагностика ЗТГК стає більш важливою у зв'язку з поширеним впровадженням в лікування відеоторакоскопічної хірургії. Вона застосовується для досягнення гемостазу, ушивання розривів легені і плеври, видалення гематом, гемопневмотораксу [4].

За даними багатьох авторів, при ЗТГК досить часто травмується реберний каркас грудної клітки та легені — від 34,9% до 94,8% випадків [11, 13, 23]. Їх рентгенологічні особливості були описані в І повідомленні [14].

Рентгенологічна картина розриву легені знаходиться у прямому зв'язку з механізмом травми. При пошкодженні уламком ребра розрив знаходиться на костальній поверхні легені та супроводжується розривом вісцеральної плеври і пневмо- або пневмогемотораксом.

За даними літератури пневмоторакс зустрічається у 40% випадків ЗТГК. Частота розвитку пневмотораксу у постраждалих без переломів ребер становить 6,7%, з переломами одного чи двох ребер — 24, 9% та зростає до 81,4% у пацієнтів з переломами більше трьох ребер [15, 23].

При ЗТГК розвивається закритий пневмоторакс, який класифікують за рівнем тиску в плевральній порожнині, порівнюючи його з рівнем атмосферного тиску [8, 22]. Деякі автори поділяють пневмоторакс на малий та великий. Існують формули визначення розміру пневмотораксу на оглядових рентгенограмах залежно від ступеню спадання легені [21-23]. Є автори, котрі пропонують визначати пневмоторакс на фронтальній КТ реконструкції в процентах за методом розрахунку середньої інтерплевральної відстані [10]. Однак ці методи є досить складними для повсякденної практичної роботи та не враховують інших ознак пневмотораксу (зміщення середостіння та діафрагми), тому потребують подальшого уточнення.

Гемоторакс за даними різних авторів зустрічається від 25% до 50% випадків ЗТГК і утворюється внаслідок розривів судин грудної стінки або грудної порожнини [1, 23]. В 79,7% він поєднується з пневмотораксом [20, 22]. В більшості випадків діагностика гемотораксу не викликає ніяких складнощів. Деякі автори відмічають перевагу оглядової рентгенографії у вертикальному положенні пацієнта для виявлення гемотораксу [19]. На рентгенограмах він виявляється у вигляді затемнення реберно-діафрагмальних синусів, яке має форму півмісяця, відкритого догори. Рідина об'ємом 150-500 мл затіняє лише реберно-діафрагмальний синус [19, 22]. За класифікацією Купріянова П. А. (1958), залежно від кількості крові у плевральній порожнині гемоторакс поділяють на: малий — до 500 мл; середній — від 500 до 1000 мл; великий — від 1000 до 1500 мл та тотальний — більше 1500 мл. При підвищенні плеврального тиску внаслідок тривалої кровотечі розвивається напружений гемоторакс. Довготривалий гемоторакс приводить до розвитку фіброторакса та кальцифікації плеври [20]. Рентгенолог повинен встановити характер та кількість рідини. Це може бути не тільки кров, а й лімфа (хілоторакс є наслідком розриву грудної протоки) або ексудат. Диференцювати ці зміни допомагають методи УЗД та КТ, за допомогою яких є можливість вимірювати щільність та кількість плеврального випоту [6, 7, 9].

На основі проведення власного дослідження 110 пацієнтів з ЗТКГ (середній вік 57±28,5 років) пошкодження плеври були виявлені у 94 (85,5%)

**Рис. 1.** Оглядова рентгенограма грудної клітки постраждалого з правобічним пневмотораксом з тиском у плевральній порожнині нижче за атмосферний

постраждалих. З них пневмоторакс встановлений у 17 (15,5 %) постраждалих, гемоторакс — у 20 (18,2 %), гемопневмоторакс спостерігався у 57 пацієнтів (51,8%). Двобічний пневмоторакс діагностовано в 4,5% випадків. У 92 хворих (97,9%) гемопневмоторакс, пневмоторакс та гемоторакс поєднувався з переломами ребер, в тому числі флотуючими — у 25 постраждалих (26,6%).

Пневмоторакс без пошкодження реберного каркасу визначався у 2 постраждалих (2,1%). В обох випадках у хворих була виявлена бульозна емфізема верхівок легень.

За відомими в літературі ознаками закритий пневмоторакс був поділений на три групи: з тиском у плевральній порожнині нижче за атмосферний (20,3%) (Рис.1); рівним атмосферному (29,7%); та вище атмосферного (50%).

Рентгенсеміотичні ознаки пневмотораксу з тиском у плевральній порожнині нижче за атмосферний: незначне спадіння легені, об'єм колабованої легені збільшується при вдиху та зменшується при видиху при рентгеноскопічному обстеженні пацієнта.

Рентгенсеміотичні ознаки пневмотораксу з тиском у плевральній порожнині рівним атмосферному: часткове спадіння легені, розташування середостіння та діафрагми звичайне.

Рентгенсеміотичні ознаки, які були виявлені на рентгенограмах у постраждалих з закритим пневмотораксом з тиском у плевральній порожнині вище за атмосферний наведені в таблицях 1, 2, 3.

Отримані нами дані дозволили більш детально конкретизувати ознаки пневмотораксу з тиском в плевральній порожнині вище атмосферного на звичайний рентгенограмах. З метою об'єктивізації стану постраждалих за рентгенограмами легень ми поділяли закритий пневмоторакс з тиском у плевральній порожнині вище за атмосферний на три ступені за наступними ознаками: спадання легені, зміщення органів середостіння, зміщення куполу діафрагми та наявність або відсутність медіастинальної грижі (патент України № 46293 від 10.12.2009 р.).

Таблиця 1

**Величина спадіння легені відповідно ступеня тяжкості закритого пневмотораксу з тиском у плевральній порожнині вище за атмосферний**

| Рентгенологічні ознаки | n | % |
|---|---|---|
| Спадіння легені до 30% | 11 | 29,7% |
| Спадіння легені до 60% | 14 | 37,8% |
| Тотальне спадіння легені | 12 | 32,4% |
| Всього | 37 | 100% |

Таблиця 2

**Величина розміщення купола діафрагми, відповідно ступеня тяжкості закритого пневмотораксу з тиском у плевральній порожнині вище за атмосферний**

| Рентгенологічні ознаки | n | % |
|---|---|---|
| Розміщення куполу діафрагми на рівні VII ребра | 18 | 48,6% |
| Розміщення куполу діафрагми на рівні VIII ребра. | 11 | 29,7% |
| Розміщення куполу діафрагми нижче рівня VIII ребра. | 8 | 21,6% |
| Всього | 37 | 100% |

Таблиця 3

**Розташування середостіння відповідно ступеня тяжкості закритого пневмотораксу з тиском у плевральній порожнині вище за атмосферний**

| Рентгенологічні ознаки | n | % |
|---|---|---|
| Накладання краю середостіння пошкодженого боку на край хребта | 24 | 64,9% |
| Накладання краю середостіння пошкодженого боку на протилежний край хребта. | 13 | 35,1% |
| Медіастинальна грижа займає до 10-20% поперечника здорової легені і середостіння. | 11 | 29,7% |
| Медіастинальна грижа займає більше 21% поперечника здорової легені і середостіння. | 12 | 32,4% |
| Всього | 37 | 100% |

Таким чином, для I ступеня тяжкості (помірного) закритого пневмотораксу з тиском у плевральній порожнині вище за атмосферний характерно:

1. Спадання легені досередини до 30% поперечника.
2. Звичайне розміщення органів середостіння;
3. Розміщення куполу діафрагми на рівні VII ребра;
4. Відсутність медіастинальної грижі.

Схема визначення I ступеня закритого пневмотораксу з тиском у плевральній порожнині вище за атмосферний представлена на рис.2.

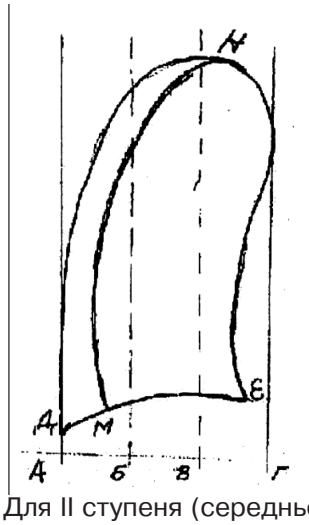


**Рис. 2.** Схема визначення I ступеня закритого пневмотораксу з тиском у плевральній порожнині вище за атмосферний, де АГ – ширина легені, МН – спадіння до 30%

Для II ступеня (середньої тяжкості) закритого пневмотораксу з тиском у плевральній порожнині вище за атмосферний характерно:

1. Спадання легені досередини до 60% поперечника.
2. Накладання краю середостіння пошкодженого боку на край хребта.
3. Розміщення куполу діафрагми на рівні VIII ребра.
4. Медіастинальна грижа займає до 10-20% поперечника здорової легені і середостіння.

Схема визначення та оглядова рентгенограма закритого пневмотораксу з тиском у плевральній порожнині вище за атмосферний II ступеня представлена на рис. 3, 4.

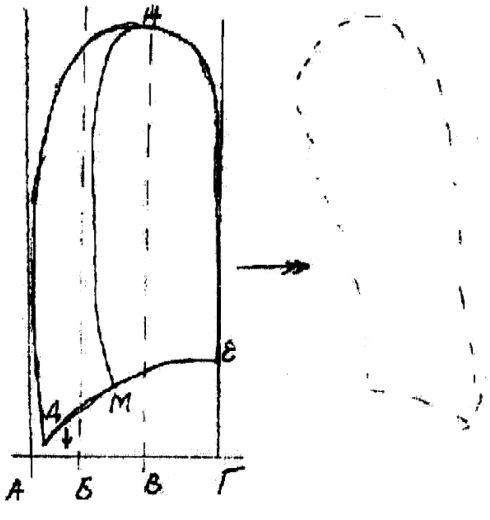


**Рис. 3.** Схема визначення II ступеня закритого пневмотораксу з тиском у плевральній порожнині вище за атмосферний, де АГ – ширина легені; МН – спадіння легені від 30% до 60%; ДЕ – зміщення куполу діафрагми донизу

Для III ступеня (тяжкого) закритого пневмотораксу з тиском у плевральній порожнині вище за атмосферний характерно:

1. Спадання легені до середини до розмірів грудочки.
2. Накладання краю середостіння пошкодженого боку на протилежний край хребта.
3. Розміщення куполу діафрагми нижче рівня VIII ребра.

**Рис. 4.** Оглядова рентгенограма органів грудної клітки постраждалого з лівобічним гемопневмотораксом з тиском у плевральній порожнині вище за атмосферний II ступеня

4. Медіастинальна грижа займає більше 21% поперечника здорової легені і середостіння.

Схема визначення та випадок закритого пневмотораксу з тиском у плевральній порожнині вище за атмосферний III ступеня представлена на рис. 5, 6.

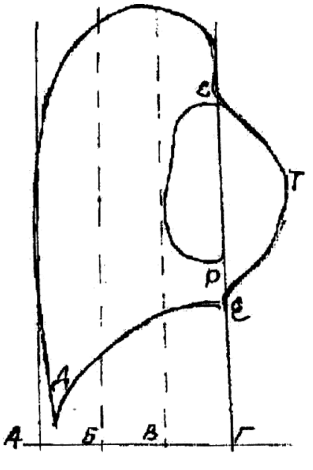


**Рис. 5.** Схема визначення III ступеня закритого пневмотораксу з тиском у плевральній порожнині вище за атмосферний, де СТЕ – край медіастинальної грижі; ДЕ – значне зміщення куполу діафрагми донизу

**Рис. 6.** Оглядова рентгенограма органів грудної клітки постраждалого з лівобічним гемопневмотораксом з тиском у плевральній порожнині вище за атмосферний III ступеню

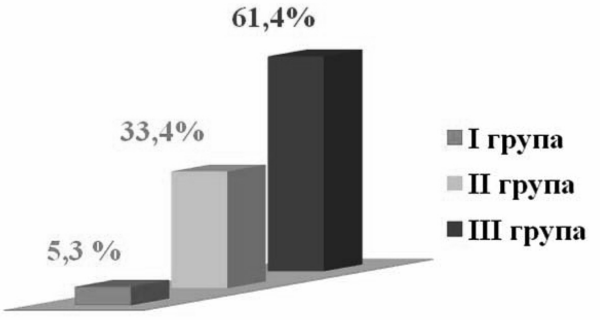


**Рис. 7.** Розподіл гемопневмотораксу в групах

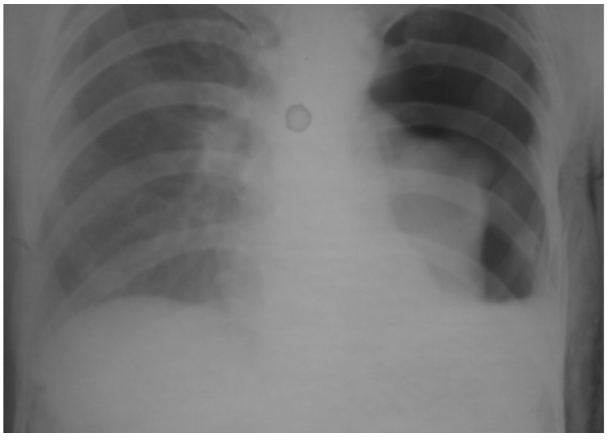

**Рис. 8.** Оглядова рентгенограма постраждалого III групи з лівобічним гемопневмотораксом

Запропонований розділ закритого пневмотораксу з тиском в плевральній порожнині більше за атмосферний за ступенями полегшує оцінку тяжкості хворих при прийнятті рішення про лікувальні заходи.

Всі постраждалі в нашому спостереженні були розділені на групи за тяжкістю стану за шкалою APACH II [5]. До I групи входили 10 постраждалих (9,1%) у легкому стані, до II групи — середньої тяжкості — 54 особи (49,1%) та до III групи — постраждалі у тяжкому та вкрай тяжкому стані — 46 осіб (41,8%).

В I групі гемоторакс, пневмоторакс та гемопневмоторакс зустрічались приблизно з однаковою частотою (30%), причому величина гемотораксу була невеликою і не перевищувала 50 -100 мл.

В II групі ізольований пневмоторакс (12,8%) виявлений рідше ($p < 0,05$), ніж гемоторакс (30,8%) і гемопневмоторакс (56,4%); частота гемопневмотораксу вірогідно відрізнялась від ізольованого гемотораксу. Величина гемотораксу в II групі дорівнювала 50-100 мл у 6 пацієнтів (17,6%), 150-300 мл у 16 пацієнтів (47,1%), 300-500 мл у 8 постраждалих (23,5%), 500-700 мл — у 4 (11,8%).

В III групі поєднання в плевральній порожнині крові та повітря зустрічалось в 71,1% випадків (вірогідно частіше ($p < 0,001$), ніж їх ізольоване надходження) і величина гемотораксу дорівнювала 150-300 мл у 5 постраждалих (13,5%), 300-500 мл — у 14 пацієнтів (37,8%), 500-700 мл — у 12 (32,4%), більше 700 мл — у 6 (16,2%) .

Ізольований гемоторакс вірогідно частіше зустрічався у пацієнтів I та II груп ($p < 0,05$), причому величина гемотораксу в I-й групі не перевищувала 100 мл, а в другій групі у більшості постраждалих не перевищувала 300 мл (64,7%).

Частота гемопневмотораксу переважала у пацієнтів II групи (56,4%) і III групи (71,1%) над I-ою (30%). Вірогідно відрізнялась і величина гемотораксу: лише у пацієнтів III групи відмічений гемоторакс більше 700 мл (16,2%). Величина гемотораксу від 300 до 700 мл зустрічалась у 35,3% пацієнтів II групи і 70,2% пацієнтів III групи ($p < 0,001$).

Таким чином, величина гемотораксу прямо впливала на тяжкість постраждалих, і кореляційний зв'язок між гемотораксом і тяжкістю стану хворих дорівнював 0,62.

Розподіл гемопневмотораксу в групах за рівнем тяжкості стану хворих за клінічними показаннями (легкого — I група, середнього — II група та тяжкого стану — III група) приведений на рис. 7, з якого видно, що кількість хворих з гемопневмотораксом (рис.8) в III групі була найвища ($p<0,01$) і він є одним з показників, який вирішує ступінь тяжкості постраждалих.

Чутливість, специфічність та точність рентгенологічного методу в виявленні плевральних пошкоджень становила 88%, 52,2% та 83,6% відповідно.

Таким чином, знання рентгенологічних проявів пошкоджень плеври разом зі змінами легень і скелета грудної клітки при закритих травматичних ушкодженнях дозволять своєчасно діагностувати різні прояви травм для призначення адекватного лікування.

*Література:*

*1. Анализ структуры травматизма и повреждений по материалам работы отделения политравмы. / В. И. Десятерик, О. Г. Дунай, О. Е. Суворов, С. П. Михно. // Матеріали XXI з'їзду хірургів України. — 2005. — Т.1. — С.31-32.*

*2. Голобородько Н.К. Единая система неотложной помощи "травма мирного времени". / Н.К. Голобородько, В.В. Булага. // Матеріали XIX зїзду хірургів України — 2000. — С.14-16.*

*3. Григорьев Е.В. Перспективы диагностики синдрома острого повреждения легких. / Е.В. Григорьев. // Медицина неотложных состояний. — 2008. — № 6(19). — С. 30 — 34.*

*4. Диагностическая и лечебная видеоторакоскопия при закрытой травме груди / В.В. Байдан, В.В. Грубник, В.И. Байдан (и др.). // Матеріали III симпозіуму Асоціації лікарів- ендоскопістів України "Сучасна діагностична та лікувальна ендоскопія" (м. Миколаїв, 28-29 травня 2009 р.). Український журнал малоінвазивної та ендоскопічної хірургії. — 2009. — V. 13, № 3. — С. 43-46.*

*5. Замятин П.Н. Хирургия тяжелых повреждений груди при политравме. / П.Н. Замятин, Н.К. Голобородько, В.В. Бойко, Д.В. Карев. — Харьков, 2005. — С.162.*

*6. Кочергаев О. В. Сравнительный анализ эффективности спиральной компьютерной томографии в диагностике пневмо- и гидроторакса при механической травме груди. / О. В. Кочергаев, М. В. Шаповалов // Грудная и сердечно-сосудистая хирургия. — 2005. — № 4 — С. 62 — 64.*

*7. Кочергаев О. В. Эффективность спиральной компьютерной томографии в диагностике повреждений груди*

при механической сочетанной травме. / О. В. Кочергаев, М. В. Шаповалов // Хирургия. — 2006. — № 3 — С. 38 — 42.
8. Крамний І. О. Невідкладна рентгенодіагностика пошкоджень та гострих захворювань грудної клітки. Методичні рекомендації / І. О.Крамний, Р. Ю.Чурилін, М.О.Бортний. — Харків, 2006. — 51с.
9. Попова И.Е. Неотложная спиральная КТ в диагностике травмы груди. / И.Е. Попова, Ф.А. Шарифуллин. // Вестник муниципального здравоохранения. — 2010. — №11, т. 5. — С. 96.
10. Рентгеновская компьютерная томография: Руководство для врачей./ под. ред. Г.Е. Труфанова и С.Д. Рудя. — СПб: ООО "Издательство ФОЛИАНТ", 2008. — 1200 с.
11. Руководство по политравме в 4-х томах. / Под. ред. В.В. Бой-ко, П.Н. Замятина. — Харьков- Черновцы. — 2010. — Т.2. — 553 с.
12. Современные подходы к лечению политравмы в условиях крупного промышленного города. / Чакина Н.В., Емельянова Е.А., Князева Е.В. (и др.) // Медицина неотложных состояний. — 2008. — № 5(18). — С. 50-53.
13. Флорикян А.К. Хирургия повреждений груди. / А.К. Флорикян. — Харьков: Основа. — 1998. — 509 С.
14. Шармазанова О.П. Діагностика закритої травми грудної клітки: класифікації, рентгенологічні прояви (повідомлення І) / О.П. Шармазанова, О.В.Панченко // Радіологічний вісник. —2010. — № 4 (37). — С.14-18.
15. A multidisciplinary clinical pathway decreases rib fracture-associated infectious morbidity and mortality in high-risk trauma patients / S. R.Todd, M. M. Mc Nally, J. B. Holcomb (et al.) // The American Journal of Surgery. — 2006. — V.192. — P. 806-811.
16. Computed Tomography of chest masses. / S. Zafar H. Jafri, John L. Roberts, Robert L. Bree, Harry D. Tabor. // Radiographics. — 1989. — V.9; № 1. — P. 51-68.
17. Emergency management of thoracic trauma. / P. F. Stahel, P. Schneider, H. J. Buhr, M. Kruschewski // Orthopade. — 2005. — V.34; № 9.- P. 865-79.
18. Gavelli G. Traumatic injuries: imaging of thoracic injuries. / G. Gavelli, R. Canini, P. Bertaccini. // Eur Radiol. — 2002. — V. 12, № 6. — P. 1273-94.
19. Holmes E.J. A-Z of Emergency Radylogy / E.J. Holmes, R.R. Misra. — Greenwich Medical Media Ltd, 2004. — 163 p.
20. Kuhiman J.E. Complex Disease of the Pleural Space: Radiographic and CT Evaluation. / J. E. Kuhiman, N. K Singha. // RadioGraphics. — 1997. — V.17, № 7. — P. 63-79.
21. Murray J.R. Musculoskeletal and trauma radiology. / J.R. Murray, E.J. Holmes, R.R.Misra. — Cambridge University press, 2008. — 341 p.
22. O'Connor A. R. Radiological review of pneumothorax. / A. R. O'Connor, W. E. Morgan // BMJ. — 2005. -V. 330. — P. 1493-1497.
23. Schwartz D.T. Emergency radiology / D.T. Schwartz . — McGraw-Hill, 2008. — 541 P.

# НОВИНИ РАДІОЛОГІЇ

## П'ятирічний ризик колоректальної неоплазії після негативної скринінгової колоноскопії

Скринінг для раннього виявлення пухлин товстої кишки за допомогою колоноскопії отримав широке поширення. Що робити в тому випадку, якщо при першій колоноскопії пухлина не виявляється: чи доцільно повторювати це дослідження через деякий час? На це питання спробували відповісти автори ретроспективного дослідження, проведеного за матеріалами роботи 7 гастроентерологічних клінік штату Індіана (США). З 1995 по 2000 рр. в них скринінгову колоноскопію (СК) пройшли 2983 чоловік (середній вік 56,7 років).У більш ніж 4 / 5 з них (2436 — 81,7%) при першій СК аденом виявлено не було (негативна СК). Контрольна СК здійснена через 5 років у половини тих осіб (1256 — 51,6%), у яких на початку СК була негативною (1256 — 51,6%).

До далеко розповсюджених аденом відносили:

1 см в діаметрі , тубулярні аденоми, поліпи, принаймні, на чверть представлені ворсинчасті компонентом та поліпи з дисплазією високого ступеня.

Подальшу долю осіб, які не з'явилися на повторну колоноскопію, з'ясовували за допомогою листування з ними, а також, за їх згодою, за допомогою вивчення їхніх медичних документів.

У жодного з названих 1256 обстежених повторно (контрольна СК) раку товстої кишки виявлено не було. У 201 людини при повторній СК (16,0%) було виявлено 1 або більше неопластичних поліпів. Більш розповсюдженні доброякісні неоплазії при контрольній СК виявлені тільки у 16 осіб (1,3%).

Відносний ризик виявлення аденоматозних поліпів при повторній СК був в 1,62 разів вище, якщо у обстежених при первинній СК мали місце гіперпластичні поліпи — у порівнянні з особами, у яких на початку таких поліпів не було (23,6% у порівнянні з 14,6% ). У чоловіків ризик виявлення поліпів при повторній СК був майже в 2 рази вище, ніж у жінок.

З усіх 2436 осіб з негативною первинною СК 5-річний ризик виникнення будь-якої аденоми склав 23,8%, а ризик більш розповсюдженої аденоми — 1,9%.

Автори роблять висновок, що у популяції з середнім ризиком колоректального раку повторну СК слід проводити не раніше ніж через 5 років після негативної першої СК. До недоліків даної роботи можна віднести те, що не було простежено більш довгострокових (терміном 10 років) результатів СК.

*Джерело: www.ncbi.nlm.nih.gov/pubmed/18799558*
*Підготувала: Ю.В. Іщук, м. Київ*