

УДК: 616.711-001.518-073.756.8-073.8

ОСОБЕННОСТИ МАГНИТНО-РЕЗОНАНСНО-ТОМОГРАФИЧЕСКОЙ ДИАГНОСТИКИ СКРЫТЫХ ОСТЕОПОРОТИЧЕСКИХ ПЕРЕЛОМОВ ПОЗВОНОЧНИКА

Мягков А.П., Шармазанова Е.П., Мягков С.А..
ГЗ «ЗМАПО МЗ Украины», г. Запорожье, ХМАПО, г. Харьков

Введение

Повреждения позвоночника являются серьезной проблемой здравоохранения в современном мире. В соответствии с демографическими изменениями нашего общества частота патологических компрессионных переломов неуклонно растет, что сопровождается осложнениями и повышенной смертностью, тем самым существенно влияет на качество и продолжительность жизни больных [1-10]. При этом отсутствие надлежащей диагностики может оказать не только разрушительное воздействие на личность, но и привести к летальному исходу. Так, в 2013 году голландскими исследователями Van der Jagt-Willems H.C. et al. были опубликованы данные о смертности пациентов с остеопоротическими компрессионными переломами позвоночника (ОПКП), которая составила 46% спустя 3 года от первичного обследования, и при этом подчеркивается, что риск смертности был связан с наличием трех или более переломов [11]. В настоящее время у специалистов по лучевой диагностике, по утверждению Link T.M. (2012), есть несколько задач и обязанностей в визуализации остеопороза: нужно уметь диагностировать остеопороз; предупредить лечащего врача о повышенном риске перелома; осуществлять мониторинг лечения; правильно интерпретировать эти переломы. Поэтому роль рентгенолога в предотвращении этих переломов является наиболее важной [2].

В связи с неспецифическими клиническими симптомами и отрицательными данными рентгенографии при скрытых остеопоротических переломах (СОПП), имеется высокий уровень ошибочных диагнозов, что, естественно, требует внедрения новых, надежных и безопасных методов диагностики этой категории повреждений. МРТ-семиотика скрытых переломов в литературе описана в единичных работах (Pham T. et al., 2005; Mao H. et al., 2012) в виде диффузного отека в теле позвонка при обычной его высоте [12,13], а в 2014 году в работе Henes F.O. et al. были описаны признаки СОПП при КТ – в виде оценки отека КМ по показателям оптической плотности при не- или измененной форме и структуре тела изучаемого позвонка [14].

Цель исследования – изучение и уточнение магнитно-резонансно-томографической семиотики скрытых остеопоротических переломов позвоночника.

Материал и методы исследования

Для МРТ-диагностики остеопоротических переломов позвоночника обследовано 70 больных с 80 острыми компрессионными переломами (ОПКП) и 19 больных с 20 СОПП. Среди 19 больных со СОПП было 11 солитарных переломов и 9 переломов соче-

тались с другими (чаще множественными) ОПКП. Преобладали у этой категории больных лица женского пола – 15 (79%) при среднем возрасте – $65,5 \pm 14,3$ года. Локализовались данные переломы в 3 (20%) случаях в грудном отделе, соответственно, в телах ThVII, ThXI, ThXII (по одному наблюдению), а 13 переломов наблюдалось в поясничном отделе, в телах – LI и LIII по 3 (20% и 20%), LII – 4 (26,7%), LIV – 2 (13,3%) и в LV – 1 перелом (6,7%).

Всем больным произведена МРТ на аппаратах с напряженностью магнитного поля 0,2, 1,5 и 0,36 Т (AIRIS Mate, ECHELON фирмы "Hitachi medical Corp.", Япония, "I-Open 0,36" производства KHP) в 3 проекциях с получением T1-, T2-взвешенных изображений (ВИ), а также изображений с подавлением сигнала от жировой ткани (STIR, Fat/Sup). В единичных наблюдениях были использованы диффузионно-взвешенные изображения (ДВИ). У ряда больных (10) для подтверждения диагноза СОПП (определение отека костного мозга) проводилась контрольная МРТ, через 4-13 месяцев после первого перелома.

Результаты и их обсуждение

Морфологические изменения, происходящие в телах поврежденных позвонков, изложены в работе Holzer G., end Holzer L. (2011) [15]. Изменения в кортикальном слое вследствие возрастных или патологических изменений появляются вместе со снижением объема трабекулярной части кости, нарушением структурных свойств и изменениями костного матрикса, что делает тело позвонка более уязвимым к микротравмам и остеопоротическим переломам.

In vivo под воздействием нагрузки микротрещины в теле позвонка могут иметь различные формы, например линейные микротрещины и диффузные повреждения.

Линейные микротрещины имеют средний размер – больше канальцев и меньше сосудистых каналов. В отличие от микротрещин, диффузные повреждения не соответствуют общему виду структурных компонентов (остеона или трабекул).

Эти 2 формы микроповреждений, располагаясь в телах позвонков поясничного отдела позвоночника, аккумулируются в пожилом возрасте и могут ограничиваться маленькими участками.

Эти данные современных морфологических исследований сопровождаются соответствующими изменениями при МРТ-диагностике СОПП.

Визуальная оценка этих повреждений у данной категории больных сопровождалась изменениями сигнальных характеристик в телах поврежденных позвонков в зависимости от используемых импульсных последовательностей (ИП).

Так, при анализе МРТ всех больных данной категории отек костного мозга (КМ) сопровождался патологическими МР-сигналами: гипоинтенсивным сигналом на T1-взвешенных изображениях (ВИ); интенсивным, гиперинтенсивным или смешанным (гипер- и изоинтенсивный) на T2ВИ (в зависимости от напряженности магнитного поля МР-томографа); гиперинтенсивным на изображениях с подавлением жира и на ДВИ. Изменения сигнальных характеристик при МРТ представлены на рис. 1.

Среди 20 СОПП отек КМ на T1ВИ определялся как зоны гипоинтенсивных сигналов – линейной формы в 5 (25%), линейно-очаговой в 5 (25%) и диффузный сигнал был определен в 10 (50%) наблюдениях.

На T2ВИ отек КМ был диффузным у 6 (30%) больных, линейным – в 8 (40%) наблюдениях и линейно-очаговая форма была визуализирована в 6 (30%) случаях при смешанных сигнальных характеристиках (изо- и интенсивных).

На изображениях с подавлением жира во всех 20 (100%) переломах был выявлен диффузной формы отек КМ при гиперинтенсивных сигнальных характеристиках. В качестве примера приводим клиническое наблюдение (рис. 2).

Проанализировав сигнальные характеристики и форму отека КМ при СОПП, обнаружили, что линейные патологические МР-сигналы, особенно

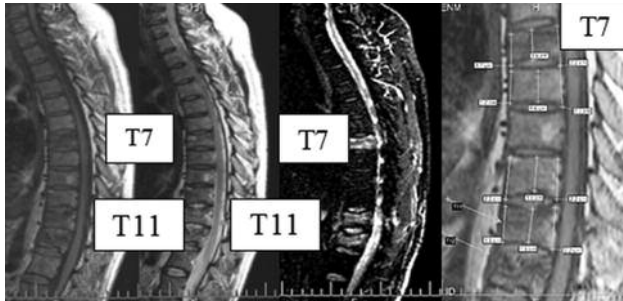


Рис. 1. Сагиттальные МРТ грудного отдела позвоночника больной Ж., 46 лет, с остеопоротическими переломами – компрессионным тела Th12 и 2 скрытыми в телах Th11 и Th7. При этом отмечается нарастание интенсивности МР-сигнала от T1ВИ до изображения на T2ВИ или PD F/sat от гипоинтенсивного до гиперинтенсивного (слева направо). На последнем T1ВИ показаны неизменные размеры этих тел позвонков

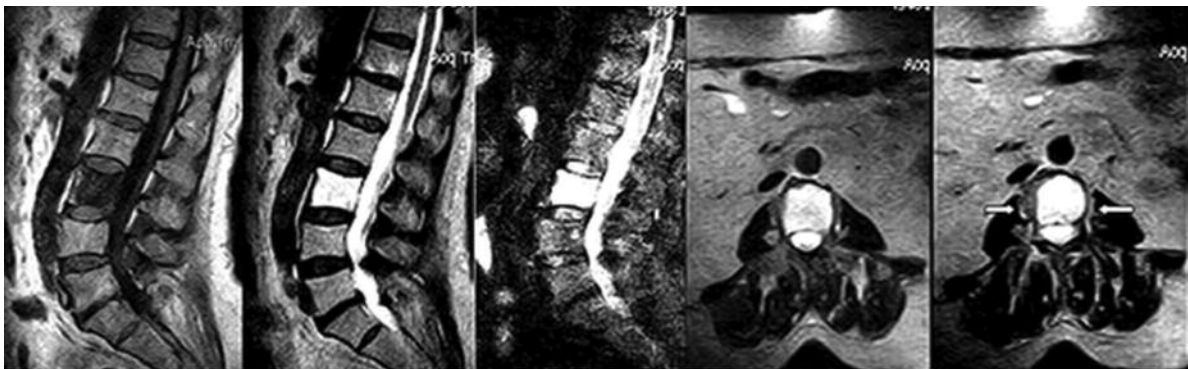


Рис. 2. МРТ поясничного отдела позвоночника в сагиттальной и аксиальной плоскостях больной Я., 70 лет, со скрытым остеопоротическим переломом тела LIV. На T1ВИ определяется диффузный гипоинтенсивный МР-сигнал в указанном теле позвонка при неизменной его высоте, а на T2ВИ и STIR-изображении определяются гиперинтенсивные сигналы. На аксиальных T2ВИ определяется кольцевидное утолщение паравертебральных мягких тканей (стрелки)

на T1ВИ, сопровождались повреждениями (переломами) замыкательных пластин, которые были выявлены у 11 (55%) больных, – т. н. депрессионные переломы замыкательных пластин.

При этом перелом верхней замыкательной пластинки выявлен в 75% (15) наблюдений, а нижней – в 5 (25%).

Линейно-очаговая форма отека КМ в 6 (30%) наблюдениях отмечена при крупных (8-10 мм) хрящевых узлах Шморля, которые, на наш взгляд, способствовали наступлению скрытого перелома на фоне остеопоротически измененных тел позвонков (рис. 3).

При этом в 33% наблюдений переломы замыкательных пластин подтверждены с помощью КТ (рис. 4).

В доступной нам литературе других МРТ-признаков СОПП не приводится, однако в 60% (12) наших наблюдений при данной патологии были отмечены еще и изменения паравертебральных мягких тканей в виде достаточно симметричных, кольцевидных уплотнений до 5-6 мм толщиной.

Вовлечение в процесс задних элементов тел позвонков за счет отека при СОПП было выявлено в 6 (30%) случаях и только при использовании высокопольного аппарата (рис. 5).

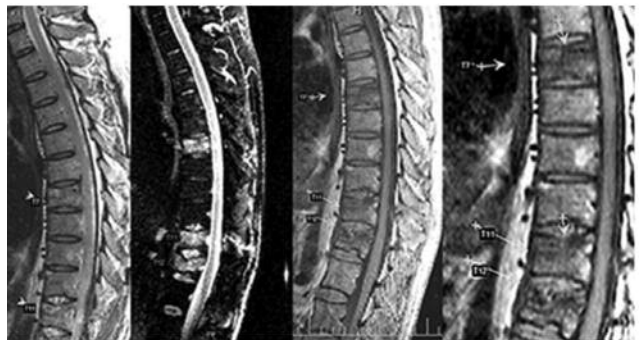

Рис. 3. МРТ грудного отдела позвоночника в сагиттальной плоскости больной Ж., 46 лет, на которых определяются острый ОПКП перелом тела ThXII и скрытые переломы тел ThVII и ThXI без снижения высоты. На T2ВИ, STIR-изображении и T1ВИ вертикальными стрелками показаны депрессионные переломы замыкательных пластин, сопровождающиеся горизонтальными линиями отека, расположенными под ними

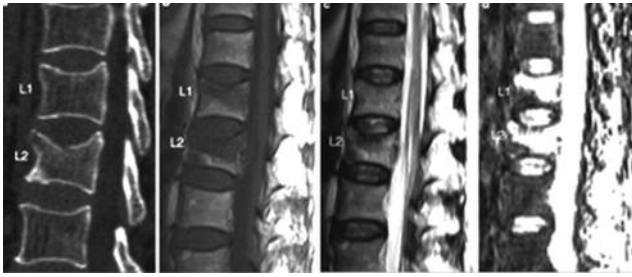


Рис. 4. Сагиттальные — реконструкция КТ и МРТ (T1-, T2ВИ и STIR-изображение) поясничного отдела позвоночника 68-летней больной В. демонстрируют острый ОПКП тела L1 с депрессионным переломом верхней замыкательной пластинки и соответствующими сигнальными характеристиками, но без видимых (на КТ) изменений в теле L1. На МРТ в теле L1 определяются аналогичные, особенно на STIR-изображении, сигнальные характеристики, что и в теле L2, но без снижения его высоты



Рис. 5. Сагиттальные МРТ грудного отдела позвоночника – T1-T2ВИ, изображение F/sat и аксиальное T2ВИ больной Ж., 46 лет, со СОПП тел ThVII и ThXI иллюстрируют вовлечение в процесс дужек на этих уровнях (стрелки и звездочка)

Еще одна разновидность, на наш взгляд, СОПП может иметь место при выраженных (от II до III степеней по классификации Genant G.) деформациях, сопровождающих дисгормональную спондилопатию. Нами наблюдалась пациентка, у которой 8 месяцев назад был диагностирован ОПКП в теле L1 с типичной его деформацией и соответствующими сигнальными характеристиками, а спустя указанный срок в центре деформированного тела L2 при минимальной его компрессии (до 25%) появилась горизонтальная полоса отека КМ под верхней замыкательной пластинкой (рис. 6).

Это наблюдение в динамике демонстрирует появление ограниченного центрального отека КМ в теле L2 при имеющемся ОПКП тела L1 (8-месячной давности).

В отличие от описанных выше скрытых переломов – без нарушения формы и размеров, данное наблюдение свидетельствует о том, что в ряде случаев данный вид перелома может также развиваться в виде ограниченного центрального отека, вероятнее всего, вследствие повреждения вены Бреше, а в последующие сроки, по мере развития склеротических изменений и заживления перелома, эта зона может смещаться в сторону замыкательных пластинок. Полученные нами результаты МРТ диагностики ОПП позвоночника позволяют

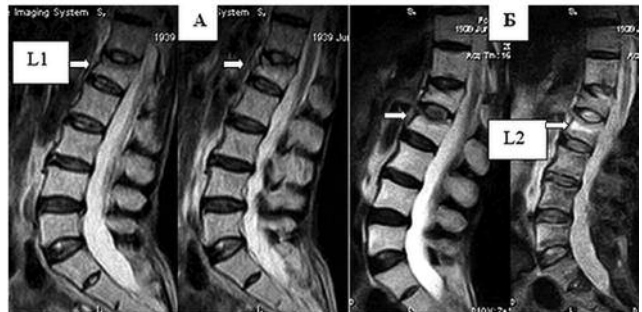

Рис. 6. МРТ в сагиттальной плоскости поясничного отдела позвоночника больной П., 73 лет, с остеопенией, иллюстрирующие появление скрытого перелома в теле L2. **А** – T2ВИ демонстрируют ОПКП в теле L1 II ст. с прерывистой линейной зоной интенсивного сигнала в центральных отделах тела, расположенной под поврежденной верхней замыкательной пластинкой. **Б** – T2ВИ через 8 месяцев, на которых определяется – частичная редукция отека в теле L1 и смещение его в сторону верхней замыкательной пластинки, а также появление нового скрытого перелома в теле L2 в виде появления горизонтальной линейной зоны гиперинтенсивного сигнала (стрелки)

выбрать адекватную тактику лечения данной категории больных. В качестве примера приводим наблюдение больного с минимальной степенью деформации поврежденного позвонка до и после вертебропластики (рис. 7).

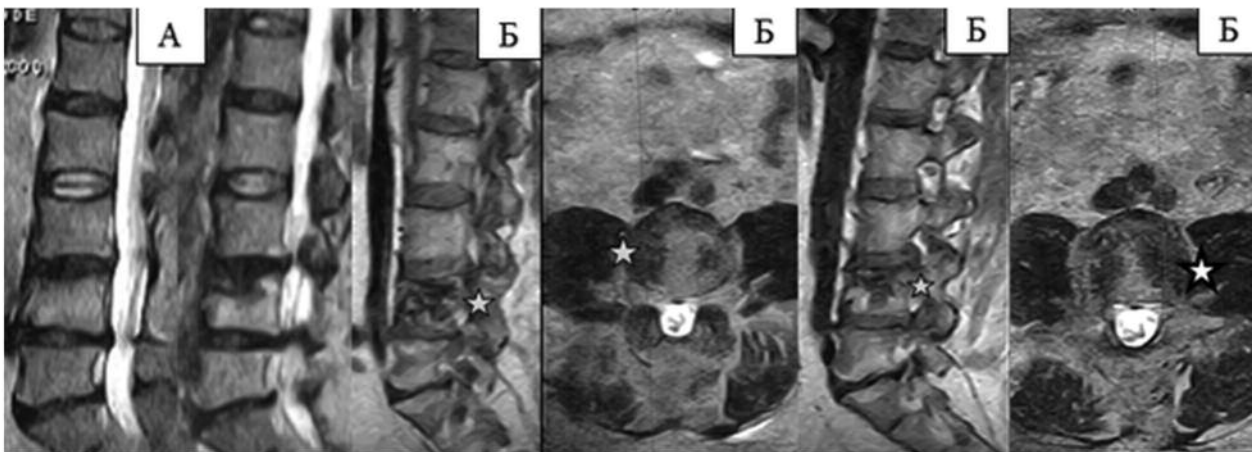


Рис. 7. МРТ T2ВИ в сагиттальной плоскости (**А** – до вертебропластики) поясничного отдела позвоночника 52-летнего больного К. с остеопоротическим переломом тела L4 и минимальной его деформацией. **Б** – сагиттальные и аксиальные T2ВИ после вертебропластики – звездочками отмечены парасагитальные (справа и слева) участки уплотненной костной структуры в теле указанного позвонка

Таким образом, МРТ является новым, надежным и безопасным методом диагностики патологических компрессионных переломов позвоночника вследствие того, что с его помощью возможно установить не только этиологию и сроки, но и скрытые (без снижения высоты тела) остеопоротические переломы позвоночника.

Выводы

1. МРТ является современным и адекватным методом диагностики скрытых остеопоротических переломов позвоночника, отражая при этом сложные микроповреждения в телах позвонков со 100% чувствительностью.

2. МРТ-семиотика данной категории переломов основана на визуализации: различных вариантов отека костного мозга (100%) при неизменной высоте тела позвонка; своеобразных изменений паравертебральных мягких тканей (60%); повреждения замыкательных пластин (55%); а также крупных хрящевых узлов Шморля (30%).

3. Своевременная диагностика этой разновидности переломов обуславливает адекватный выбор лечения в виде минимально инвазивных процедур, таких как вертебро- и кифопластика.

ЛИТЕРАТУРА

- Guglielmi G. *Integrated Imaging Approach to Osteoporosis: State-of-the-Art Review and Update* / G. Guglielmi, S. Muscarella, A. Bazzocchi // *RadioGraphics*. – 2011. – Vol. 31. – P. 1343-1364.
- Link T.M. *Osteoporosis Imaging: State of the Art and Advanced Imaging* / T.M. Link // *Radiology*. – 2012. – Vol. 263(1). – P. 3-17.
- Griffith J. F. *New advances in imaging osteoporosis and its complications* / J.F. Griffith, H.K. Genant // *Endocrine (Endocrine International Journal of Basic and Clinical Endocrinology)*. – 2012. – Vol. 42 (1). – P. 39-51.
- Panda A. *Imaging of vertebral fractures* / A. Panda, C.J. Das, U. Baruah // *Indian J Endocrinol Metab.* — 2014. — № 18 (3). — P. 295-303.
- Shah L. M. *Imaging of Spinal Metastatic Disease* / L.M. Shah, K.L. Salzman // *International Journal of Surgical Oncology Volume*. – 2011. – Vol. 11. – P. 1-12.
- Особенности патологических переломов позвонков (Электронный ресурс) / А.С. Неред, Н.В. Кочергина, А.Б. Блудов (и др.) // *REJR*. – 2013. – Том 3, № 2. – С. 20-25. – Режим доступа к журн.: www.rejr.ru.
- Кассар-Пулличино В.Н. *Спинальная травма в свете диагностических изображений* / Виктор Н. Кассар-Пулличино, Хервиг Имхоф; (пер. с англ. под общей ред. проф. Ш.Ш. Шотемора). — М.: МЕДпресс-информ, 2009. — 264 с.
- Борткевич О.П. *Остеопороз – патогенетические подходы к лечению* / О.П. Борткевич // *Здоровье Украины*. — 2013. — № 10 (311). — С. 15-17.
- Григорьева Н.В. *Остеопороз – патогенетические подходы к лечению* / Н.В. Григорьева // *Здоровье Украины*. — 2013. — № 10 (311). — С. 15-17.
- Лоскутов А.Е. *Заживление переломов и антирезорбтивная терапия* / А.Е. Лоскутов // *Здоровье Украины*. — 2013. — № 10 (311). — С. 15-17.
- Mortality and incident vertebral fractures after 3 years of follow-up among geriatric patients* / H.C. Van der Jagt-Willems, M. Vis, C.R. Tulner (et al.) // *Osteoporosis International*. — 2013. — Vol. 24, № 5. — P.1713-1719.
- "Occult" osteoporotic vertebral fractures: vertebral body fractures without radiologic collapse* / T. Pham, J. Azulay-Parrado, P. Champsaur (et al.) // *Spine*. — 2005. — Vol. 30. — P.2430-2435.

13. *Osteoporotic vertebral fractures without compression: key factors of diagnosis and outcome of treatment with cement augmentation* // H. Mao, J. Zou, D. Geng (et al.) // *Neuroradiology*. — 2012. — Vol. 54. — P. 1137-1143.

14. *Detection of occult vertebral fractures by quantitative assessment of bone marrow attenuation values at MDCT* / F.O. Henes, M. Groth, H. Kramer. (et al.) // *European Journal of Radiology*. — 2014. — Vol.83, № 1. — P. 167-172.

15. *Holzer G. Якість кісткової тканини та вертебральні переломи* / G. Holzer, L. Holzer // *Бол. Суставы. Позвоночник*. — 2011, № 3 (3). — С. 43 — 49.

РЕЗЮМЕ. Цель исследования: изучение и уточнение магнитно-резонансно-томографической семиотики скрытых остеопоротических переломов позвоночника.

Материал и методы исследования. Для изучения и уточнения МРТ-семиотики скрытых остеопоротических переломов позвоночника обследовано 70 больных с 80 острыми остеопоротическими компрессионными переломами и 19 больных с 20 скрытыми остеопоротическими переломами. Всем больным произведена МРТ на аппаратах с напряженностью магнитного поля 0,2, 1,5 и 0,36 Т.

Результаты. МРТ-семиотика скрытых остеопоротических переломов была основана на визуализации: различных вариантов отека костного мозга (100%) при неизменной высоте тела позвонка; своеобразных изменений паравертебральных мягких тканей (60%); повреждения замыкательных пластин (55%); а также крупных хрящевых узлов Шморля (30%).

Выводы. 1. МРТ является современным и адекватным методом диагностики скрытых остеопоротических переломов позвоночника, отражая при этом сложные микроповреждения в телах позвонков со 100% чувствительностью.

2. МРТ-семиотика данной категории переломов основана на визуализации: различных вариантов отека костного мозга при неизменной высоте тела позвонка; своеобразных изменений паравертебральных мягких тканей; повреждения замыкательных пластин; а также крупных хрящевых узлов Шморля. 3. Своевременная диагностика этой разновидности переломов обуславливает адекватный выбор лечения в виде минимально инвазивных процедур, таких как вертебро- и кифопластика.

Ключевые слова: магнитно-резонансная томография, остеопороз; скрытый перелом, компрессионный перелом.

РЕЗЮМЕ. Мета дослідження: вивчення та уточнення магнітно-резонансно-томографічної семіотики прихованих остеопоротичних переломів хребта.

Матеріал та методи дослідження. Для вивчення та уточнення МРТ-семіотики прихованих остеопоротичних переломів хребта обстежено 70 хворих із 80 гострими остеопоротичними компресійними переломами і 19 хворих із 20 прихованими остеопоротичними переломами. Всім хворим проведена МРТ на апаратах з напруженою магнітного поля 0,2, 1,5 і 0,36 Т.

Результати. МРТ-семіотика прихованих остеопоротичних переломів була заснована на візуалізації: різних варіантів набряку кісткового мозку (100%) при незмінній висоті тіла хребця; своєрідних змін паравертебральних м'яких тканин (60%); ушкодження замикаючих пластин (55%); а також великих хрящових вузлів Шморля (30%).

Висновки. 1. МРТ є сучасним і адекватним методом діагностики прихованих остеопоротичних переломів хребта, відображаючи при цьому складні мікропошкодження в тілах хребців зі 100% чутливістю. 2. МРТ-семіотика даної категорії переломів заснована на візуалізації: різних варіантів набряку кісткового мозку при незмінній висоті тіла хребця; своєрідних змін паравертебральних м'яких тканин; ушкодження замикаючих пластин; а також великих хрящових вузлів Шморля. 3. Своєчасна діагностика цього різновиду переломів обумовлює адекватний вибір лікування у вигляді мінімально інвазивних процедур, таких як вертебро- і кифопластика.

Ключові слова: магнітно-резонансна томографія, остеопороз, прихований перелом, компресійний перелом.

SUMMATRY. Objective: to study and refinement of magnetic resonance tomography semiotics of occult osteoporotic vertebral fractures.

Material and methods. To explore and clarify MRI semiotics occult osteoporotic vertebral fractures were examined 70 patients with acute osteoporotic 80 compression fractures, and 19 patients with 20 occult osteoporotic fractures. All patients underwent an MRI on devices with a magnetic field strength of 0,2, 1,5 and 0,36 T.

Results. MRI-semiotics of the occult osteoporotic fractures has been based on imaging: different embodiments of the bone marrow edema (100%) in an unchanged height of the vertebral body; peculiar changes of paravertebral soft tissue (60%); Damage endplates (55%); as well as large cartilaginous Schmorl's nodes (30%).

Conclusions. 1. MRI is a modern and adequate method for diagnosing of occult osteoporotic fractures of the spine, also reflects the complex microdamages in vertebral bodies with 100% sensitivity. 2. MRI semiotics of this category of fractures based on visualization: different variants of bone marrow edema unchanged height of the vertebral body; peculiar changes of paravertebral soft tissues; damage endplates; as well as large cartilaginous Schmorl's nodes. 3. Timely diagnosis of this species causes fractures adequate choice of treatment in the form of minimally invasive procedures such as vertebral- and kyphoplasty.

Key words: magnetic resonance imaging, osteoporosis, occult fracture, compression fracture.

НОВІ КНИГИ

С.С. МАКЕЄВ, Д.С. МЕЧЕВ, В.Д. РОЗУМЕНКО ОДНОФОТОННА ЕМІСІЙНА КОМП'ЮТЕРНА ТОМОГРАФІЯ У ДІАГНОСТИЦІ ПУХЛИН ГОЛОВНОГО МОЗКУ

Автори: доктор медичних наук С.С. Макеев, доктор медичних наук, професор Д.С. Мечев, доктор медичних наук, професор В.Д. Розуменко

Рецензенти: академік Національної академії медичних наук України, заступник директора з наукової роботи ДУ "Інститут нейрохірургії ім. акад. А.П. Роданова НАМН України", доктор медичних наук, професор В.І. Цимбалюк; завідувач відділу ядерної медицини Національного інституту раку доктор медичних наук, професор О.І. Солодьянникова

Монографія присвячена визначенню ролі ОФЕКТ у діагностиці мозкових пухлин, диференційній діагностиці пухлин різного ступеня злоякісності, пухлин і непухлинних утворень мозкової локалізації, у динамічному спостереженні за перебігом захворювання, оцінці результатів хірургічного і консервативного лікування нейроонкологічних пацієнтів, у діагностиці продовженого росту та малигізації початково доброякісних пухлин. Поєднання ОФЕКТ головного мозку та сцинтиграфії всього тіла в багатьох випадках може уточнити характер мозкових патологічних вогнищ та діагностувати вогнища немозкової локалізації. Мультимодальні зображення за участю ОФЕКТ дозволяють отримувати важливу інформацію про патофізіологічні особливості новоутворень.

Монографія розрахована на радіологів, нейрохірургів, онкологів, лікарів загальної практики, слухачів академії, інститутів та факультетів післядипломної освіти.

Рекомендована до видання вченою радою Національної медичної академії післядипломної освіти ім. П.Л. Шупика (протокол № 7 від 14 вересня 2011 року).



УДК: 614.7:331.435(075), ББК 51.265.7я7

Р 15

Гриф надано МОЗ України (протокол № 3 від 16.10.2012 засідання Комісії з медицини науково-методичної ради з питань освіти України Міністерства освіти і науки, молоді та спорту України)

Автори: **Мурашко В.О., Мечев Д.С., Бардов В.Г., Омельчук С.Т., Рушак Л.В., Ластков Д.О.**

Рецензенти:

М.І. Омельянець — доктор медичних наук, професор, провідний науковий співробітник ДУ "Національний науковий центр радіаційної медицини НАМН України".

Ю.М. Скалецький — доктор медичних наук, доцент, завідувач відділу екологічної та техногенної безпеки Національного інституту стратегічних досліджень.

Видання підготовлено відповідно до наказу МОЗ України від 22.06.2010 № 502 як єдиний національний підручник.

Радіаційна гігієна: підручник для лікарів-інтернів та лікарів-слухачів/[Мурашко В.О., Мечев Д.С., Бардов В.Г. та ін.]. — Вінниця: Нова Книга, 2013. — 376 с.: іл., табл.

У національному підручнику викладені основи ядерної фізики та дозиметрії, характеристика джерел іонізуючого випромінювання, що застосовуються в медицині, ядерній енергетиці та інших галузях господарства. Висвітлені питання щодо проведення заходів, спрямованих на захист персоналу, пацієнтів та населення в цілому від надмірного впливу іонізуючого випромінювання. Детально розглянуті питання попередження та ліквідації радіаційних та ядерних аварій.

Підручник створено з урахуванням вимог "Норм радіаційної безпеки України" (НРБУ-97), "Основних санітарних правил забезпечення радіаційної безпеки України" (ОСПУ-2005) та рекомендацій відповідних міжнародних організацій.

Підручник розраховано на широке коло фахівців цивільної і військової охорони здоров'я, які здійснюють радіаційно-гігієнічний контроль за додержанням правил радіаційної безпеки при використанні джерел іонізуючого випромінювання в різних галузях господарства, співробітників інших регулюючих органів, а також студентів вищих медичних навчальних закладів.

Замовити книгу можна за телефоном: +38044 503-04-39