

## Surgical Treatment Subaortic Stenosis after Radical Correction of Atrioventricular Communication

Prorok S.Y., Segal E.V., Romaniuk O.M., Serdenko B.B.

After correction of atrioventricular communication in 13 cases operated patients have developed left ventricular outflow tract obstruction. By type of stenosis patients were divided into 2 groups: discrete subaortic stenosis – I group (n=11), tunnel type of stenosis – II group (n=2).

There were no lethal cases. The immediate and late results in all patients of I group except one were good. In the second group, the immediate results were good, but in the late period was observed progression of restenosis.

Resection of fibrosis and myoectomy in discrete subaortic stenosis ensure optimal results, but has a low efficiency in the tunnel form of stenosis.

**Key words:** congenital heart disease, subaortic stenosis, atrioventricular communication.

УДК: 616-08-039.12

## Клінічний випадок хвороби Кавасакі з гігантськими аневризмами коронарних артерій

Радченко М.П.<sup>1,2</sup>, Довгалюк А.А.<sup>1,2</sup>, Рокицька Н.В.<sup>1</sup>, Артеменко Є.О.<sup>1,2</sup>, Ханенова В.А.<sup>1</sup>

<sup>1</sup>ДУ «Науково-практичний медичний центр дитячої кардіології та кардіохірургії МОЗ України» (Київ)

<sup>2</sup>Національна медична академія післядипломної освіти імені П.Л. Шупника (Київ)

Ми представляємо клінічний випадок хвороби Кавасакі з гігантськими аневризмами коронарних артерій у 6-місячного хлопчика, який проходив лікування в ДУ «НПМЦДКК МОЗ України».

**Ключові слова:** хвороба Кавасакі, аневризми коронарних артерій.

Хвороба Кавасакі – системний васкуліт невідомої етіології з гострим початком у грудному та ранньому дитячому віці, характерними клінічними ознаками якого є лихоманка, двосторонній неексудативний кон'юнктивіт, еритема губ та слизової оболонки рота, зміни шкіри кінцівок, висип та шийна лімфаденопатія [1].

Хвороба Кавасакі розвивається частіше у дітей до 4-річного віку, вражає малі та середні артерії, перш за все коронарні артерії, та є причиною розвитку в них аневризми та тромбозу. Аневризми та ектазія коронарних артерій розвиваються у 15–25% нелікованих дітей та призводять до ішемічної хвороби серця, інфаркту міокарда та раптової смерті в дитячому та молодому віці [1, 2].

**Клінічний випадок.** Хлопчик Ш. госпіталізований у ДУ «НПМЦДКК МОЗ України» у віці 6-ти місяців з масою тіла 7,7 кг. Стан дитини на момент доправлення був задовільний, шкіряні покриви чисті, видимі слизові оболонки чисті, без змін, температура тіла – 36,7 °С. З анамнезу відомо: захворів гостро у віці 4-х місяців – з підвищення температури тіла до 39 °С та появи висипу на шкірі тулуба. На п'яту добу захворювання госпіталізований у дитячу обласну лікарню, де було встановлено попередній діагноз: гострий серозний менінгіт неуточненої етіології, гостра кропив'янка; симптоматичний тромбоцитоз; вторинна кардіопатія. Під час знаходження в стаціонарі у дитини спостерігався висип на шкірі тулуба, двосторонній кон'юнктивіт, еритема шкіри долонь та підшов з подаль-

шою десквамацією шкіри. Отримував консервативне лікування: біовен-моно, дексаметазон, преднізолон, амікацин, ванкоміцин, ацикловір, меропенем, флюконазол, тавегіл, гепарин. Виписаний з одужанням у задовільному стані. Через 1,5 місяці при проведенні ехокардіографії за місцем проживання виявлено додаткову структуру в порожнині правого передсердя. Для уточнення діагнозу дитину направлено в ДУ «НПМЦДКК МОЗ України».

При ехокардіографічному обстеженні даних за вроджену ваду серця виявлено не було, скоротливість міокарда добра, структура та функція клапанів серця не порушена. В порожнині перикарда візуалізувалося об'ємне утворення розмірами 22x40 мм з чіткими контурами, вміст – анехогенний; в проекції правого передсердя виявлено об'ємне порожнисте утворення розмірами 22x10 мм.

Дитина була госпіталізована для дообстеження. Для уточнення діагнозу проведена комп'ютерна томографія грудної порожнини з внутрішньовенним контрастуванням, при якій діагностовано аневризматичне розширення лівої передньої низхідної артерії розмірами 4,0x2,4x2,0 см. Права коронарна артерія в початкових і середніх відділах нерівномірно розширена до 1,2 см.

На електрокардіограмах ознаки ішемії міокарда відсутні протягом усього періоду спостереження.

В загальному аналізі крові відмічався тромбоцитоз  $480-601 \cdot 10^9/\text{л}$  та підвищення швидкості осідання еритроцитів 24–38 мм/год., у біохімічному аналізі крові – підвищення рівня аспартатамінотрансферази – 45,5 Од/л та МВ-фракції креатинкінази – 55,3 Од/л.

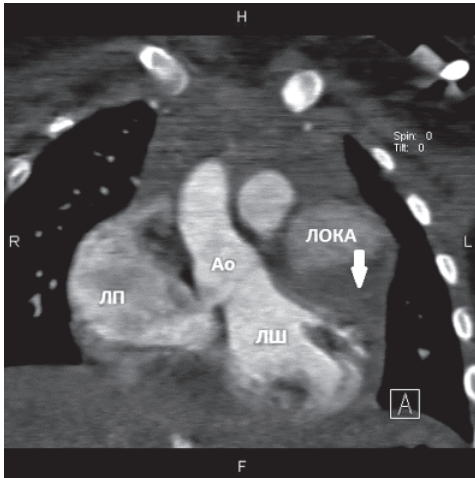
На основі наведених даних лабораторних та інструментальних методів обстеження, а також враховуючи характерну клінічну картину (з даних анамнезу), пацієнту встановлено діагноз: хвороба Кавасакі; гігантські аневризми коронарних артерій.

Проведено медикаментозне лікування: внутрішньовенна інфузія імуноглобуліну одноразово в дозі 2 г/кг. Пацієнт отримував високу дозу аспірину в добовій дозі 80 мг/кг, розділений на 4 прийоми (150 мг 4 рази на добу), протягом 14 днів з подальшим переведенням на підтримуючу дозу – 5 мг/кг 1 раз на добу на постійний прийом; ранітидин 7,5 мг при кожному прийомі аспірину; варфарин у дозі 1,25–2,5 мг з підтримкою міжнародного нормалізованого відношення на рівні 2,0–2,5.

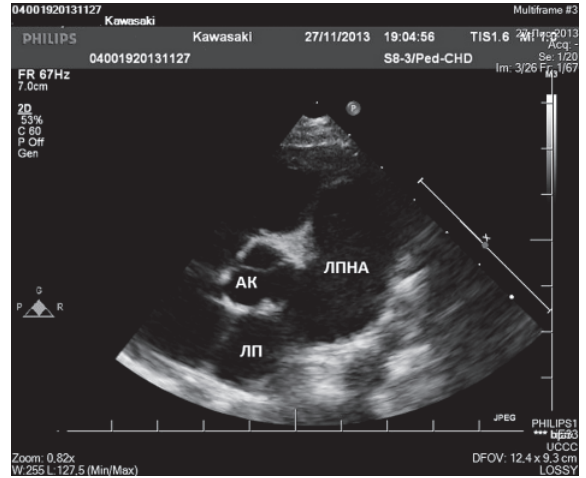
В динаміці проведена комп'ютерна томографія коронарних судин із внутрішньовенним контрастуванням, яка виявила нерівномірне розширення коронарних артерій: ліва передня низхідна артерія розширена до 2,4 см, ліва огинаюча коронарна артерія – 1,5 см, права коронарна артерія – до 1,48 см (рис. 1). В середніх відділах лівої передньої низхідної артерії діагностовано пристінковий тромб товщиною 0,9 см, в правій коронарній артерії – до 1 см. При ехокардіографічному обстеженні – передня низхідна артерія розширена до 1,9 см протягом 3,5 см, права коронарна артерія розширена до 9 мм (рис. 2).

**Результат та його обговорення.** Згідно з класифікацією Американської Асоціації Серця від 2004 року, аневризми коронарних судин поділяють на малі (внутрішній діаметр судини менше 5 мм), середні (5–8 мм у діаметрі) та гігантські (більше 8 мм у діаметрі). У випадку, коли діаметр коронарної артерії більший, ніж нормальний, але немає точних даних за сегментарну аневризму, говорять про ектазію судини [1, 3].

Пацієнтів із хворобою Кавасакі поділяють на групи відповідно до п'яти рівнів ризику коронарних ускладнень залежно від ступеня ураження коронарних артерій. До I рівня ризику належать пацієнти без змін коронарних артерій за даними ехокардіографії на будь-якій стадії хвороби. До II рівня належать пацієнти з транзиторною ектазією або дилатацією коронарних артерій, що зникає протягом 6–8 тижнів від початку захворювання. До III



*Рис. 1.* КТ-коронарографія з MPR-реконструкцією: ЛОКА – ліва огинаюча коронарна артерія, Ао – аорта, ЛП – ліве передсердя, ЛШ – лівий шлуночок. Стрілкою вказано на пристінковий тромб у лівій огинаючій коронарній артерії



*Рис. 2.* Ехокардіографія: ЛПНА – аневризматичне розширення лівої передньої низхідної артерії, ЛП – ліве передсердя, АК – аортальний клапан

рівня відносять пацієнтів з малою або середньою аневризмою однієї чи декількох коронарних артерій за даними ехокардіографії або ангіографії. IV рівень – пацієнти з однією або декількома аневризмами, більшими за 6 мм, пацієнти з гігантськими аневризмами та пацієнти з множинними аневризмами без ознак обструкції. До V рівня відносять пацієнтів з підтвердженою ангіографічною обструкцією коронарних артерій [1, 3].

Наш пацієнт, згідно з рекомендаціями Американської Асоціації Серця, належить до IV рівня ризику коронарних ускладнень. Для таких пацієнтів фізичні навантаження у немовлят і дітей першої декади життя не обмежуються, дітям старшого віку не рекомендовані заняття високотравматичними видами спорту через ризик кровотеч та інфаркту міокарда. Призначається тривалий прийом аспірину в підтримуючій дозі, варфарину з контролем міжнародного нормалізованого відношення на рівні 2,0–2,5. Кардіологічне обстеження з ехокардіографією та електрокардіографією проводиться кожні 6 місяців. Катетеризацію серця із селективною ангіографією коронарних артерій виконують через 6–12 місяців після гострої фази захворювання, при наявності клінічних показань – раніше, з метою виявлення обструктивних уражень коронарних артерій. Наступне ангіографічне обстеження проводять при діагностиці ішемії міокарда за даними неінвазивних методів (ЕКГ, ЕхоКГ, КТ).

Враховуючи надзвичайно високий ризик оперативного втручання та травматизацію коронарних судин у представленого пацієнта та відсутність ознак ішемії міокарда, було прийнято рішення, що ангіографічне обстеження та оперативне лікування на даний час не показано. Рекомендовано продовжити консервативне лікування.

Під час повторного огляду через 1 місяць після виписки дитина набирала вагу, стан оцінювався як задовільний. Міжнародне нормалізоване відношення підтримувалося на

рівні 2,1–2,5. За даними електрокардіографії були відсутні ознаки ішемії. При ехокардіографічному обстеженні розміри аневризм коронарних артерій без динаміки. Заплановано проведення ангиографії коронарних артерій через 6 місяців.

**Висновок.** Розвиток гігантських аневризм коронарних артерій та високий ризик ускладнень у пацієнта пов'язані з пізньою діагностикою та несвоєчасним початком лікування, незважаючи на характерну симптоматику.

При ускладненому перебігу хвороби Кавасаки у дітей до 1-го року з розвитком гігантських аневризм коронарних артерій консервативна терапія у вигляді антиагрегантів та антикоагулянтів дозволяє попередити розвиток обструкції коронарних судин та відтермінувати хірургічне втручання на тривалий час.

### **Література**

1. Newburger J. W., Takahashi M., Gerber M. A., et al. Diagnosis, treatment, and long-term management of Kawasaki disease: a statement for health professionals from the Committee on Rheumatic Fever, Endocarditis, and Kawasaki Disease, Council on Cardiovascular Disease in the Young, American Heart Association // *Pediatrics*. – 2004. – Vol. 114. – P. 1708–33.
2. Kato H., Sugimura T., Akagi T., Sato N., Hashino K., Maeno Y., Kazue T., Eto G., Yamakawa R. Long-term consequences of Kawasaki disease. A 10- to 21-year follow-up study of 594 patients // *Circulation*. – 1996. – Vol. 94. – P. 1379–1385.
3. Dajani A. S., Taubert K. A., Takahashi M., Bierman F. Z., Freed M. D., Ferrieri P., Gerber M., Shulman St., Karchmer A. W., Wilson W., et al. Guidelines for long-term management of patients with Kawasaki disease. Report from the Committee on Rheumatic Fever, Endocarditis, and Kawasaki Disease, Council on Cardiovascular Disease in the Young, American Heart Association // *Circulation*. – 1994. – Vol. 89. – P. 916–922.

### **Клинический случай болезни Кавасаки с гигантскими аневризмами коронарных артерий**

**Радченко М.П., Довгалюк А.А., Рокицкая Н.В., Артеменко Е.А., Ханенова А.В.**

Мы представляем клинический случай болезни Кавасаки с гигантскими аневризмами коронарных артерий у 6-месячного мальчика, проходившего лечение в ГУ «НПМЦДКК МЗ Украины».

**Ключевые слова:** *болезнь Кавасаки, аневризмы коронарных артерий.*

### **Clinical Case of Kawasaki Disease with the Giant Coronary Artery Aneurysm**

**Radchenko M.P., Dovgaliuk A.A., Rokytska N.V., Artemenko E.O., Khanenova V.A.**

We are presenting a clinical case of Kawasaki disease with giant coronary artery aneurysms in a 6-month-old boy who was treated in Ukrainian Children's Cardiac Center.

**Key words:** *Kawasaki disease, coronary artery aneurysms.*