

## Катетеризація правих відділів серця транскубітальним доступом

Сало С.В., Аксьонов Є.В., Берестовенко В.С., Плиска О.О., Лебедєва Є.О.

*ДУ «Національний інститут серцево-судинної хірургії імені М.М. Амосова НАМН» (Київ)*

Найпоширенішими захворюваннями у світі є серцево-судинні захворювання. Їх лікування потребує детальної діагностики. У зв'язку із цим відбувається розширення можливостей інтервенційної кардіології. Одним з таких втручань є катетеризація правих відділів серця транскубітальним доступом. Досвід цієї процедури наявний у лікарів Національного інституту серцево-судинної хірургії ім. М.М. Амосова.

У статті описані тактика підбору пацієнтів, методика пункції ліктьової вени, особливості такого доступу та ведення хворих, а також наведені дані щодо кількості проведених процедур та їх ускладнень.

**Ключові слова:** *пункція ліктьової вени, катетеризація правих відділів серця, транскубітальний доступ, трансфеморальний доступ.*

Серцево-судинні захворювання залишаються найпоширенішими захворюваннями у всьому світі в осіб старше 50 років. Більшість пацієнтів із серцево-судинними захворюваннями потребує інвазивних процедур обстеження і лікування ішемічної хвороби серця. Широко застосовуються трансфеморальний і трансрадіальний артеріальні підходи як безпечні та ефективні способи для виконання катетеризацій серця, однак місцеві ускладнення після діагностичних та інтервенційних серцево-судинних процедур залишаються серйозною проблемою в сучасній кардіології. Зазвичай дослідження правих відділів серця проводиться через стегнову вену. Транскубітальна катетеризація є цікавим альтернативним підходом для діагностичних та терапевтичних процедур, який показує гарні результати в початкових дослідженнях.

**Мета дослідження.** Наше дослідження проведене для оцінки безпеки і можливостей черезшкірних ліктьових венозних пункцій для катетеризації правих відділів серця.

**Матеріал і методи.** З 2008 року по 2013 рік 838 пацієнтам проведена катетеризація лівих відділів серця трансрадіальним доступом, з них 157 пацієнтам виконана пункція ліктьової вени для обстеження правих відділів серця. Пацієнти вибиралися за такими ознаками: обов'язково відчутний імпульс променевої артерії і позитивний зворотний тест Аллена (<10 сек). Ці останні два критерії були використані для забезпечення достатнього кровопостачання руки від ліктьової артерії.

Катетеризації променевої артерії були виконані професійними операторами. Пацієнти були розміщені в положенні лежачи з руками вздовж тіла. Пункцію ліктьової вени повинен виконувати досвідчений медичний персонал. Для цього необхідно установити внутрішньовенну канюлю 20 у ліктьову вену (на початку дослідження використовували 21-G голку і 0,021- або 0,014-дюймовий провідник, через який безпосередньо оператор заводить 0,035 робочий провідник). Після невеликого надрізу шкіри та бужування рани бужом 5F або 6F вводиться одразу направляючий або pig-tail (рис. 2), хоча на початкових етапах дослідження використовувались відповідні інтродьюсери. Судинорозширювальні препарати та болюс гепарину (100 ОД/кг), додаткові дози якого (60 ОД/кг) були повторені, якщо процедура тривала довше, ніж 45 хвилин, вводили внутрішньоартеріально під час пункції променевої артерії. Катетер з ліктьової вени та інтродьюсер з

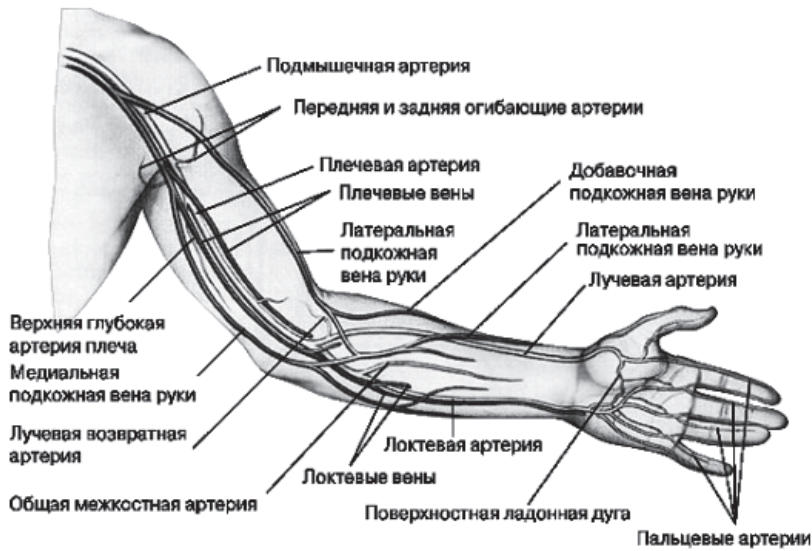

Рис. 1. Анатомія вен верхньої кінцівки

променевої артерії були видалені відразу ж після закінчення процедури, незалежно від рівня антикоагулянтів, і накладена туга пов'язка. Пацієнти, які пройшли діагностичні або терапевтичні катетеризації і не потребували подальшого лікування в умовах хірургічного стаціонару, були виписані з лікарні наступного дня.

**Результати та обговорення.** За час дослідження було виконано 838 трансрадіальних катетеризацій лівих відділів серця та 157 транскубітальних катетеризацій правих відділів серця. Розподіл пацієнтів за роками наведено в табл. 1.

За цей час середня тривалість процедури скоротилась від 15 хвилин рентгенівського часу (близько 1250 mGy) до 3 хвилин рентгенівського часу (близько 410 mGy).

Якщо виразити у відсотках, то за 2013 рік 84,1% катетеризацій правих відділів серця у пацієнтів з ІХС виконана доступом зі стегнової вени, 15,9% – транскубітальним доступом.

У клініці спостерігалось мало ускладнень, пов'язаних із транскубітальним доступом. З відомих ускладнень, таких як розрив вени, гематоми, кровотечі, тром-

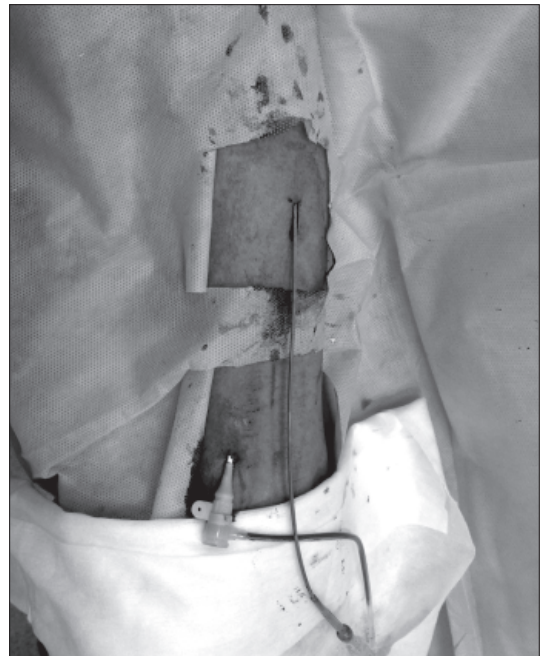
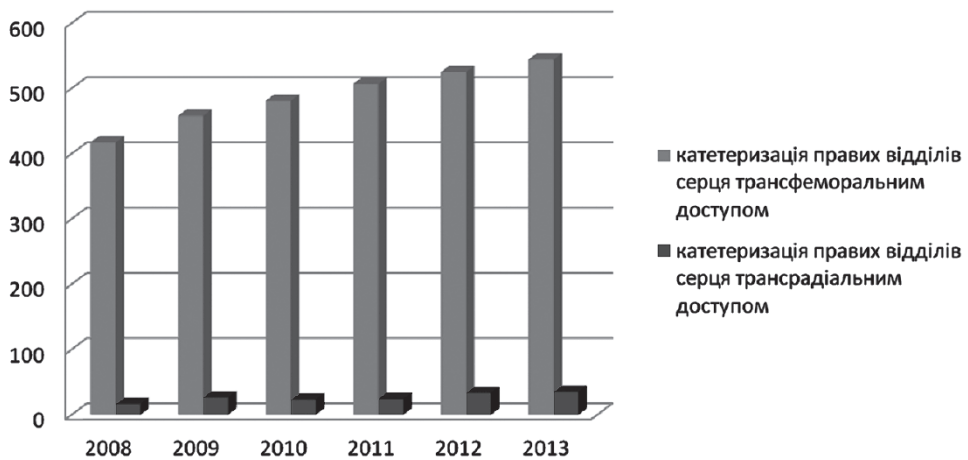


Рис. 2. Трансрадіальний артеріальний і транскубітальний венозний доступи

## Кількість катетеризацій ліктьової вени та променевої артерії за останні 6 років

	Катетеризація ліктьової вени	Катетеризація променевої артерії
2008	16	98
2009	26	148
2010	23	116
2011	24	120
2012	33	171
2013	35	185



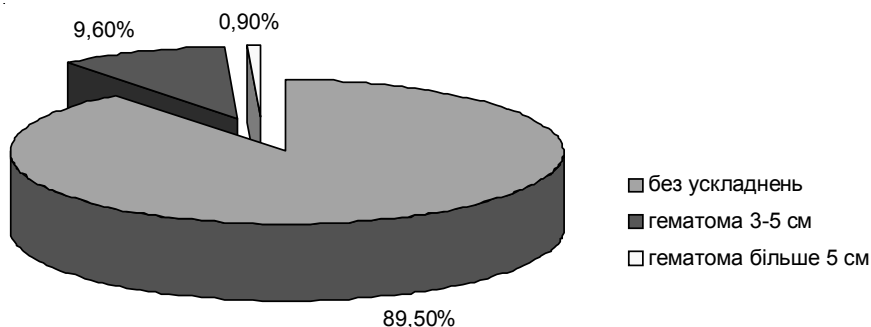
Діагр. 1. Катетеризація правих відділів серця з використанням різних доступів

боз вен, тромбофлебіт, запалення, ми у своїй практиці зустрічали лише гематоми. При цьому у 8,6% пацієнтів (3 людини) підшкірні гематоми мали розмір від 3 до 5 см, і лише у 2,9% (1 пацієнт) зустрічалися гематоми більші 5 см.

Таким чином, катетеризація правих відділів серця транскубітальним методом є безпечною процедурою. Вона є більш зручною для пацієнта, ніж ця ж процедура, але виконана трансфеморальним доступом, оскільки не потребує іммобілізації кінцівки на добу, і вже через кілька годин хворий може вести звичайний спосіб життя.

Пункція ліктьової вени – це проста маніпуляція, яка не передбачає великих затрат часу. Звичайно, необхідні відповідні вміння та навички хірурга, який проводить обстеження, адже при транскубітальному доступі робочий провідник та катетер мають більше вигинів і через це важче ним керувати. При відповідній кваліфікації хірурга на аналогічні обстеження з різних доступів витрачається однакова кількість часу.

**Висновки.** Для катетеризації правих відділів серця доцільно використовувати транскубітальний доступ, який за ефективністю та безпекою не поступається трансфемораль-



Діагр. 2. Ускладнення після пункції ліктьової вени

ному доступу, а також є зручнішим для пацієнта через відсутність необхідності в горизонтальному положенні після пункції стегнових артерії та вени.

Кількість ускладнень, пов'язаних із пункцією ліктьової вени, як показує практика, є мінімальною.

Пункція ліктьової вени не є складною процедурою і потребує мінімального часу для виконання.

Сучасний вибір катетерів для ендovasкулярних обстежень та процедур дає можливість виконати всі необхідні записи та вимірювання у правих відділах серця з ліктьового доступу.

### Література

1. Rosamond W., Flegal K., Friday G., Furie K., Go A., Greenlund K., et al. Heart disease and stroke statistics—2007 update: a report from the American Heart Association Statistics Committee and Stroke Statistics Subcommittee [published erratum appears in *Circulation* 2007;115 (5): e172] // *Circulation*. – 2007. – Vol. 115 (5). – e 69–171. [PubMed]
2. Agostoni P., Biondi-Zoccai G. G., de Benedictis M. L., Rigattieri S., Turri M., Anselmi M., et al. Radial versus femoral approach for percutaneous coronary diagnostic and interventional procedures; systematic overview and meta-analysis of randomized trials // *J Am Coll Cardiol*. – 2004. – Vol. 44 (2). – P. 349–56. [PubMed]
3. Sanmartin M., Cuevas D., Moxica J., Valdes M., Esparza J., Baz J.A., et al. Transradial cardiac catheterization in patients with coronary bypass grafts: feasibility analysis and comparison with transfemoral approach // *Catheter Cardiovasc Interv*. – 2006. – Vol. 67 (4). – P. 580–4. [PubMed]
4. Limbruno U., Rossini R., De Carlo M., Amoroso G., Ciabatti N., Petronio A. S., et al. Percutaneous ulnar artery approach for primary coronary angioplasty: safety and feasibility // *Catheter Cardiovasc Interv*. – 2004. – Vol. 61 (1). – P. 56–9. [PubMed]
5. Fukuda N., Iwahara S., Harada A., Yokoyama S., Akutsu K., Takano M., et al. Vasospasms of the radial artery after the transradial approach for coronary angiography and angioplasty // *Jpn Heart J*. – 2004. – Vol. 45 (5). – P. 723–31. [PubMed]
6. Choussat R., Black A., Bossi I., Fajadet J., Marco J. Vascular complications and clinical outcome after coronary angioplasty with platelet IIb/IIIa receptor blockade. Comparison of transradial vs transfemoral arterial access // *Eur Heart J*. – 2000. – Vol. 21 (8). – P. 662–7. [PubMed]

7. Aptekar E., Pernes J. M., Chabane-Chaouch M., Bussy N., Catarino G., Shahmir A., et al. Translunar versus transradial artery approach for coronary angioplasty: the PCVI-CUBA study // *Catheter Cardiovasc Interv.* – 2006. – Vol. 67 (5). – P. 711–20. [PubMed]
8. Jolly S. S., Yusuf S., Cairns J., Niemela K., Xavier D., Widimsky P., Budaj A., Niemela M., Valentin V., Lewis B. S., Avezum A., Steg P. G., Rao S. V., Gao P., Afzal R., Joyner C. D., Chrolavicius, Mehta S., for the RIVAL Trial Group. Radial Versus Femoral Access for Coronary Angiography and Intervention in Patients With Acute Coronary Syndromes (RIVAL): a randomised, parallel group, multicentre trial // *Lancet.* – 2011. – Vol. 377. – P. 1409–1420.

### **Катетеризация правых отделов сердца транскубитальным доступом**

**Сало С.В., Аксенов Е.В., Берестовенко В.С., Плиска О.О., Лебедева Е.О.**

Наиболее распространенными заболеваниями в мире являются сердечно-сосудистые заболевания. Их лечение требует детальной диагностики. В связи с этим происходит расширение возможностей интервенционной кардиологии. Одним из таких вмешательств является катетеризация правых отделов сердца транскубитальным доступом. Опыт этой процедуры есть у врачей Национального института сердечно-сосудистой хирургии им. Н.М. Амосова.

В статье описаны тактика подбора пациентов, методика пункции локтевой вены, особенности такого доступа и ведения больных, а также приведены данные о количестве проведенных процедур и их осложнений.

**Ключевые слова:** *пункция локтевой вены, катетеризация правых отделов сердца, транскубитальный доступ, трансфеморальный доступ.*

### **Right Heart Catheterization with Transcubital Access**

**Salo S.V., Aksenov E.V., Berestovenko V.S., Plyska O.O., Lebedeva E.O.**

The most common diseases in the world is cardiovascular disease. Their treatment requires detailed diagnosis. In this regard, the possibilities of interventional cardiology expand. One of these options is rightheartheart catheterization with access via cubital vein. The doctors of the National Institute of Cardiovascular Surgery have the experience of this procedure. This article describes the tactics of selection of patients, methods of puncturing the cubital vein, features of such access and management of treatment this patients, also cites the number of performed procedures and their complications.

**Key words:** *puncture of cubitalvein, rightheartheartcatheterization, transcubital access, transfemoralaccess.*