

Использование скаллопированного стент-графта при лечении пациента с коарктацией аорты, осложненной диссекцией

Черпак Б.В., Сало С.В., Кравченко В.И., Дитковский И.А., Ермолович Ю.В., Бацак Б.В., Ящук Н.С.

*ГУ «Национальный институт сердечно-сосудистой хирургии имени Н.М. Амосова НАМН»
(Киев)*

Эндопротезирование широко применяется для лечения аневризм и расслоений аорты. Однако до недавнего времени стентирование аорты при аневризмах с вовлечением дуги аорты требовало пересадки плечеголовных сосудов для получения адекватной зоны посадки стент-графта.

Мы представляем клинический случай эндоваскулярного лечения аневризмы у пациентки 25 лет с коарктацией аорты, осложнившейся диссекцией.

Ключевые слова: *аневризма дуги аорты, расслоение аорты тип В, эндопротезирование аорты, скаллопированный стент-графт.*

Разрыв аорты — это наиболее частая причина смерти при нелеченой аневризме аорты. Периоперационная летальность при классическом хирургическом лечении составляет от 5 до 35% [1, 3, 4], по данным разных мультицентровых исследований. Но, несмотря на прогресс хирургической техники, прогресс в проведении гипотермического циркуляторного ареста и защиты миокарда, количество осложнений, связанных с хирургическим лечением дуги аорты, остается значительным, особенно у людей пожилого возраста и пациентов с сопутствующей патологией. Относительно недавно в лечении аневризм грудной аорты начали использовать эндоваскулярные стент-графты как альтернативу хирургическому лечению. Однако только у 8% пациентов с аневризмой грудной аорты возможно выполнить процедуру без пересадки плечеголовных сосудов.

Мы представляем клинический случай интралюминарного лечения псевдоаневризмы при коарктации, осложненной диссекцией аорты типа В.

Клинический случай из практики. 25-летняя пациентка повторно поступила в Национальный институт сердечно-сосудистой хирургии с диагнозом хроническая диссекция аорты тип В. Причиной развития разрыва интимы в возрасте 15 лет послужил врожденный порок сердца — коарктация аорты. Трансторакальное УЗИ сердца показало гигантскую псевдоаневризму нисходящей аорты. Больной провели контрастную компьютерную томографию (КТ), которая показала хроническую диссекцию, осложненную гигантской мешотчатой псевдоаневризмой. Истинный канал в грудном отделе аорты был практически полностью облитерирован; левая почечная артерия и *tr. celiacus* отходят от ложного канала, правая почечная артерия отходит от спавшегося истинного канала, и кровоток в ней отсутствует; соединение (фенестрации) между ложным и истинным каналом находится выше места бифуркации подвздошных артерий; наиболее прямой ход для проведения внутрисосудистого вмешательства из истинного канала в ложный через фенестрацию возможен из левой бедренной артерии (рис. 1).

После консультаций с кардиохирургами было принято решение об эндопротезировании ложного канала аорты скаллопированным стент-графтом (эндографт с вырезом

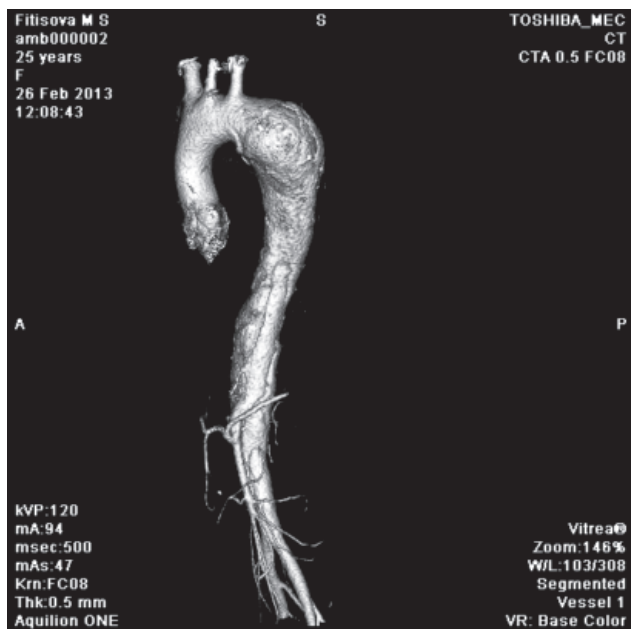

Рис 1. 3D-реконструкция аорты по данным КТ с контрастированием

для левой подключичной и левой общей сонной артерий). По данным трехмерной КТ проанализированы проксимальная и дистальная протяженность расслоения, взаиморасположение сосудов дуги аорты между собой, внутреннего диаметра их устьев, предполагаемые зоны прилегания и покрытия эндопротеза, диаметр просвета ложного канала. В США для данной пациентки был изготовлен эндопротез с 35x18 мм вырезом под левую подключичную и сонную артерии.

Техника операции. Процедуру проводили под эндотрахеальным наркозом. Выполнили секционный доступ к феморальной артерии слева (для проведения интродьюсера протеза 24 F). Также провели билатеральный доступ к лучевым артериям (для контроля расположения стент-графта и взаиморасположения фенестраций и устьев сосудов дуги аорты). Доступом через а. femoralis sinistra после ангиографии с помощью диагностического катетера MP 6 Fr и 0,035" J-образного гидрофильного проводника (Terumo glide wire) прошли через фенестрацию в ложный канал. Выполнили ангиографию в нескольких проекциях. На экране монитора маркировали проксимальную и дистальную зоны посадки стент-графта. Гидрофильный проводник заменили на 0,035" жесткий проводник (Lunderquist, Cook Medical), который после завели в восходящую аорту. По жесткому проводнику стент-графт провели в дугу аорты. Через левую лучевую артерию в левую подключичную артерию поставили гидрофильный проводник, который служил дополнительным маркером для позиционирования фенестрации. По краям вырезки эндопротеза расположены рентген-контрастные маркеры. Провели ротационное позиционирование стент-графта до совпадения устьев левой общей сонной и левой подключичной артерий с фенестрациями во внешнем покрытии. Эндопротезирование ложного канала проводили стент-графтом Relay (custom made, scalloped stent graft) 200 мм с

быстрой желудочковой стимуляцией (200 мим) для снижения ударного объема, что обеспечило стабильное положение эндопротеза во время расправления. Контрольная ангиография показала удовлетворительное положение эндопротеза без эндоликров и с хорошим антеградным кровотоком по левой подключичной и левой общей сонной артериям. Операция завершена путем ушивания секционного отверстия в левой бедренной артерии. Контрастная КТ при выписке пациентки подтвердила хороший результат последней ангиографии (рис. 2).

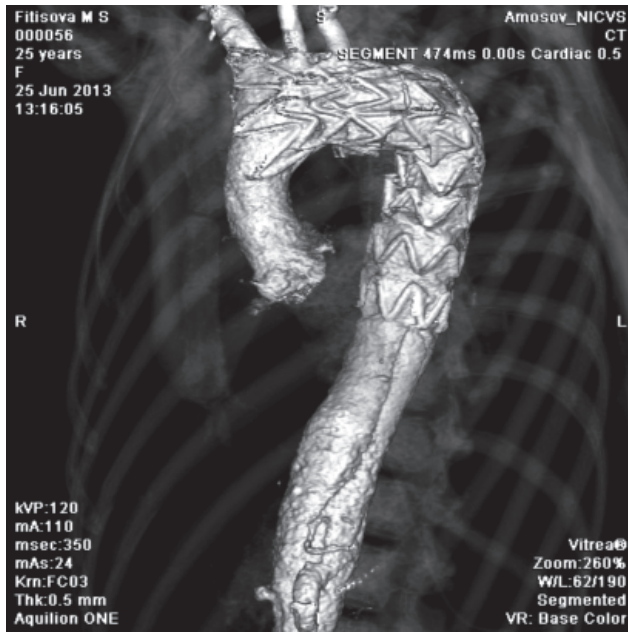


Рис 2. 3D-реконструкция дуги аорты после имплантации стент-графта

Обсуждение. Стандартное хирургическое лечение аневризм и расслоений дуги аорты подразумевает искусственное кровообращение в условиях глубокой гипотермии или даже циркуляторного ареста. Известно, что длительное время искусственного кровообращения с глубоким гипотермическим циркуляторным арестом приводит к образованию микроэмболов, развитию системного воспалительного ответа, коагулопатии, респираторного дистресс-синдрома, а также почечной, сердечной и эндотелиальной дисфункции и ассоциируются с высокой заболеваемостью и смертностью. Поэтому нужен был альтернативный метод лечения, который позволил бы избежать искусственного кровообращения и гипотермического ареста. Эндопротезирование аорты было предложено как безопасный и эффективный метод в лечении аневризм нисходящей аорты и в настоящее время начало применяться для такой деликатной зоны, как дуга аорты.

Дефицит адекватной проксимальной шейки для безопасной фиксации эндопротеза – это частая ситуация при аневризмах дуги аорты. Эта проблема может быть преодолена при помощи удлинения проксимальной шейки за счет хирургической реимплантации сосудов дуги аорты (наложения сосудистых анастомозов между левой сонной и подключичной артериями, между правой и левой сонными артериями) либо с помощью скалло-

пированных, фенестрированных протезов или протезов с боковыми ветвями, изготовленных эксклюзивно для пациента по данным компьютерной томографии.

Согласно литературным обзорам [2], проведенным иностранными коллегами, удлинение проксимальной шейки за счет хирургической реимплантации сосудов дуги аорты применялось пока лишь у очень ограниченной группы пациентов: у пациентов с высоким риском разрыва аорты, у пациентов с реоперациями в анамнезе, с осложнениями, связанными с предыдущим эндопротезированием нисходящей аорты, у пациентов с хроническими заболеваниями легких. Этот лечебный подход не рекомендуется применять у пациентов с хроническим расслоением выше места отхождения левой подпочечной артерии или у пациентов с предшествующими операциями на восходящей аорте.

На сегодняшний день наибольшее исследование по применению фенестрированных эндопротезов брюшной аорты включает 117 пациентов [2]. Согласно результатам этого исследования, у всех пациентов группы имплантации эндопротеза прошла удачно. В 30-дневный период был зафиксирован всего лишь один летальный случай. Выживаемость в 12-, 24- и 36-месячный период составила 92%, 83% и 76% соответственно. В данном исследовании не было зафиксировано ни одного разрыва аорты или конверсии в стандартное хирургическое лечение. Был зарегистрирован один эндолик 2 типа, который удачно устранен эндоваскулярно. В 24-месячный период размеры аневризмы уменьшились на 5 мм у 77% пациентов [7].

К сожалению, на сегодняшний день опубликованы только отдельные клинические случаи эндоваскулярного лечения фенестрированными или скаллопированными стент-графтами аневризм дуги аорты [5, 6]. Наибольшее исследование включает в себя 10 клинических случаев имплантации фенестрированных эндопротезов. Согласно результатам данного исследования, 30-дневная смертность составила 0%. Не было зарегистрировано ни одного случая инсульта или параплегии. Также не было ни одного эндолика I типа. Согласно данным послеоперационной КТ, у двоих пациентов обнаружили эндолик II типа. В периоде отдаленного наблюдения не было ни одного разрыва аневризмы или конверсии в традиционное хирургическое лечение [7].

Таким образом, учитывая наш опыт и опыт иностранных коллег, можно считать использование скаллопированных эндопротезов для лечения аневризм и расслоений дуги аорты возможным и особенно привлекательным у пациентов группы высокого риска. К сожалению, пока не известны отдаленные результаты использования скаллопированных эндопротезов, а значит, необходимо проведение дальнейших (двойных, слепых, placebo-контролируемых, мультицентровых) исследований.

Литература

1. Czerny M., Zimpfer D., Fleck T., et al. Initial results after combined repair of aortic arch aneurysms by sequential transposition of the supra-aortic branches and consecutive endovascular stent-graft placement // *Ann Thorac Surg.* — 2004. — Vol. 78. — P. 1256–60.
2. Editors: Lars G. Svensson, MD, PhD, Nicholas T. Kouchoukos: Expert Consensus Document on the Treatment of Descending Thoracic Aortic Disease Using Endovascular Stent-Grafts / *Ann Thorac Surg.* — 2008. — Vol. 85. — S1– 41.
3. Bergeron P., Mangialardi N., Costa P., et al. Great vessel management for endovascular exclusion of aortic arch aneurysms and dissections // *Eur J Vasc Endovasc Surg.* — 2006. — Vol. 32. — P. 38–45.
4. Felix J. V. Schlosser, MD; Hamid R. Mojibian et al. Pitfalls and Complications of Fenestrated and Branched Endografts. — *Endovascular today*, February, 2008.

5. Yuan L., Zaiping J. and cols. Endovascular repair of a thoracic arch aneurysm with a fenestrated stent-graft // J Endovasc Ther. – 2008. – Vol. 15. – P. 539–543.
6. Funovics, M., Czerny, M., Grimm, M., Lammer, J. endovascular repair of the descending aorta and the aortic arch with Relay stent graft // Ann. Thorac. Surg. – 2009. – Vol. 99 (2). – P. 637–40.
7. Hiroaki Yusa, Takashi Azuma. Endovascular repair for distal aortic arch aneurysm using fenestrated stent grafts // Chest. – 2011. – Vol. 140 (4_Meeting Abstracts). – P. 510–510A.

Використання скалопованого стент-графта при лікуванні пацієнта з коарктацією аорти, ускладненою дисекцією

Черпак Б.В., Сало С.В., Кравченко В.І., Дітківський І.О., Ермолович Ю.В., Бацак Б.В., Ящук Н.С.

Ендопротезування широко застосовується при лікуванні аневризм та розшарувань аорти. Однак до недавнього часу стентування аневризм аорти з переходом на дугу аорти потребувало пересадки плечоголовних судин, для отримання адекватної зони посадки стент-графта. Ми представляємо клінічний випадок ендovasкулярного лікування аневризми у пацієнтки 25 років з коарктацією аорти, ускладненою дисекцією.

Ключові слова: *аневризма дуги аорти, розшарування аорти тип В, ендопротезування аорти, скалопований стент-графт.*

Scalloped Stent-Graft Usage for Treatment of Native Coarctation of Aorta Complicated by Aortic Dissection

Cherpak B.V., Salo S.V., Kravchenko V.I., Ditkivskiy I.O., Ermolovich Yu.V., Batsak B.V., Yashchuk N.S.

Thoracic aortic stent-grafting often used as a therapeutic modality for patients with thoracic aortic aneurysm and aortic dissections. However, its application has been limited to aortic arch aneurism with out bypassing of brachiocephalic vessels. Case of intraluminal treatment of aneurysm in 25 years old female with coarctation of the aorta complicated by type B dissection are demonstrated.

Key words: *aortic arch aneurysm, type B aortic dissection, aortic stent-grafting, scalloped stent-graft.*