

Оценка деформационных свойств миокарда у больных ишемической болезнью сердца с выраженной дилатацией полости левого желудочка, осложненной сердечной недостаточностью

Никоненко А. С., Молодан А. В., Иващук В. А.

*НИИ сердечно-сосудистой хирургии и трансплантологии ГУ «ЗМАПО МОЗ Украины»
(Запорожье)*

В исследовании оценены изменения деформационных свойств миокарда у больных ИБС с выраженной дилатацией полости левого желудочка, осложненной сердечной недостаточностью перед реваскуляризацией миокарда.

Анализ деформационных свойств миокарда показал, что в группе больных ИБС с выраженной дилатацией полости ЛЖ и сердечной недостаточностью 3–4 ФК продольная деформация снижена до $5,5 \pm 0,9\%$, циркулярная в базальных отделах – до $5,5 \pm 1,1\%$, в области верхушки – до $7,7 \pm 1,2\%$, ротация – до $2,3 \pm 0,7^\circ$. Диагностика деформационных свойств миокарда левого желудочка у больных ИБС с дилатацией полости ЛЖ в зависимости от ФК сердечной недостаточности позволяет определить тактику лечения больных.

Ключевые слова: *продольная деформация, циркулярная деформация, скорость деформации, ИБС, сегментарная сократимость левого желудочка, сердечная недостаточность.*

Сердечная недостаточность, в связи с широким распространением, продолжает оставаться одной из наиболее важных проблем практической медицины всего мира. Ее актуальность и социально-экономическая значимость объясняются высоким уровнем заболеваемости, инвалидизации и смертности в первую очередь среди трудоспособного населения [2, 4]. По данным статистики, в Украине показатели сердечно-сосудистой смертности в 2–4 раза выше, чем в западноевропейских странах. Выбор лечебной тактики больных ишемической болезнью сердца (ИБС), осложненной сердечной недостаточностью, определяется не только состоянием коронарного русла, а в большей степени особенностями внутрисердечной и системной гемодинамики, состоянием миокарда и наличием больших участков гибернирующего миокарда. Наиболее распространенным методом диагностики дисфункции миокарда является эхокардиография (ЭхоКГ) [3, 5, 7, 8]. В то же время разработка программ комплексной оценки коронарного кровотока, структурно-геометрических и функциональных показателей сердца позволит выбрать оптимальную тактику ведения пациентов ИБС.

Цель исследования – оценить изменения деформационных свойств миокарда у больных ИБС с выраженной дилатацией полости левого желудочка, осложненной сердечной недостаточностью, перед реваскуляризацией миокарда.

Материал и методы. Проведено обследование 250 больных ИБС с выраженной дилатацией полости левого желудочка и признаками сердечной недостаточности. Средний возраст составил $58,5 \pm 6,4$ года; из них 198 (79,2%) – мужчины, 52 (20,8%) – женщины и 100 – здоровые лица. Средний возраст в группе здоровых лиц составил $29,4 \pm 5,6$ года (из них 63 – мужчины (63%) и 37 (37%) – женщины). У 30 (12%) пациентов с ИБС был выяв-

лен I функциональный класс (ФК) сердечной недостаточности (СН) NYHA, 2 ФК СН – у 71 (28,4%) больного, 3 ФК – у 102 (40,8%) пациентов и 4 ФВ – у 47 (18,8) больных.

Все исследования выполнены на ультразвуковых сканерах «Siemens ACUSON X-300 PE» и «Kontron Agile Imagic».

При каждом исследовании проводили регистрацию и оценку параметров гемодинамики, оценивали сегментарную сократимость миокарда ЛЖ. Среди параметров [1, 4, 5, 7, 10] нами были выбраны:

- стрейн (strain) (%) – степень деформации сегмента миокарда;
- стрейн рейт (strain rate) (с-1) – скорость деформации сегмента миокарда;
- ротация базального и апикального отделов левого желудочка относительно его продольной оси (далее – «ротация») (°);
- твист – степень скручивания левого желудочка (далее – «твист») (°) [1, 8].

Результаты и обсуждение. По данным проведенного обследования больных ИБС с выраженной дилатацией ЛЖ и сердечной недостаточностью, у всех было выявлено достоверное снижение показателей продольной деформации левого желудочка (продольного стрейна). В норме продольная деформация составляет в этой возрастной группе – $15,9 \pm 2,4\%$. У больных с сердечной недостаточностью показатели оказались снижены до $-6,4 \pm 3,98\%$ (табл. 1). По данным, представленным в таблице, видно достоверное снижение циркулярной деформации миокарда и функции ротации у больных ИБС с выраженной дилатацией полости ЛЖ с сердечной недостаточностью в базальных отделах и в области верхушки. Существенное снижение циркулярной деформации миокарда отмечено в области базальных отделов левого желудочка. В области верхушки циркулярная деформация миокарда была снижена умеренно ($-12,5 \pm 6,03$).

Таблица 1

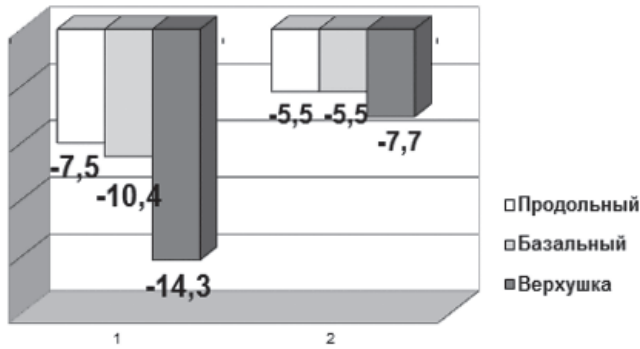
Показатели продольной, циркулярной деформации и ротация у пациентов ИБ с выраженной дилатацией ЛЖ и сердечной недостаточностью

Показатели	Норма	У пациентов с ИБС с выраженной дилатацией левого желудочка	P
Продольная деформация, %	$-15,9 \pm 2,4$	$-6,4 \pm 1,78$	$<0,01$
Циркулярная деформация в базальных отделах ЛЖ, %	$-16,2 \pm 1,3$	$-7,8 \pm 2,2$	$<0,01$
Циркулярная деформация в области верхушки, %	$-16,4 \pm 1,06$	$-12,5 \pm 0,63$	$<0,01$
Ротация в базальных отделах ЛЖ, °	$-4,2 \pm 0,2$	$-3,16 \pm 0,2$	$<0,05$
Ротация в области верхушки ЛЖ, °	$8,3 \pm 1,8$	$2,47 \pm 0,6$	$<0,01$

Одной из важных составляющих в компенсации функции левого желудочка является ротация базальных отделов и верхушки левого желудочка. В норме ротация осуществляется в разных направлениях. Основание желудочка движется по часовой стрелке, а верхушка – в противоположном направлении (против часовой стрелки). Такое движение принято называть скручиванием или твистом, и измеряется этот показатель в градусах. В норме он составляет $12,5 \pm 5,7$ градуса.

По данным обследования, у пациентов с ИБС с выраженной дилатацией ЛЖ и сердечной недостаточностью отмечено достоверное снижение ротации и твиста в базальных отделах до $-3,16 \pm 0,2$ и на уровне верхушки до $2,47 \pm 0,6$.

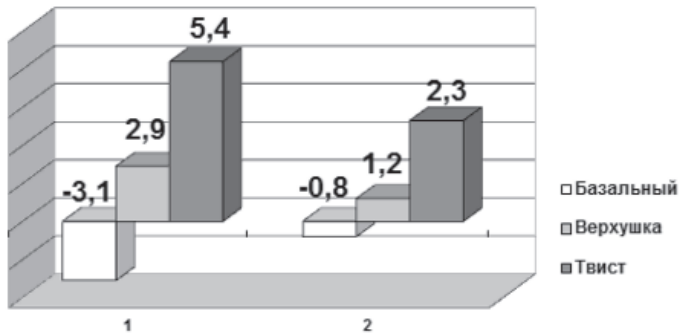
При проведении анализа изменений левого желудочка у пациентов с ИБС с выраженной дилатацией полости ЛЖ и различными функциональными классами сердечной недостаточности выявлено ухудшение работы левого желудочка у больных с III и IV функциональным классом NYHA (рис. 1, 2).



1 – пациенты с ИБС с выраженной дилатацией полости ЛЖ и сердечной недостаточностью I–II ФК;

2 – больные ИБС с выраженной дилатацией полости ЛЖ и сердечной недостаточностью III–IV ФК

Рис. 1. Показатели деформации миокарда у пациентов с ИБС с выраженной дилатацией левого желудочка и различными функциональными классами сердечной недостаточности



1 – пациенты с ИБС с выраженной дилатацией полости ЛЖ и недостаточностью I–II ФК;

2 – больные ИБС с выраженной дилатацией полости ЛЖ и недостаточностью III–IV ФК

Рис. 2. Показатели ротации и твиста у больных ИБС с выраженной дилатацией левого желудочка и различными функциональными классами сердечной недостаточности

У больных с 2 ФК NYHA достоверно снижены показатели только продольной деформации. Циркулярная деформация в базальных отделах и в области верхушки достоверно не изменена. Сохраняется типичное для нормальной функции левого желудочка преобладание циркулярной деформации в области верхушки над основанием.

У пациентов с 4 ФК происходит резкое снижение деформации миокарда как в продольном, так и в циркулярном направлении, причем резко падает деформация в области верхушки. Аналогичные изменения выявлены и по показателям функции ротации миокарда. Ротация равномерно снижена в базальных отделах и на уровне верхушки. Причем у больных с 3–4 ФК наблюдается более выраженное нарушение этой функции левого желудочка. Существенно снижается и твист (рис. 2). В результате анализа полученных данных отмечено, что у 4 пациентов с ИБС с выраженной дилатацией ЛЖ и сердечной недостаточностью нарушается и направление ротации основания и верхушки. Изменение направления ротации свидетельствует о тяжелых нарушениях функции миокарда левого желудочка.

Таким образом, диагностика деформационных свойств миокарда левого желудочка у больных ИБС с дилатацией полости ЛЖ в зависимости от ФК сердечной недостаточности позволяет выделить пациентов с тяжелыми нарушениями функции левого желудочка. Тактика лечения этих больных должна подбираться индивидуально. При диагностике выраженных изменений продольных и циркулярных деформационных свойств ЛЖ необходимо проводить дополнительные исследования функции миокарда для диагностики гибернирующего миокарда у больных ИБС с выраженной дилатацией полости левого желудочка, осложненной сердечной недостаточностью, перед реваскуляризацией миокарда.

Выводы

1. Диагностика деформационных свойств миокарда левого желудочка у больных с ИБС с дилатацией полости ЛЖ в зависимости от ФК сердечной недостаточности позволяет выделить пациентов с тяжелыми нарушениями функции левого желудочка.
2. Снижение показателей продольной и циркулярной деформации в базальных отделах левого желудочка ниже 5,5% является признаком выраженной сердечной недостаточности.
3. У пациентов с ИБС с выраженной дилатацией полости ЛЖ и снижением деформационных свойств миокарда тактика хирургического лечения должна определяться после дополнительной оценки жизнеспособности миокарда левого желудочка.

Литература

1. Алехин М.Н. Ультразвуковые методики оценки деформации миокарда и их клиническое значение. Двухмерное отслеживание пятен серой шкалы ультразвукового изображения миокарда в оценке его деформации и скручивания / М.Н. Алехин // Ультразвуковая и функциональная диагностика. – 2011. – № 3. – С. 107–112.
2. Векторний аналіз деформації міокарда: новий шлях у кардіології / Мирошник М. // Українсько-французький вісник. – 2009. – № 1. – С. 3–6.
3. Хадзегова А.Б., Школьник Е.А., Копелева М.В., Ющук Е.Н., Лебедев Е.В., Васюк Ю.А. Ударно-волновая терапия – новое направление в лечении ишемической болезни сердца // Кардиология. – 2007. – № 11. – С. 90–94.
4. Шиллер Н.Б., Осипов М.А. Клиническая эхокардиография. – М. : Практика, 2005. – 344 с.
5. Врублевский А.В., Бощенко А.А., Карпов Р.С. Неинвазивная ультразвуковая доплерография коронарных артерий: методические и диагностические аспекты // Визуализация в клинике. – 2001. – № 19. – С. 50–60.

6. Dalen H., Thorstensen A., Aase S.A. et al. Segmental and global longitudinal strain and strain rate based on echocardiography of 1266 healthy individuals : the HUNT study in Norway // Eur J Echocardiogr. – 2010, Mar. – Vol. 11 (2). – P. 176–83.
7. Pouleur A., Knappe D., Shah A. et al. Relationship between improvement in left ventricular dyssynchrony and contractile function and clinical outcome with cardiac resynchronization therapy: the MADIT-CRT trial // Eur. Heart J. – 2011. – Vol. 32. – P. 1720–1729.
8. Tanaka H., Nesser H., Buck T. et al. Dyssynchrony by speckle-tracking echocardiography and response to cardiac resynchronization therapy: results of the speckle tracking and resynchronization (STAR) study // Eur. Heart J. – 2010. – Vol. 31. – P. 1690–1700.

Оцінка деформаційних властивостей міокарда у хворих на ішемічну хворобу серця з вираженою дилатацією порожнини лівого шлуночка, ускладнену серцевою недостатністю

Никоненко О.С., Молодан О.В., Івашук В.О.

У дослідженні оцінювали зміни деформаційних властивостей міокарда у хворих на ІХС з вираженою дилатацією порожнини лівого шлуночка, ускладненою серцевою недостатністю, перед ревазуляризацією міокарда.

Аналіз деформаційних властивостей міокарда показав, що в групі хворих на ІХС з вираженою дилатацією порожнини ЛШ і серцевою недостатністю 3–4 ФК поздовжня деформація знижена до $5,5 \pm 0,9\%$, циркулярна в базальних відділах – до $5,5 \pm 1,1\%$, в ділянці верхівки – до $7,7 \pm 1,2\%$, ротація – до $2,3 \pm 0,7^\circ$.

Таким чином, діагностика деформаційних властивостей міокарда лівого шлуночка у хворих на ІХС з дилатацією порожнини ЛШ залежно від ФК серцевої недостатності дозволяє визначити тактику лікування хворих.

Ключові слова: *поздовжня деформація, циркулярна деформація, швидкість деформації, ІХС, сегментарна скоротливість лівого шлуночка, серцева недостатність.*

Evaluation of the Deformation Properties of the Myocardium in Patients with Ischemic Heart Disease with Marked Dilatation of the Left Ventricular Cavity is Complicated by Heart Failure

Nikonenko A.S., Molodan A.V., Ivashchuk V.A.

The study evaluated changes in deformation properties of the myocardium in patients with ischemic heart disease and marked dilatation of the left ventricular cavity is complicated by congestive heart failure prior to myocardial revascularization.

Analysis of the deformation properties of the myocardium showed that in the group of patients with coronary artery disease with marked dilatation of the LV cavity and heart failure 3–4 FC longitudinal deformation is reduced to $5.5 \pm 0.9\%$, circular in basal departments to $5.5 \pm 1.1\%$, in the apex to $7.7 \pm 1.2\%$, rotation up to $2.3 \pm 0.7^\circ$. Thus, diagnosis of deformation properties of the left ventricular myocardium in patients with ischemic heart disease with dilatation of the LV cavity depending on FC heart failure allows you to define the tactics of treatment of patients

Key words: *longitudinal deformation, circular deformation, speed of deformation, IHD, segmentar contractility of the left ventricle, heart failure.*