

## Тесемочное окутывание восходящей аорты при ее постстенотическом расширении и коррекции аортального стеноза

Попов В.В., Большак А.А., Лазоришинец В.В.

ГУ «Национальный институт сердечно-сосудистой хирургии имени Н. М. Амосова НАМН» (Киев)

В отделе хирургического лечения приобретенных пороков сердца Института с 01 января 2005 г. до 01 января 2016 г. по поводу аортального порока с преобладанием стеноза в сочетании с постстенотическим расширением восходящей аорты произведено протезирование аортального клапана (ПАК) в сочетании с тесемочным окутыванием восходящей аорты у 141 пациента. Госпитальная летальность составила 0,6%. При эхокардиографическом исследовании диаметр восходящей аорты составил до операции  $48,5 \pm 1,6$  мм, на момент выписки –  $40,4 \pm 1,3$  мм и в отдаленный период  $41,2 \pm 1,8$  мм. На основании полученного клинического опыта представляется целесообразным рекомендовать оригинальную методику тесемочного окутывания восходящей аорты (ВА) от основания и некоронарного синуса при их расширении (40 мм и более) в сочетании с ПАК при постстенотическом расширении ВА.

**Ключевые слова:** расширение восходящей аорты, резекция ВА, окутывание восходящей аорты, искусственное кровообращение.

**Цель работы** – изучить клинические возможности оригинальной методики хирургической коррекции постстенотических аневризм восходящей аорты при коррекции аортального стеноза.

**Материалы и методы.** В отделе хирургического лечения приобретенных пороков сердца Института с 01 января 2005 г. до 01 января 2015 г. по поводу аортального порока с преобладанием стеноза в сочетании с постстенотическим расширением восходящей аорты произведено протезирование аортального клапана (ПАК) в сочетании с тесемочным окутыванием восходящей аорты у 141 пациента. Мужчин было 96 (68,1%), женщин – 45 (31,9%). Возраст оперированных составил  $58,3 \pm 5,2$  (36–70) лет. К IV классу по классификации NYHA относились 97 (68,7%) пациентов, к III классу – 44 (31,3%) пациента.

По данным эхокардиографии у всех оперированных имело место хроническое постстенотическое расширение восходящей аорты ( $48,5 \pm 1,6$  мм) без признаков расслоения, а также отсутствовали данные относительно кистомедионекроза или синдрома Марфана. Величина синусов Вальсальвы при эхокардиографическом исследовании составил  $37,9 \pm 2,2$  мм. Кальциноз аортального клапана +3 отмечен у 135 (95,7%) пациентов.

Все операции выполнялись в условиях искусственного кровообращения и умеренной гипотермии ( $28-34$  °C). Защита миокарда осуществлялась в условиях фармакоолодовой кардиopleгии. В последние годы предпочтение отдаем комбинированной антеретроградной кардиopleгии раствором Кустодиол в сочетании с наружным охлаждением сердца. Доступ к аортальному клапану осуществлялся посредством по-

перечного (136 пациентов) и продольного (5 пациентов) разреза аорты. При диаметре восходящей аорты около 5 см выполняли экономную краевую резекцию ВА по линии разреза (111 – 78,7% пациентов).

У всех пациентов выполнялось укрепление синусов Вальсальвы в зоне некоронарной створки, где воздействие ударной волны из левого желудочка было наибольшим, и частично в зонах левой и правой коронарной створок посредством монотетфлоновой полоски шириной 20 мм и длиной около 50 мм. При этой методике фиксацию аортального протеза в проекции левой и правой коронарных створок осуществляли отдельными П-образными швами в субаннулярную позицию, а в зоне некоронарной створки осуществляли посредством вкалывания в основание фиброзного кольца снаружи П-образного шва (пролен 2–0) и далее на манжетку протеза (71 пациент).

После завязывания около 6–7 швов, проведенных через монотетфлоновую полоску, каждый шов последовательно выкалывался через синус Вальсальвы наружу на прежнюю монотетфлоновую полоску, но несколько выше прежнего уровня фиксации.

Был также применен модифицированный вариант фиксации: вначале проведение осуществлялось в зоне некоронарного синуса через манжетку протеза, затем – через фиброзное кольцо и далее через частичное сбаривание синуса Вальсальвы, в случае его расширения проводился шов на наружную стенку аорты – на монотетфлон, и здесь шов фиксировался (70 пациентов). Данная методика более удобна, кроме того, позволяет экономить около 10–12 минут времени аноксии по сравнению с первоначальной методикой.

Укрепив зону некоронарного синуса Вальсальвы, проводили фиксацию проведенных 5–6 швов к проксимальному концу тесемки (нейлон Johnson-Johnson шириной 10 мм), которым затем окутывали восходящую аорту. Обведя тесемку над устьем и позади левой коронарной артерии, ее дополнительно иммобилизовали к ВА в проекции стыка левой и правой коронарных створок П-образным швом, выведенным изнутри аорты на тefлоновой прокладке. Данная фиксация позволила точно определить направление тесемки вдоль заднего верхнего края синуса Вальсальвы левой коронарной створки, исключив ее смещение и влияние на устье левой коронарной артерии.

Завершался первый этап укрепления синусов Вальсальвы фиксацией под натяжением тесемки к стыку правой и некоронарной створок, т. е. к исходной позиции, откуда началась фиксация тесемки (завершенный кольцевой первый оборот). Последующие туры (7–9 раз) обертывания восходящей аорты под натяже-

нием (бандажирование) уже выполнялись на этапе согревания пациента с фиксацией туров между собой по линиям как ближе к легочной артерии, так и альтернативно – ближе к краю поперечного синуса. Эта технология обозначается термином wrapping tape operation (WTO) (рис. 1).

За период 2014–2015 гг. у 7 пациентов была применена модификация – wrapping tape operation 2, при которой при расширении синусов Вальсальвы более 4,0 см применено укрепление зоны синусов на стыке левой и правой коронарных артерий. Для этого два шва с манжетки протеза, фиксированные в зоне стыка левой и правой коронарных створок, выведены наружу и фиксированы к полоске аутоперикарда размером 3 на 3 см, которая фиксирована далее к бандажной тесемке, что таким образом позволило укрепить синусы Вальсальвы с этой стороны. По эхокардиографии – изменение размера синусов Вальсальвы: до операции  $41,7 \pm 0,7$  мм, на момент выписки –  $36,3 \pm 0,5$  мм.

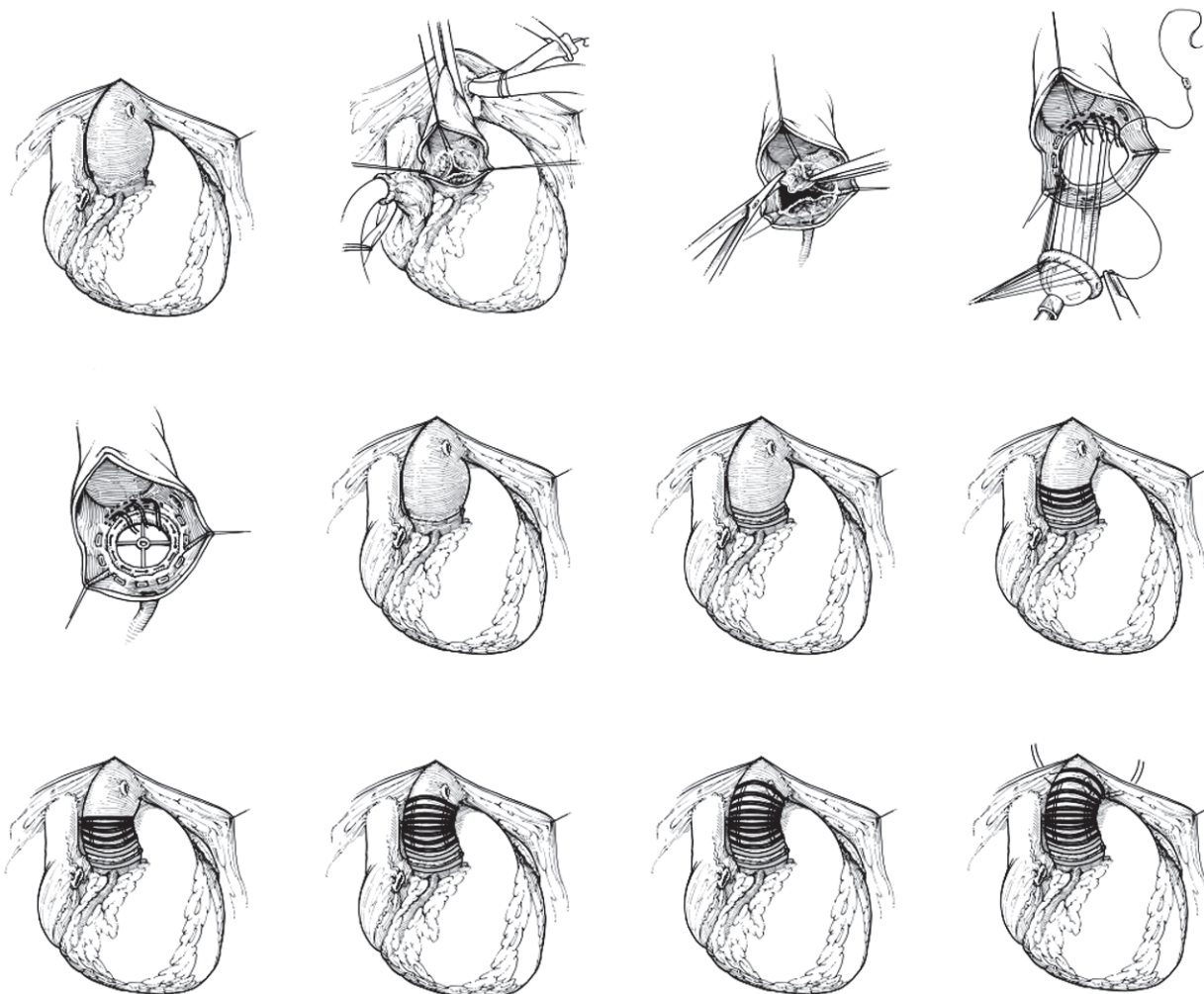


Рис. 1. Схема простого тесемочного окутывания восходящей аорты

Имплантированы в аортальную позицию двухстворчатые протезы (Carbomedics, St. Jude Medical, On-X, Edwards-Mira) ( $n=139$ ) и монодисковые ( $n=2$ ). Время пережатия аорты составило  $67,1 \pm 6,5$  мин. Безвозвратная кровопотеря составила в пределах  $400,0$  мл, что позволило полностью исключить применение донорской крови и ее компонентов на операции и в послеоперационный период у  $43$  ( $30,4\%$ ) пациентов. Не было отмечено случаев кровотечения при манипуляциях на аорте либо специфических осложнений, связанных с реконструкцией некоронарного синуса Вальсальвы и процедурой окутывания восходящей аорты.

**Результаты и их обсуждение.** Из группы последовательно оперированных по данной методике пациентов ( $n=141$ ) на госпитальном этапе умер один (госпитальная летальность —  $0,6\%$ ). Причина — полиорганная (дыхательная) недостаточность на фоне выраженного кифосколиоза. Доза инотропной поддержки (добутамин) у всех пациентов была в пределах  $3-4$  мкг/кг/мин. в течение  $48$  ч после операции. Пациенты экстубированы в течение  $7,1 \pm 1,3$  час. после окончания операции. После пребывания в отделении интенсивной терапии в пределах  $48-72$  часов без осложнений пациенты были выписаны для последующей реабилитации на  $9,3 \pm 2,1$  сутки после операции. При эхокардиографическом исследовании размер восходящей аорты составил до операции  $48,5 \pm 1,6$  мм, на момент выписки —  $40,4 \pm 1,3$  мм и в отдаленный период  $41,2 \pm 1,8$  мм, а диаметр синуса Вальсальвы — до операции  $38,5 \pm 1,4$  мм, на момент выписки —  $34,7 \pm 1,8$  мм и в отдаленный период —  $34,8 \pm 1,7$  мм.

У  $129$  ( $93,1\%$  от числа выписавшихся) пациентов в сроки наблюдения после операции  $7,1 \pm 0,6$  года не было отмечено специфических осложнений, связанных с реконструкцией некоронарного синуса Вальсальвы и восходящей аорты. Хорошие и удовлетворительные результаты отмечены у  $115$  ( $82,1\%$ ) пациентов. Умерло  $4$  ( $4,1\%$ ) пациента по причинам, не связанным с коррекцией постстенотического расширения восходящей аорты.

Коррекция постстенотического расширения восходящей аорты в случае протезирования аортального клапана относится к важному разделу в хирургии приобретенной патологии [11]. Наряду с операциями протезирования восходящей аорты (Wheat, Bentall, "Button"-technique) нашли применение и операции экзопротезирования восходящей аорты типа Робичека, что позволило в ряде случаев радикально корригировать патологию при минимальном риске вмешательства, хороших отдаленных результатах, минимальном числе осложнений, не связанных с сосудистым протезным эндокардитом и несостоятельностью при этом анастомозов [1, 2]. Наряду с этим поиск оптимального варианта экзопротезирования не прекращается с целью снижения риска госпитальной летальности и улучшения отдаленных результатов [3–10].

**Выводы.** На основании полученного клинического опыта нам представляется целесообразным рекомендовать оригинальную методику комплексного тесемочного окутывания корня и ВА при их расширении ( $40-55$  мм) в сочетании с ПАК при умеренном аневризматическом расширении восходящей аорты.

Методика позволяет улучшить морфометрию ВА, синуса Вальсальвы за счет его некоронарной составляющей и равным образом провести профилактику аневризмообразования в зоне восходящей аорты в отдаленные сроки. Методика малотравматичная, недорогая и дает возможность достаточно оптимально нормализовать размеры ВА сразу на госпитальном этапе и удерживать их стабильными в отдаленном периоде. По мере накопления клинического опыта можно более точно оценить надежность методики в отдаленный период наблюдения ( $15$  лет и более).

### Литература

1. Anagnostopoulos C. E., Prabhakar M. J. S., Vittle C. E. Aortic dissections and dissecting aneurysms // *Am. J. Cardiology*. — 1972. — Vol. 30. — P. 253–273.
2. Bentall H. H., De Bono A. A. technique for complete replacement of the ascending aorta // *Thorax*. — 1968. — Vol. 23. — P. 338–9.
3. Попов В. В., Большак А. А. Применение тесемочного бандажа восходящей части аорты при ее постстенотическом расширении и коррекции стеноза клапана аорты // *Клінічна хірургія*. — 2014. — № 6 — С. 34–36.
4. Попов В. В., Большак А. А. Тесемочный бандаж восходящей аорты при ее постстенотическом расширении // *Вісник серцево-судинної хірургії*. — К., 2014. — Вип. 22. — С. 248–252.
5. Попов В. В., Большак А. А. Кнышов Г. В. Тесемочная реконструкция восходящей аорты при ее постстенотическом расширении // *Таврический медико-биологический вестник*. — 2013. — Т. 16, № 3, ч.1 (63). — С. 89–91.
6. Попов В. В., Ситар Л. Л., Большак А. А. Операция бандажа восходящей аорты при ее аневризматических расширениях // *Серцево-судинна хірургія. Щорічник наукових праць ІССХУ*. — 2006. — Вып. 14. — С. 207–209.
7. Popov V., Knyshev G., Bolshak O., Sytar L. Wrapping tape operation for treatment of aneurysm of ascending aorta" // *Houston Aortic symposium (USA)*. — 2012. — P. 543. Abstracts.
8. Popov V., Knyshev G., Bolshak O., Sytar L. Wrapping tape operation for treatment of aneurysm of ascending aorta // *60<sup>th</sup> ESCVS International congress (Moscow, Russia)*. — 2011. — Vol. 12, suppl. 1. — P. SP–215. Abstracts.
9. Volodymyr V. Popov, Ivan M. Kravchenko, Vitaly I. Kravchenko, Oleksandr O. Bolshak, Vasily V. Lazorishnetz. Surgical treatment of poststenotic aneurysms of ascending aorta by wrapping tape operation // *Houston Aortic symposium (USA)*. — 2016. — P. 54. Abstracts.
10. Robicsek F. Wall enforcement (external grafting) in the management of aneurysms of the great vessels. In: Nyhus

L. M., Baker R. J., eds. *Mastery of surgery*. Boston: Little, Brown, 1984. — P. 2996–3004.

11. Robicsek F. Conservatism in the management of aortic aneurysm // *J Cardiovasc Surg*. — 1984. — Vol. 25. — P. 81–5.

### Методика тасьмового огортання висхідної аорти при її постстенотичному розширенні та корекції аортального стенозу

Попов В.В., Большак О.О., Лазоришинець В.В.

Мета роботи – вивчити можливості оригінальної методики хірургічної корекції аневризм висхідної аорти (АВА) при протезуванні аортального клапана (ПАК). В Інституті з 01 січня 2005 р. до 01 січня 2015 р. з приводу аортального стенозу, АВА (до 5,5 см) протезування аортального клапана виконано у 141 пацієнта у поєднанні з тасьмовим огортанням висхідної аорти. Вік оперованих становив  $58,3 \pm 5,2$  (36–70) року. До IV класу за класифікацією NYHA належали 97 (68,7%) пацієнтів, до III класу – 44 (31,3%) пацієнти.

Госпітальна летальність склала 0,6%. При ехокардіографічному дослідженні діаметр висхідної аорти склав до операції  $48,5 \pm 1,6$  мм, на момент виписки –  $40,4 \pm 1,3$  мм і у віддалений період –  $41,2 \pm 1,8$  мм.

На підставі отриманого клінічного досвіду видається доцільним рекомендувати оригінальну методику тасьмо-

вого обгортання ВА від її основи при її розширенні (45–55 см) у поєднанні з ПАК при постстенотичному розширенні висхідної аорти.

**Ключові слова:** розширення висхідної аорти, тасьмове обгортання висхідної аорти, штучний кровообіг.

### Wrapping Tape Operation (Wto) for Poststenotic Aneurysm of Ascending Aorta during Correction of Aortic Stenoses

Popov V.V., Bolshak O.O., Lazorishinets V.V.

To determine possibilities of correction of poststenotic aneurysm of ascending aorta (PAAA) by WTO. During 2005–2015. 141 patients (pts) with aortic stenoses (AS) and PAAA were operated in Institute. The following operation was performed: aortic valve replacement (AVR) + wrapping tape operation (WTO) of AA. In all cases after AVR nylon tape (diameter 1 cm) was wrapping of AA by 5–9 tours and fixation between them and in proximal and distal part of AA. Hospital mortality was 0,6%. Echo examination of diameter of AA (mm): preoperative  $48,5 \pm 1,6$ , postoperative  $40,4 \pm 1,3$ , remote period  $41,2 \pm 1,8$ . On the basis of clinical experience we recommend the expedient method of WTO for PAAA (diameter of AA till 5,5 cm) during AVR without prostheses of AA.

**Key words:** poststenotic aneurysm of ascending aorta, wrapping tape operation, CPB, aortic valve replacement.