

Алкогольна септальна абляція – сучасна альтернатива в лікуванні хворих з обструктивною формою гіпертрофічної кардіоміопатії

Руденко К.В., Невмержицька Л.О., Трембовецька О.М., Фанта С.М., Лазоришинець В.В.

ДУ «Національний інститут серцево-судинної хірургії імені М. М. Амосова НАМН» (Київ)

В статті наведені результати 132 процедур алкогольних септальних абляцій (АСА) у 123 пацієнтів з обструктивною формою гіпертрофічної кардіоміопатії. Проаналізовані безпосередні та віддалені результати, показана можливість застосування ендovasкулярного лікування як альтернативи хірургічному втручання з апаратом штучного кровообігу і двокамерній електрокардіостимуляції при доступній коронарній анатомії.

Ключові слова: гіпертрофічна кардіоміопатія, алкогольна септальна абляція, систолічний градієнт тиску (СГТ), SAM-асоційована мітральна регургітація.

Гіпертрофічна кардіоміопатія (ГКМП) – генетично детерміноване первинне захворювання міокарда, що характеризується асиметричною гіпертрофією міжшлуночкової перегородки (МШП) різної локалізації, збільшенням площі стулок мітрального клапана, порушенням проведення збудження, стабільністю перебігу з подальшим порушенням внутрішньосерцевої гемодинаміки і високим ризиком раптової смерті [1].

В педіатричних реєстрах відсутня інформація стосовно частоти даного захворювання у дітей, але популяційні дослідження заохворюваність від 0,3 до 0,5% на 100 000 в рік [4]. Частота ГКМП подібна у хворих різних рас [2–4].

Мета роботи – вивчити безпосередні та віддалені результати лікування після проведення алкогольної септальної абляції у хворих з обструктивною гіпертрофічною кардіоміопатією (ОГКМП) та визначити місце алкогольної септальної абляції в комплексному лікуванні хворих з ОГКМП.

Матеріали та методи. З 01.01.2009 по 01.07.2016 в ДУ «Національний інститут серцево-судинної хірургії імені М. М. Амосова НАМН» виконано 132 процедури транскатетерних АСА у 123 пацієнтів – 71 (58%) чоловіка і 52 (42%) жінок. Середній вік пацієнтів склав 44 [6; 76] роки. Середнє значення пікового ГСТ на вихідному тракті лівого шлуночка (ВТ ЛШ) становило $91,7 \pm 8,3$ мм рт. ст., визначалася помірна та виражена SAM-асоційована мітральна регургітація (MP). У трьох пацієнтів визначено піковий ГСТ < 50 мм рт. ст. в спокої, проте відмічена виражена SAM-асоційована мітральна регургітація та синкопальні стани в анамнезі. Середня товщина міжшлуночкової перегородки – 2,4 см [1,6; 3,6].

Діагноз і визначення морфологічних особливостей захворювання базувалися на даних двомірної ЕхоКГ, коронаровентрикулографії (КВГ), міокардіальної

контрастної ЕхоКГ (МК ЕхоКГ), при необхідності – трансезофагеальної (ТЕ) ЕхоКГ, магнітно-резонансної томографії (МРТ) та даних, отриманих безпосередньо під час виконання транскатетерної АСА. Оцінка біохімічного дослідження крові (МВ-фракції креатинінази, загальної креатинінази, лактатдегідрогенази, аланінамінотрасферази, аспартатамінотрансферази) виконувалася до процедури, через 1, 3 та 7 діб після виконання. ЕхоКГ проводили на цифровому ультразвуковому діагностичному (УЗД) апараті Aplio SSA-700A (Toshiba) секторальним датчиком зі змінною частотою випромінювання 2,0–5,0 МГц, за стандартною методикою в положенні хворого лежачи на спині з індивідуальним позиціонуванням датчика для найбільш якісної візуалізації внутрішньосерцевих структур. При двомірній ЕхоКГ оцінювали локалізацію, поширеність і ступінь гіпертрофії стінок ЛШ. Рівень обструкції в ЛШ визначали при кольоровому доплерівському контрастуванні за місцем виникнення високошвидкісного мозаїчного потоку. Ступінь обструкції визначали за СГТ, розрахованому методом безперервно-хвильової доплер-ехокардіографії за максимальною швидкістю потоку з п'ятимірної апікальної позиції. В умовах операційної під час коронарографії проводили ЕхоКГ на УЗД-апараті ACUSON Cypress (Siemens).

Процедура АСА виконувалась на ангиографічних установках COROSKOP та AXIOM ARTIS (Siemens), AXIOM ARTIS BIPLANE (Siemens) зі швидкістю реєстрації кадрів зображення 12,5–25 кадрів за секунду під комбінованою анестезією. З метою профілактики тромбоемболічних ускладнень пацієнтам проводилася гепаринізація з розрахунку 80–100 ОД/кг маси тіла під контролем активованого часткового тромбопластинового часу (АЧТЧ). Для попередження можливих ускладнень від виникнення повної АВ-блокади перед АСА трансюгулярним (або трансфеморальним) до-

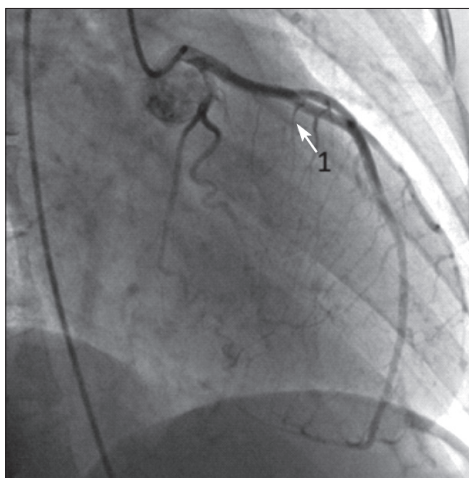


Рис. 1. Коронарограма ЛКА в правій косій проекції: 1 – СГ ПМШГ, обрана для АСА

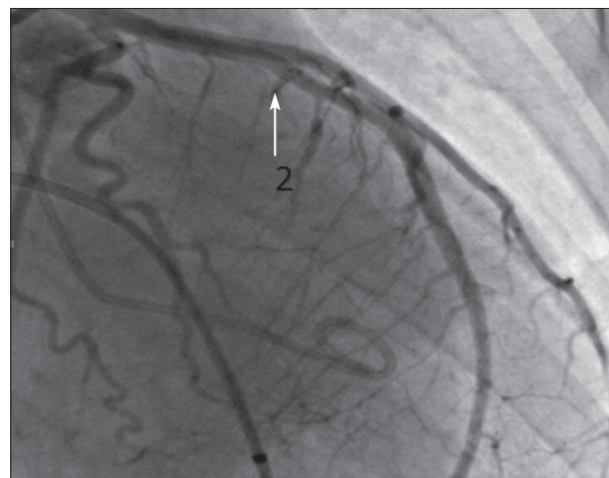


Рис. 2. Коронарограма ЛКА в правій косій проекції: 2 – відсутній кровоток в цільовій СГ після АСА

ступом у верхівку правого шлуночка імплантували та налаштували в режим „за потребою” тимчасовий водій ритму серця (ТВРС). ЕхоКГ-моніторинг СГТ на ВТ ЛШ та ступеня МР здійснювали під час виконання, після процедури та через 1 добу.

Після проведення КВГ, визначення показань та уточнення анатомічних даних можливості виконання АСА, ангіографічного визначення СГ (рис. 1), яка кровопостачає гіпертрофовану ділянку ЛШ, в дану гілку вводився коронарний провідник 0,014-inch та двопросвітний балонний катетер (БК). Техніка виконання процедури передбачала МК ЕхоКГ в апікальній чотири- або п'ятикамерній позиції з метою визначення зони перфузії цільової СГ перед введенням спирту через один з каналів інфльованого (відповідним до діаметра СГ тиском) двопросвітного БК. Це було необхідним для визначення артерії, що кровопостачає зону гіпертрофії міокарда, яка і створює ОВТ ЛШ. Також ми перевіряли, чи відповідає зона контрастованого міокарда ділянці максимального наростання швидкості виносного потоку. Крім цього, МК ЕхоКГ дозволяє окреслити можливу зону інфаркту, переконатися у відсутності ретроградного току крові та виявити можливе втягнення у процес папілярних м'язів, вільної стінки ЛШ [5–7], дозволяє виявити протипоказання до виконання процедури – контрастування правої частини міжшлуночкової перегородки, оскільки в даному випадку можливе виникнення небезпечних для життя порушень ритму серця [5, 7, 8].

З метою контрастування міокарда при виконанні МК ЕхоКГ в цільову СГ через один з каналів інфльованого двопросвітного БК перед введенням 96% етилового спирту вводили 1–2 мл ехо-контрастної речовини. Безпосередньо в момент введення препарату спостерігався виражений ефект візуалізації міокарда

у вигляді яскравого ехо-позитивного контрастування фрагмента МШП.

Після виконання описаної вище МК ЕхоКГ і за умови відсутності протипоказань до процедури вводився 96% етиловий спирт в дозі 1–3 мл з ЕхоКГ-контролем після введення кожного мілілітра. Через 10 хв. після введення спирту видалявся дефльований БК, коронарний провідник, здійснювались контрольні коронарографії (рис. 2), оцінка безпосередніх результатів процедури. ЕхоКГ та електрокардіографічний (ЕКГ) контроль здійснювався щоденно до виписки пацієнта.

Результати та їх обговорення. В безпосередньому періоді спостереження середнє значення пікового СГТ на ВТ ЛШ в результаті АСА зменшилося з $91,7 \pm 8,3$ мм рт. ст. до $34,3 \pm 4,6$ мм рт. ст., ступінь МР знизився переважно від помірного до незначного або тривіального. У трьох випадках було зафіксовано повне зникнення МР після АСА.

Безпосередньо після АСА хороший результат отримано при 124 (94%) процедурах. Варто відмітити, що 6 (4,5%) процедур АСА виконувались після попереднього лікування обструктивної ГКМП методом ДЕКС, 4 (3%) – після попереднього хірургічного лікування в умовах штучного кровообігу.

В одному випадку спостерігався рефлюкс спирту до ПМШГ з подальшою аспірацією та відсутністю великих кардіальних подій (МАСЕ). Серед інших нефатальних ускладнень після 9 (6,8%) АСА виникла необхідність в імплантації постійного ШВРС з приводу повної АВ-блокади. Крім того, ми мали один випадок фібриляції шлуночків на 10-й день після процедури з успішною серцево-легеневою реанімацією.

Спостерігався один (0,76%) летальний випадок у ранньому періоді після процедури внаслідок комбінації оклюзії ПМШГ та кровотечі з поперечного розриву

Таблиця 1

Транскатетерна АСА в світовій кардіохірургічній практиці

Автор	Країна	Роки дослідження	Кількість пацієнтів, n	СГТ до процедури АСА, ммHg	СГТ після процедури АСА, ммHg	Рання післяопераційна летальність, %
Fernandes V.	США	2008	279	77	10	-
Jensen MK.	США	2011	77	60	12	0
Nagueh SF.	США	2011	874	70	35	-
Sorajja P.	США	2012	177	73	11	1,3
Veselka J.	Чехія	2014	436	88	21	0,2
НІССХ імені М. М. Амосова	Україна	2009–2016	132	92	34	0,76

підключичної артерії, травмованої ятрогенно при імплантації тимчасового ШВРС.

При аналізі біохімічних досліджень крові відмічався підйом рівня МВ-фракції креатинкінази, загальної креатинкінази, лактатдегідрогенази, аланінамінотрансферази, аспаратамінотрансферази через 1 добу та подальший спад рівнів досліджуваних ензимів на 3-й день із подальшою нормалізацією до 7-ї доби. (табл. 2).

Середній термін спостереження за 123 (100%) пацієнтами у віддаленому періоді склав $52 \pm 3,7$ місяці. При 107 (81%) процедурах відмічено зменшення ОВТ ЛШ та ступеня МР, зниження СГТ (до ≤ 30 мм рт. ст.), що розглядалось як хороший результат процедури. В 9 (6,8%) випадках АСА виконувалась повторно в термін від 6 місяців до 3 років у зв'язку із залишковим СГТ ≥ 50 мм рт. ст., у 7 пацієнтів (78%), яким повторно виконано процедуру АСА, вдалося досягти вказаних вище критеріїв хорошого результату. Двом (1,5%) пацієнтам виконано хірургічне лікування у зв'язку з неефективністю ендovasкулярного лікування.

Спостерігався один (0,76%) випадок раптової смерті через 6 місяців після процедури. У 22 (17,9%) пацієнтів у віддаленому періоді визначено залишковий СГТ > 30 мм рт. ст., але відмічено значне поліпшення симптоматики.

Середня товщина стінки МШП зменшилася з $2,6 \pm 0,4$ см до $1,9 \pm 0,1$ см. Ступінь МР знизився від переважно помірної до незначної або повного зникнення. NYHA клас знижений з 2,9 до 1,1, у переважній більшості пацієнтів відмічено підвищення толерантності до фізичних навантажень, клінічне покращення загального стану.

Висновки

1. Транскатетерна АСА є ефективним і безпечним методом лікування обструктивної форми ГМКП зі стабільними результатами у віддаленому періоді при правильній селекції пацієнтів.
2. Транскатетерна АСА може бути застосована як незалежний метод і альтернатива хірургічному лікуванню (класичній міотомії-міектомії), так і в етапному лікуванні хворих на ГМКП.
3. У пацієнтів з ОГМКП після проведеного раніше хірургічного лікування в умовах штучного кровообігу може застосовуватися транскатетерна АСА.
4. Скорочення тривалості процедури, зниження кількості ускладнень і загальне поліпшення результатів ендovasкулярного лікування обструктивної форми ГМКП можливі з накопиченням досвіду центру та лікаря-ендovasкулярного хірурга.

Таблиця 1

Динаміка рівнів ензимів у хворих з ГМКП в ранній термін після АСА

Ферменти	Норма	Перша доба після процедури (n=131)	Третя доба після процедури (n=131)	Сьома доба після процедури (n=131)	P-value
МВ-фракція креатинкінази	≤ 24	$248,1 \pm 76,7$	$147,1 \pm 25,9$	$22,8 \pm 8,4$	0,001
Загальна креатинкіназа	≤ 180	$1861,4 \pm 469,3$	$431,7 \pm 78,5$	$189,2 \pm 27,3$	0,001
Аланінамінотрансфераза	≤ 42	$75,7 \pm 21,1$	$53,9 \pm 18,4$	$41,7 \pm 8,3$	0,001
Аспаратамінотрансфераза	≤ 30	$179,2 \pm 41,9$	$59,1 \pm 9,9$	$22,7 \pm 6,5$	0,001
Лактатдегідрогеназа	≤ 420	$794,0 \pm 226,8$	$478,1 \pm 69,1$	$395,7 \pm 63,1$	0,001

Література

1. Knyshov G., Lazoryshynets V., Rudenko K., Kravchuk B., Beshlyaga V., Zalevsky V. et al. Is surgery the gold standard in the treatment of obstructive hypertrophic cardiomyopathy? // *Interact CardioVasc Thorac Surg.* – 2013. – Vol. 16. – P. 5–10.
2. Gersh B. J., Maron B. J., Bonow R. O., Dearani J. A., Fifer M. A., Link M. S., et al. 2011 ACCF/AHA Guideline for the Diagnosis and Treatment of Hypertrophic Cardiomyopathy: a report of the American College of Cardiology Foundation/American Heart Association Task Force on Practice Guidelines // *J Am Coll Cardiol.* – 2011. – Vol. 58. – P. e212–60 [PubMed].
3. Hypertrophic obstructive cardiomyopathy: different approaches for treatment / Gennady Knyshov, Vasil Lazoryshynets, Kostyantyn Rudenko, Olga Rasputnyak, Valery Zalevsky // *Interactive CardioVasc. Thoracic Surgery.* – 2010. – Vol. 10, Suppl. 1. – P. S53. – (Abstracts of the 59th International Congress in conjunction with the 6th Congress of update in Cardiology and Cardiovascular Surgery. Heart Foundation of Turkey).
4. Perry M. Elliott, Aris Anastasakis, Michael A. Borger, Martin Borggrefe et al. 2014 ESC Guidelines on diagnosis and management of hypertrophic cardiomyopathy // *European Heart Journal.* – 2014. – Vol. 35. – P. 2733–2779, doi:10.1093/eurheartj/ehu284, Online publish-ahead-of-print 29 August 2014.
5. Brugada P., de Swart H., Smeets J. L. et al. Transcoronary chemical ablation of ventricular tachycardia // *Circulation.* – 1989. – Vol. 79. – P. 475–82.
6. Sigwart U. Non-surgical myocardial reduction for hypertrophic obstructive cardiomyopathy // *Lancet.* – 1995. – Vol. 346. – P. 211–214.
7. Barry J. Maron, William J. McKenna, et al. 2003. American College of Cardiology /European Society of Cardiology Clinical Expert Consensus Document on Hypertrophic Cardiomyopathy // *Journal of the American College of Cardiology.* – 2003. – Vol. 42, № 9. – P. 1678–1713.
8. Transcatheter Alcohol Septal Ablation in Patient with Hypertrophic Obstructive Cardiomyopathy: the Immediate and Long-Term Results [Електронний ресурс] / [S. M. Fanta, V. V. Lazoryshynets, K. V. Rudenko та ін.] // *Journal of the American College of Cardiology.* – 2015. – Режим доступу до ресурсу: *J Am Coll Cardiol.* 2015; 66 (15_S) : doi:10.1016/j.jacc.2015.08.1080.

Алкогольная септальная абляция – современная альтернатива в лечении больных с обструктивной гипертрофической кардиомиопатией

Руденко К.В., Невмержицкая Л.А.,
Трембовецкая А.Н., Фанта С.М.,
Лазоришинец В.В.

В статье приведены результаты 132 процедур алкогольных септальных абляций (АСА) у 123 пациентов с обструктивной формой гипертрофической кардиомиопатии. Проанализированы непосредственные и отдаленные результаты, показана возможность применения эндоваскулярного лечения как альтернативы хирургическому вмешательству с аппаратом искусственного кровообращения и двухкамерной электрокардиостимуляцией при доступной коронарной анатомии.

Ключевые слова: гипертрофическая кардиомиопатия, алкогольная септальная абляция, систолический градиент давления (СГД), SAM-ассоциированная митральная регургитация.

Alcohol Septal Ablation as a Modern and Alternative Treatment in Patients with Obstructive Hypertrophic Cardiomyopathy

Rudenko K., Nevmerzhytska L., Trembovetska O.,
Fanta S., Lazoryshynets V.

The results of 132 alcohol septal ablation procedures in patients with obstructive hypertrophic cardiomyopathy are presented. Short-term and long term results showed that the procedure of alcohol septal ablation could be an alternative treatment to surgery and dual chamber pacing if coronary anatomy is appropriate.

Key words: hypertrophic obstructive cardiomyopathy, alcohol septal ablation, gradient of systolic pressure, SAM-associated mitral regurgitation.