

Пластика левого предсердия при коррекции митрального порока

Попов В. В., Списаренко С.П., Малышева Т.А., Лазоришинец В. В.

ГУ «Национальный институт сердечно-сосудистой хирургии имени Н. М. Амосова НАМН» (Киев)

Значительная дилатация полости левого предсердия (ЛП) – серьезный осложняющий фактор при лечении митрального порока (МП) сердца, приводящий к фибрилляции предсердий, тромбоэмболическим осложнениям, сердечной и дыхательной недостаточности. Восстановление размера ЛП во время хирургической коррекции МП является крайне актуальным, поскольку позволяет исключить серьезные осложнения в течение всего послеоперационного периода.

Целью исследования является изучение возможностей методик пластики ЛП при коррекции митрального порока. В анализируемую группу включены 704 пациента с изолированным МП и дилатацией ЛП, находившихся на хирургическом лечении в Институте.

У всех пациентов была выполнена коррекция МП. Основная группа представлена 522 пациентами, у которых было выполнено ПМК по поводу МП редукцией полости ЛП. Контрольная группа представлена 182 пациентами, у которых дилатация ЛП не корригировалась. Показатели морфометрии левых отделов сердца, выживаемости, стабильности хороших результатов операции в отдаленные сроки свидетельствуют о высокой эффективности пластики ЛП по сравнению с контрольной группой. Отдаленные результаты операций коррекции МП в сочетании с пластикой ЛП превосходят таковые в контрольной группе, что свидетельствует о целесообразности предложенных методик хирургического лечения.

Ключевые слова: пластика левого предсердия, митральный порок, протезирование митрального клапана, искусственное кровообращение.

Значительная дилатация полости левого предсердия является серьезным осложняющим фактором при лечении МП сердца, приводящим к фибрилляции предсердий, тромбоэмболическим осложнениям, сердечной и дыхательной недостаточностям. И восстановление размера ЛП во время хирургической коррекции МП является крайне актуальным, поскольку позволяет исключить серьезные осложнения в течение всего послеоперационного периода.

Целью исследования является изучение возможностей методик пластики ЛП при коррекции митрального порока.

Материалы и методы. В анализируемую группу включены 704 пациента с изолированным МП и дилатацией ЛП, находившихся на хирургическом лечении в отделении хирургии приобретенных пороков сердца Национального института сердечно-сосудистой хирургии НАМН с 01 января 1996 года до 01 января 2018 года. Протезирование митрального клапана (ПМК) было выполнено у 699 (99,3%) пациентов, пластика Мк – у 5 (0,7%) пациентов. Средний возраст оперированных составил $58,5 \pm 9,4$ года. Женщин было 397 (56,4%), мужчин – 307 (43,6%). Распределение пациентов в зависимости от исходного функционального класса по Нью-Йоркской классификации (NYHA): II класс – 19 (2,7%) пациентов, III класс – 289 (41,1%) пациентов, IV класс – 396 (56,2%).

У 92 (13,1%) пациентов ранее была выполнена закрытая митральная комиссуротомия. Сопутствующий трикуспидальный порок (ТП), требовавший коррекции посредством пластической процедуры, имел место у 95 (13,5%) пациентов. Тромбоз ЛП отмечен у 75 (10,6%) пациентов, у 16 из которых он носил массивный характер. Основной этиологической причиной МП явился ревматизм.

Не включены в исследование пациенты с инфекционным эндокардитом и коррекцией аортального порока. Весь клинический материал разделен на две группы: основная (группа А) – 522 пациента, контрольная (группа Б) – 182 пациента. Основная группа представлена 522 больными, которым была выполнена коррекция МП с сопутствующей редукцией полости ЛП посредством: 1) парааннулярной пликацией задней стенки ЛП (251 пациент), Мерседес-пластики (2 пациента), треугольной пластики (152 пациента), арочной пластики (111 пациентов). В основной группе все операции выполнены по стандартизированной методике (Попов В. В. – 482 пациента; Антощенко А. А. – 37 пациентов; Большак А. А. – 3 пациента). За последние 7 лет внедрены две оригинальные методики – треугольная и арочная пластика ЛП, оказавшиеся наиболее эффективными (В. В. Попов). Ушко левого предсердия лигировалось снаружи во всех случаях редукции ЛП, а в последние 5 лет оно также резецировалось (253 пациента).

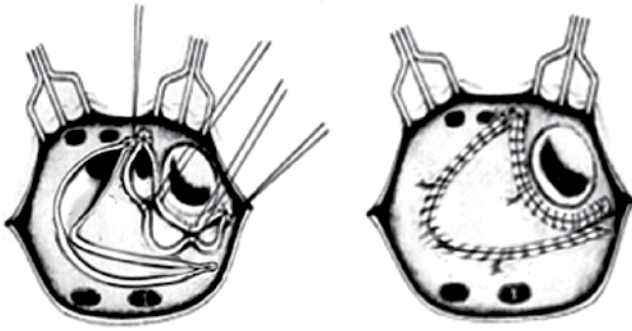


Рис. 1. Треугольная пластика левого предсердия

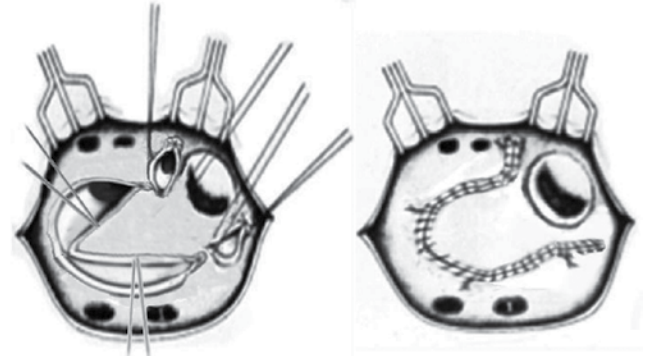


Рис. 2. Арочная пластика левого предсердия

Согласно предложенной методике треугольной пластики ЛП, пластика ЛП начиналась с парааннулярного плицирования задней стенки ЛП, что явилось основанием треугольника. Затем по сходящимся линиям от места парааннулярной пластики были сплцированы два участка между правыми и левыми легочными венами, соединенными на вершине между собой, что и завершило формирование треугольника. Для пластики ЛП использовался пролен 3-0 (рис. 1). Арочная пластика ЛП начиналась локальным парааннулярным плицированием задней стенки ЛП в месте культи ушка. Затем плицирующий непрерывный шов продолжен вдоль левых легочных вен к крыше ЛП. Далее сбаривающая процедура была продолжена вдоль правых легочных вен и спускалась к задней стенке ЛП (рис. 2).

Сопутствующая фрагментирующая операция в левом предсердии выполнена у 137 пациентов при персистирующей форме фибрилляции предсердий, с успешным результатом при выписке в 75,6% случаев.

В основной группе у 488 (93,5%) пациентов сохранялись нативные структуры Мк при ПМК. Контрольная группа представлена 182 пациентами с левой атриомегалией (ЛА), у них коррекция ЛП не выполнялась, выполнено лишь ПМК.

Операции выполнялись в условиях искусственного кровообращения и умеренной гипотермии (27–34 °С). Защита миокарда осуществлялась в основном в условиях ретроградной фармакоолодовой кардиopleгии и в последнее время – с применением кустодиола. Доступ к Мк осуществлялся через ЛП позади и параллельно межпредсердной борозде. Использованы при имплантации в митральную позицию: двухстворчатые (On-X, Carbomedics, Edwards, Saint Jude), монодисковые откидные протезы (МИКС, АЛЬБАРБОН). Фиксация протезов проводилась отдельными П-образными швами с тефлоновыми прокладками в количестве 14–18. Имплантация митральных протезов производилась только в промежуточную позицию. Время пережатия аорты составило 72,5±9,6 мин. Осложнений на госпи-

тальном этапе, связанных с методикой выполнения операции в основной группе, не отмечено.

Результаты и обсуждение. Из 522 оперированных пациентов основной группы на госпитальном этапе умерло 9 (госпитальная летальность 1,7%). Летальные исходы отмечены в группе с парааннулярной пликацией задней стенки ЛП (5) и треугольной пластикой ЛП (4). Причинами смерти явились: полиорганная недостаточность (5), поражение ЦНС (1), кровотечение (2), пневмония (1). Инотропная поддержка (добутамин) составила в пределах 3–4 мкг/мин./кг в течение первых 48 часов. Пациенты выписаны в среднем на 10,5±1,8 день после операции без клинически значимых осложнений.

В основной группе динамика эхокардиографических показателей на этапах лечения составила: фракция выброса ЛЖ 0,52±0,05 (до операции), 0,55±0,04 (после операции) и 0,58±0,05 (в отдаленные сроки).

Диаметр ЛП (см) составил при парааннулярной плакации задней стенки ЛП – 6,1±0,6 (до операции), 5,1±0,5 (после операции) и 5,4±0,4 (в отдаленные сроки); при треугольной пластике соответственно 6,5±0,4 (до операции), 5,0±0,4 (после операции) и 5,2±0,5 (через 5,7±0,4 года), при арочной пластике ЛП соответственно 5,5±0,4 (до операции), 4,6±0,4 (после операции) и 4,9±0,3 (через 3,7±0,3 года).

В основной группе синусовый ритм удерживался у 113 (21,6%) пациентов в отдаленный период, а также отсутствовали тромбоэмболические осложнения. На 7-м году после операции выживаемость составляет 86,5%, а стабильность хороших результатов – 70,2%.

Из 182 оперированных пациентов в контрольной группе на госпитальном этапе умерло 8 (госпитальная летальность 4,3%). Причинами смерти явились кровотечение (4), острая сердечно-сосудистая недостаточность (3), полиорганная недостаточность (1). Инотропная поддержка (добутамин) составила в пределах 3–4 мкг/мин./кг в течение первых 48 часов. Пациенты выписаны в среднем на 12,8±1,4 день после операции без клинически значимых осложнений. В

группе сравнения в динамике эхокардиографические показатели на этапах лечения составили: фракция выброса ЛЖ $0,58 \pm 0,09$ (до операции), $0,54 \pm 0,06$ (после операции) и $0,53 \pm 0,11$ (в отдаленные сроки); диаметр ЛП – $58,6 \pm 2,4$ мм (до операции), $57,6 \pm 4,2$ мм (после операции) и $69,3 \pm 2,2$ мм (в отдаленные сроки). Тромбоэмболические осложнения отмечены у 12 (7,3%) пациентов, а синусовый ритм в отдаленный период сохранялся лишь у 7 (3,7%) пациентов. На 7-м году после операции выживаемость составляет 67,9%, а стабильность хороших результатов – 45,1%.

Выводы. Левая атриомегалия отмечается примерно в 10–19% случаев при митральных пороках (2–4). При этом происходит сдавление заднебазального сегмента ЛЖ, компрессия средней, нижней доли правого легкого и левого главного бронха, что приводит к значительным вентиляционным нарушениям и сердечной недостаточности (2–4). При наличии левой атриомегалии коррекция МП сопряжена с проявлением сердечной недостаточности на протяжении всего послеоперационного периода, а в отдаленном периоде – с риском тромбоэмболических осложнений, отсутствия реверсии синусового ритма (1–7). В этой связи любой вариант пластики ЛП является обязательной процедурой у пациентов с ЛА. Примененные методики пластики ЛП малотравматичны и являются эффективными процедурами, приводящими к значительному улучшению морфометрии ЛП уже на госпитальном этапе и стабилизации размера ЛП в отдаленном периоде. Не отмечено специфических осложнений при выполнении пластики, она сопрово-

ждается низким риском госпитальной летальности. Показатели морфометрии левых отделов сердца, тромбоэмболических осложнений, выживаемости и стабильности хороших результатов в отдаленные сроки свидетельствуют о высокой эффективности коррекции МСП с пластикой ЛП по сравнению с контрольной группой.

Литература

1. Popov V, Pukas K, Lazorishinets V, Trembovetskaya O. Triangular Plasty for Left Atrium's Atriomegaly During Mitral Valve Replacement. In: AATS Mitral Conclave; 2017; New York, USA; April 27-28: ePoster Abstracts; 2017. 203.
2. Podchasov DA. Plastika levogo predserdiya pri poroke mitralnogo klapana [dissertation]. Moskva; 2005. 121 s. (In Russian).
3. Pribytkov MV. Otdalennye rezultaty odnomomentnoj hirurgicheskoy korrekcii fibrillyacii predserdij i revmaticheskogo mitralnogo poroka [dissertation]. Tomsk; 2004. 145 s. (In Russian).
4. Raskin VV. Atrioplastika levogo predserdiya u bolnyh s mitralnym porokom serdca [dissertation]. Moskva; 2006. 97 s. (In Russian).
5. Lazorishinets VV, Knyshov GV, Popov VV. Lechenie mitralnyh porokov serdca, oslozhnennyh fibrillyaciej predserdij. Kiev; 2014; 101 s. (In Russian).
6. Prabhu S, McLellan AJ, Walters TE, Sharma M, Voskoboinik A, Kistler PM. Atrial structure and function and its implications for current and emerging treatments for atrial fibrillation. Prog Cardiovasc Dis. 2015;58:152–67.
7. Popov VV. Triangular plasty of left atrium for atriomegaly during mitral valve replacement. J Cardiovasc Surg. 2016;57(suppl 2):29.

Left Atrium plactics During correction of Mitral Valve Deasease

Popov V. V., Spysarenko S. P., Malysheva t. A., Lazorishinets V. V.

National M. M. Amosov Institute of Cardiovascular Surgery National Academy of Medical Sciences of Ukraine (Kyiv)

Objective is to determined possibillities of left atrium (LA)'s plasty (LAR) during mitral valve replacement (MVR).

During 1.01.1996 – 1.01. 2018 yy.704 adult patients (pts) were operated with MVD and dilatation of LA at Institute. MVR were performed in the most pts. LAR including ligation of LA's auriculum was performed in 522 pts (group A) and in other 182 pts only MVR (group B). All operations were performed with cardiopulmonary bypass and moderate hypothermia with crystalloid cardioplegia. There were 9 deaths at the hospital period (hospital mortality (HM) – 1,7%) (group A). Plasty of LA during isolated MVR was allowing to improve LA's morphometry during postoperative period comparing with group B ($p < 0,05$).

Key words: *plasty of left atrium, mitral valve replacement.*

Пластика лівого передсердя при корекції мітральної вади

Попов В. В., Списаренко С.П., Малишева Т.А., Лазоришинець В. В.

ДУ «Національний інститут серцево-судинної хірургії імені М. М. Амосова НАМН» (Київ)

Метою дослідження є вивчення можливостей методик пластик ЛП при корекції мітральної вади. Основна група представлена 522 хворими, яким було виконано корекцію мітральної вади у поєднанні з пластикою ЛП. Контрольна група представлена 182 пацієнтами, у яких при ПМК ЛП не коригувалося. Впроваджені методики пластик ЛП малотравматичні і є ефективними процедурами, що приводять до значного покращення морфометрії ЛП і супроводжуються низьким ризиком госпітальної летальності. Показники морфометрії лівих відділів серця, виживання, стабільності хороших результатів операції у віддалений термін свідчать про високу ефективність корекції мітральної вади з пластикою ЛП порівняно з контрольною групою ($p < 0,05$).

Ключові слова: *пластика лівого передсердя, мітральна вада, протезування мітрального клапана, штучний кровообіг.*