УДК 616.211-089.844

Порівняльний досвід використання комп'ютерного моделювання результатів реконструктивної риносептопластики у пацієнтів із набутими вадами носа

Р.Л. ВАЛІХНОВСЬКИЙ

Національна медична академія післядипломної освіти ім. П.Л. Шупика, Національний інститут хірургії і трансплантології ім. О.О. Шалімова АМН України

COMPARATIVE EXPERIENCE OF APPLICATION OF COMPUTER SIMULATION OF RESULTS OF RECONSTRUCTIVE RHINOSEPTOPLASTY IN PATIENTS WITH ACQUIRED NASAL DEFECTS

R.L. VALIKHNOVSKY

National Medical Academy of Post-Graduate Education by P.L. Shupyk, National Institute of Surgery and Transplantology by O.O. Shalimov of AMN of Ukraine

Встановлено високу ефективність методу комп'ютерного моделювання результатів реконструктивної риносептопластики в хірургічному лікуванні набутих вад носа. 3D-планування результатів реконструктивної риносептопластики на доопераційному етапі дозволяє оптимізувати техніку операції; полегшити планування ходу операції; визначити не тільки об'єм, але й розмір ало- та аутотрансплантатів, необхідних для одномоментної корекції набутих вад носа.

High efficiency of computer simulation of reconstructive rhinoseptoplasty results in surgical treatment of acquired nasal defects is identified. 3D-planning of reconstructive rhinoseptoplasty results on pre-surgical stage allows to optimize surgical technique; to facilitate planning of surgical operation; to define not only volume, but also the size of allo- and autografts necessary for one-stage correction of acquired nasal defects.

Постановка проблеми і аналіз останніх досліджень та публікацій. Сучасна ринопластика передбачає одномоментне комплексне хірургічне втручання як на структурах внутрішнього носа, так і спрогнозований оперативний вплив на структури зовнішнього носа [1]. Враховуючи вплив анатомії зовнішнього носа на загальне естетичне сприйняття обличчя, важливість детального доопераційного планування результатів операції важко переоцінити [14, 16]. Стандартизований алгоритм вибору методики ринопластичної хірургії набутих вад носа включає індивідуальний підхід до особливостей анатомії носа та обличчя в цілому та детальну ідентифікацію структурних детермінантів набутої вади носа [11, 18]. У даній статті обґрунтовується місце комп'ютерного прогнозування результатів реконструктивної ринопластики в діагностично-лікувальному протоколі.

Мета роботи: формування показань до використання комп'ютерного моделювання результатів реконструктивної риносептопластики у пацієнтів із набутими вадами носа.

Матеріали і методи. Об'єктом дослідження стала група пацієнтів із 83 хворих з післятравматичними дефектами носа. Чоловіків було 40, жінок – 43.

Усі пацієнти, яким проводили реконструктивну ринопластику, склали 2 групи. До контрольної групи ввійшов 41 (49,4 %) пацієнт із післятравматичними дефектами носа. У цій групі доопераційне 3D-планування результатів операції не проводили і методику реконструктивної ринопластики здійснювали за стандартним алгоритмом. У дослідну групу включили 42 (50,6 %) пацієнти з післятравматичними дефектами носа, в яких проводили комп'ютерне прогнозування результатів операції та здійснювали реконструктивну ринопластику з дотриманням рекомендованих прогнозом вимог щодо розмірів та об'ємів резекованих, переміщених та транспонованих тканин і матеріалів.

Вади носа у пацієнтів як контрольної, так і основної груп виникли внаслідок опікового, механічного, ятрогенного видів травм носа.

Більша кількість пацієнтів звернулась за допомогою в термін від 1 до 5 років після виникнення набутих вад носа – 67 пацієнтів (80,7 %).

Типом післятравматичних деформацій носа в 33 (39,8 %) хворих були гострі переломи, в 38 (45,8 %) пацієнтів – віддалені наслідки гострих травм, в 12 (14,5 %) хворих – післятравматичні, в тому числі післяопікові деформації м'яких тканин носа. Серед набутих деформацій переважали кіфотичні та сідло-

подібні деформації спинки носа, бокові девіації спинки, бульбоподібні деформації кінчика носа. Первинні ринопластики були виконані у 47 пацієнтів, вторинні – у 36 хворих.

У пацієнтів контрольної та основної груп спостерігали 3 анатомічних типи деформацій носа: 1-й тип – деформації кінчика носа; 2-й тип – деформації спинки носа; 3-й тип – поєднані деформації спинки та кінчика носа. Серед прооперованих переважали пацієнти з третім типом деформацій носа – 54 випадки (65,1 %). Найменшу групу склали пацієнти з другим типом деформацій носа – 6 випадків (7,2 %).

Клінічні методи обстеження

У пацієнтів контрольної та основної груп клінічно вивчались: тип деформації носа; тип рубцевої деформації (відповідно до її етіологічної класифікації); стан післяопераційних рубців; частота, характер і тяжкість ускладнень; повнота усунення деформації; наявність та вираження супутньої і загальної патології; потреба у здійсненні коригувальних операцій; косметичний ефект і натуральний вигляд отриманих результатів лікування вади носа; можливість і спроможність перенести встановлення ауто- та алоімплантатів.

Результати реєстрували за допомогою знімків, виконаних цифровою камерою фірми “Canon”. Реєстрували вихідні дані, ранні та віддалені післяопераційні результати, ускладнення оперативного лікування.

Лабораторне обстеження проводили за прийнятою в клініці методикою, воно включало клінічні аналізи крові та сечі, дослідження вмісту білка, білірубіну, сечовини, креатиніну в крові; стан системи згортання крові. За показаннями проводилась оцінка функції зовнішнього дихання та електрокардіографія за загальноприйнятими методиками.

У всіх спостереженнях використовували комп’ютерні програми моделювання результатів операції (NAUTILUS та PHOTOSHOP 7.0) на всіх частинах носа, з врахуванням анатомічних особливостей інших зон обличчя.

Результати досліджень та їх обговорення. При виконанні реконструктивної риносептопластики здійснювали V-подібний доступ в ділянці колони, продовжуючи його по каудальному краю медіальної ніжки вздовж купола латерально до латеральної ніжки. Проводили мобілізацію клаптя кінчика носа над перихондрієм крильних хрящів. Після розділення міжніжкової зв’язки виконували дисекцію в субперіостальній площині в ділянці кістково-хрящової піраміди. Субмукоперихондральний клапоть мобілізували на одній або двох сторонах на рівні верхнього септального кута. Відділяли латеральні хрящі від перегородки. Проводили за показаннями корекцію носової перегородки: резекцію, заміщення, укріплення. На цьому ж етапі здійснювали фіксацію різних типів трансплантатів перегородки. Згодом проводили корекцію кінчика носа: збільшення, ротацію вгору, укріплення, проекцію, вкорочення або звуження колумели, корекцію носогубного кута. Крильні хрящі видаляли або укріпляли залежно від мети операції. Для попередження колапсу крильних хрящів та обструкції клапана носа фіксували аутотрансплантати [7]. Бокові остеотомії проводили, починаючи з краю грушоподібного отвору, створюючи перелом за типом зеленої гілки для кожної носової кістки. За показаннями проводили серединну та парамедіанну остеотомію. Хрящову частину горбинки носа видаляли за допомогою скальпеля або ножиць, кісткову – за допомогою долота або рашпіля. У випадку низького назофронтального кута встановлювали трансплантати спинки носа, отримані з вушної раковини або реберного хряща [4, 6]. Донорськими аутохрящами для реконструкції кінчика носа вибирали хрящі вушної раковини, септальний хрящ, реберний хрящ. Хрящ вушної раковини отримували з переднього або заднього доступу. Його використовували для корекції внутрішнього носового клапана та заміщення нижніх латеральних хрящів носа. Кістковий аутотрансплантат використовували для збільшення, укріплення кінчика носа, структурної підтримки внутрішнього носового клапана, реконструкції тотальних дефектів носа. Кісткові аутотрансплантати отримували з реберної кістки, клубової кістки [13]. Аутотрансплантати темпоральної фасції використовували для збільшення проекції, поліпшення контуру структур спинки носа, корекції дефектів м’яких тканин нижньолатеральних відділів носа, заміщення дефектів носової перегородки. У разі недостатності об’єму власного матеріалу використовували донорські алотрансплантати, які попередньо опромінювали гамма-променями [17]. Алотрансплантати використовували для поліпшення функції носового клапана та для збільшення проекції кінчика носа [7, 12, 15]. Силіконовий алопластичний матеріал використовували для укріплення колумели, корекції носогубного кута, збільшення проекції кінчика носа, збільшення проекції спинки носа [8, 9, 10, 12].

При виконанні закритої риносептопластики використовували такі типи доступів: трансхрящовий доступ, міжхрящовий доступ, комбінацію крильного крайового та міжхрящового доступів, септальні доступи за Killian. Спочатку виконували септопластику з метою корекції носової перегородки або отримання аутохряща [11]. Ін’єкції місцевого анестетика (1 % розчин лідокаїну з адреналіном 1:100 000) проводили з метою анестезії, гідродисекції і гемостазу. Мобілізацію слизової проводили в субперихондральній площині. Виконували резекцію деформованого хряща носової перегородки, виправлення його та реімплантацію. Також зберігали частини його для проведення трансплантації в зону реконструкції зовнішнього носа. Проводили усунення деформованої

кісткової частини носової перегородки. Відновлювали з'єднання мукоперихондральних клаптів.

Консервативну клиноподібну резекцію каудального відділу перегородки виконували для вкорочення довжини носа. Резекція в ділянці переднього септального кута виконувалась для збільшення ротації кінчика носа та зменшення його проекції.

При реконструкції кінчика носа мінімізували резекцію крильних хрящів, збільшуючи частку їх реорієнтації та ремоделювання. При резекції цефалічного краю крильних хрящів залишали 6–8 мм смужки хряща з метою профілактики ускладнень у віддаленому післяопераційному періоді (колапс крильних хрящів у післяопераційному періоді). Для зменшення кута між латеральною та медіальною ніжкою накладали внутрішньокупольні горизонтальні матрацні шви на кожному куполі. Згодом накладали міжкупольні шви, збільшуючи опору кінчика носа та міжкупольну симетрію; ушивали між собою медіальні ніжки та фіксували їх до каудальної частини носової перегородки для створення додаткової опори кінчика носа. Встановлювали хрящові трансплантати в ділянці кінчика носа з метою збільшення його розмірів та збільшення опори. Щитоподібні трансплантати встановлювали в ділянці антерокаудального кута носа з метою збільшення проекції кінчика носа, збільшення довжини носа, поліпшення симетрії та контуру кінчика носа. Колумелярні трансплантати встановлювали з метою збільшення каудальної проекції колумели та підсилення опори кінчика носа.

Видалення хрящової та кісткової частини горба спинки носа проводили за тією ж методикою, що і при відкритій риносептопластиці. Закриття дефекту спинки носа проводили за допомогою латеральних та медіальних остеотомій, які проводили як і при відкритій риносептопластиці. При ризику зменшення або втрати функції внутрішнього носового клапана використовували spreader-трансплантати, які встановлювали через субперихондральні тунелі між перегородкою та верхньолатеральними хрящами. У разі наявності нерівностей рельєфу спинки носа або її гіперрезекції використовували трансплантати, отримані з аутохряща або фасції.

Клінічне спостереження

Хворий Т. віком 45 років, історія хвороби № 409/123, госпіталізований у відділення пластичної та реконструктивної хірургії 5 травня 2007 року зі скаргою на наявність деформації носа та утруднення носового дихання, що виникли в результаті травми носа внаслідок автокатастрофи, яка трапилась 6 років тому. Під час обстеження виявлено S-подібну деформацію носової перегородки, сідлоподібну деформацію зовнішнього носа (рис. 1). Встановлено діагноз: "Післятравматична деформація зовнішнього та внутрішнього носа".

8 травня 2007 року під загальною анестезією після попередньої розмітки проведено відкриту риносептопластику із встановленням тефлонового імплантата спинки носа (рис. 2). Післяопераційний період перебігав без ускладнень.

У хворих із набутими вадами обличчя, яким проводили комп'ютерне прогнозування результатів реконструктивної ринопластики, встановлено різницю в величині об'єму заміщених дефектів – 68 % від загального об'єму тканин носа в основній групі проти 47 % у контрольній. В основній групі повнота усунення деформацій становила 90 % проти 78 % в контрольній. Потреба в здійсненні коригувальних операцій становила 5 випадків (11,9 %) в основній групі проти 10 випадків (24,4 %) у контрольній. У 92 % пацієнтів досягнуто стабільного успішного морфофункціонального результату. Частота післяопераційних ускладнень була більшою в контрольній групі – 7 випадків (17,1 %) проти 2 випадків (4,8 %) в основній групі. Серед ускладнень у контрольній групі спостерігали асиметрію твердих структур спинки та кінчика носа – 4 пацієнти; післяопераційну гематому кінчика носа – 1 пацієнт; некроз шкірного відділу кінчика носа – 1 пацієнт (вторинна ринопластика); лімфостаз кінчика носа – 1 пацієнт.

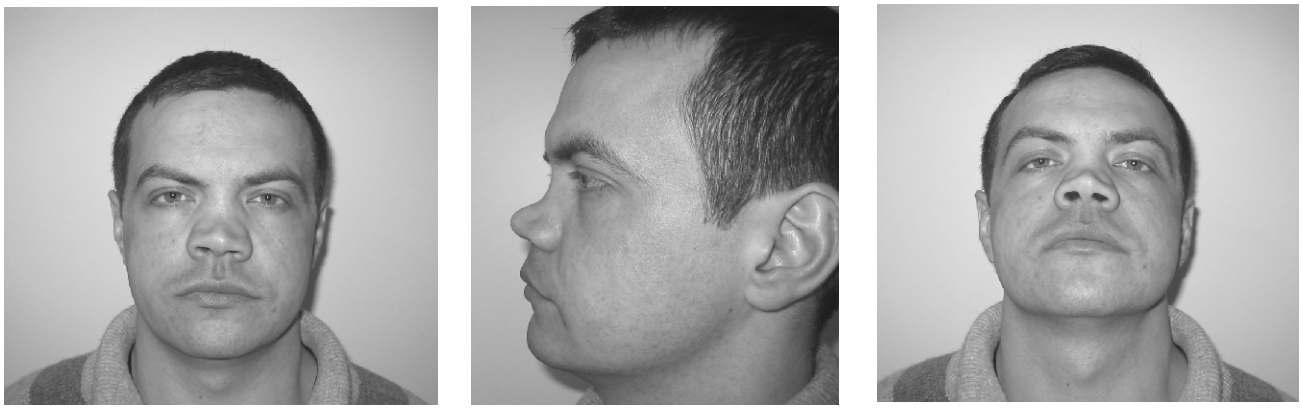

а б в

Рис. 1. Пацієнт Т. Післятравматична деформація зовнішнього та внутрішнього носа. Стан до операції.

а б в

Рис. 2. Пацієнт Т. Післятравматична деформація зовнішнього та внутрішнього носа. Стан після операції.

У всіх пацієнтів основної групи досягнуто стабільного естетичного ефекту. Отримані результати пов'язували з врахуванням у плануванні операцій у пацієнтів основної групи даних комп'ютерного прогнозу результатів операції.

Висновки. 1. Метод комп'ютерного прогнозування результатів реконструктивної ринопластики є високоефективним у хірургічному лікуванні набутих вад носа та потребує обов'язкового включення в діагностично-лікувальний стандарт реконструктивної хірургії набутих вад носа.

2. Визначення на доопераційному етапі анатомічних параметрів результату реконструктивної ринопластики дозволяє обґрунтувати об'єм аутота алотрансплантатів, необхідних для одномоментної корекції набутих вад носа; обґрунтувати план та тривалість операції; зменшити частоту післяопераційних ускладнень.

3. Результати комбінованої роботи ЛОР-хірурга та реконструктивного хірурга мали вищу ефективність у більшості випадків порівняно з результатами роботи одного хірурга за умови спільного планування ходу операції.

ЛІТЕРАТУРА

1. Ayshford C.A., Shykhon M., Uppal H.S., Wake M. Endoscopic repair of nasal septal perforation with acellular human dermal allograft and an inferior turbinate flap // Clin. Otolaryngol. Allied Sci. – 2003. – V. 28, № 1. – P. 29-33.
2. Brenner K.A., McConnell M.P., Evans G.R. Survival of diced cartilage grafts: an experimental study // Plast. Reconstr. Surg. – 2006. – V. 117, № 1. – P. 105-115.
3. Burke A.J., Wang T.D., Cook T.A. Irradiated homograft rib cartilage in facial reconstruction // Arch. Facial Plast. Surg. – 2004. – V. 6, № 5.– P. 334-341.
4. Celik M., Haliloglu T., Baycin N. Bone chips and diced cartilage: an anatomically adopted graft for the nasal dorsum // Aesthetic Plast. Surg. – 2004. – V. 28, № 1. – P. 8-12.
5. Daniel R.K. Diced cartilage grafts in rhinoplasty surgery // Plast. Reconstr. Surg. (Letters and Viewpoints). – 2005. – V. 116, № 4. – P. 1171-1173.
6. Demirkan F., Arslan E., Unal S. Irradiated homologous costal cartilage: versatile grafting material for rhinoplasty // Aesthetic Plast. Surg. – 2003. – V. 27, № 3. – P. 213-220.
7. Elahi M.M., Jackson I.T., Moreira-Gonzalez A., Yamini D. Nasal augmentation with Surgicel-wrapped diced cartilage: a review of 67 consecutive cases // Plast. Reconstr. Surg. – 2003. – V. 111, № 3. – P. 1309-1318.
8. Ham J., Miller P.J. Expanded polytetrafluoroethylene implants in rhinoplasty: literature review, operative techniques, and outcome // Facial Plast. Surg. – 2003. – V. 19, № 4. – P. 331-339.
9. Inanli S., Sari M., Baylancicek S. The use of expanded polytetrafluoroethylene (Gore-Tex) in rhinoplasty // Aesthetic Plast. Surg. – 2007. – V. 31, № 4. – P. 345-348.
10. Jin H.R., Lee J.Y., Yeon J.Y., Rhee C.S. A multicenter evaluation of the safety of Gore-Tex as an implant in Asian rhinoplasty // Am. J. Rhinol. – 2006. – V. 20, № 6. – P. 615-619.
11. Kayser M.R. Surgical flaps // Selected Readings in Plastic Surgery. – 1999. – V.9, № 2. – P. 1-63.
12. Maas C.S., Monhian N., Shah S.B. Implants in rhinoplasty // Facial Plast. Surg. – 1997. – V. 13, № 4. – P. 279-290.
13. Okada E., Maruyama Y., Hayashi A. Nasal augmentation using calcium phosphate cement // J. Craniofac. Surg. – 2004. – V. 15, № 1. – P. 102-105.
14. Rohrich R.J., Adams W.P. Jr. Nasal fracture management: minimizing secondary nasal deformities // Plast. Reconstr. Surg. – 2000. – V. 106, № 2. – P. 266-273.
15. Romo T., Litner J.A., Sclafani A.P. Management of the severe bulbous nasal tip using porous polyethylene alloimplants // Facial Plast. Surg. – 2003. – V. 19, № 4. – P. 341-348.
16. Sheen J.H. Secondary rhinoplasty. In: J.G. McCarthy, ed. Plastic Surgery. Vol. 3. The face, Part 2. Philadelphia, Pa: W.B. Saunders Co. – 1990. – P. 1895-1923.
17. Strauch B., Wallach S.G. Reconstruction with irradiated homograft costal cartilage // Plast. Reconstr. Surg. – 2003. – V. 111, № 7. – P. 2405-2411.
18. Zeng Y.J., Sun X.P., Yang J. et al. Mechanical properties of nasal fascia and periosteum // Clin. Biomech. (Bristol, Avon). – 2003. – V. 18, № 8. – P. 760-764.