УДК 616.716.87–089.843–06]–085.361

© О.В. ЧУМАЧЕНКО[1], О.Б. ПЕРМІНОВ[2], АЛЬРДЖУБ АСЕМ ЮЗЕФ[2], АЛЬ-ТАРІФІ ФАДІ МАХМУД[2], О.О. СТАХАНСЬКА[3]

Національний медичний університет імені О.О. Богомольця[1], Івано-Франківський національний медичний університет[2], Тернопільський державний медичний університет імені І.Я. Горбачевського[3]

Використання ербісолу для профілактики ранніх ускладнень після дентальної імплантації

O.V. CHUMACHENKO[1], O.B. PERMINOV[2], ALRJUB ASEM JUZEF[2], AL-TARIFI FADI MAKHMUD[2], O.O. STAKHANSKA[3]

National Medical University by O.O. Bohomolets[1], Ivano-Frankivsk National Medical University[2], Ternopil State Medical University by I.Ya. Horbachevsky[3]

ERBISOL USE FOR THE PROPHYLAXIS OF EARLY COMPLICATIONS AFTER DENTAL IMPLANTATION

Загоєння рани після проведення дентальної імплантації та недопустимість резорбції параімплантатної кісткової тканини має першочергове значення. Саме гострий періімплантит, який досить часто супроводжує дентальну імплантацію, спричиняє абсолютну більшість випадків відторгнення імплантатів. Вважається, що схема лікування періімплантитів подібна до лікування пародонтиту, проте повинні враховуватись і свої специфічні особливості – необхідно акцентувати на імунно-репаративному процесі навколо інтервентів. У статті представлено результати проведеного дослідження ефективності застосування препарату "Ербісол" з метою профілактики ранніх ускладнень після дентальної імплантації. На прикладі лікування 10 хворих встановлена висока позитивна ефективність впливу ербісолу на перебіг ранового процесу після дентальної гвинтової імплантації, а також високі гігієнічні та естетичні можливості вінілових кап.

Healing of wounds after dental implantation and bone resorbtion preventive around implant is the main task. The acute periimplantitis accompanying the dental implantation often comes to the end with tearing away of implant. Many doctors consider, that periimplantitis treatment is similar to periodontal treatment. However necessary to consider the especial moments – immune reparative process around implant. In the article the results of research of efficiency of application of preparation of erbisol are presented with the purpose of prophylaxis of early complications after dental implantation. On the example of treatment 10 patients, high positive efficiency of erbisol, on motion of wound process after dental spiral implantation, and also high hygiene and aesthetically beautiful possibilities of vinyl gum shield.

Постановка проблеми і аналіз останніх досліджень та публікацій. Гострі періімплантити різного ступеня тяжкості можуть супроводжувати 15-26 % випадків постановки дентальних імплантатів [1, 7, 8]. Вони перешкоджають не тільки загоєнню рани, а й призводять до наростаючої та прогресуючої втрати періімплантної кістки, що врешті-решт у 5-7 % випадків завершується відторгненням імплантата. Вважається, що основною причиною виникнення періімплантиту є бактеріальна інфекція. У ранньому післяопераційному періоді запалення зумовлено реакцією тканин на хірургічну травму, а в пізньому періоді – на інтервенцію стороннього тіла в альвеолярну кістку. На сьогодні панує думка, що лікування гострого періімплантиту подібне до лікування пародонтиту [6, 7, 8, 9, 10, 11] і включає антибактеріальну терапію, поліпшення мікроциркуляції, імунокорекцію та створення необхідних умов для репаративного процесу.

Нанесення на ранову поверхню препаратів з компонентів аутокрові, солкосерилу, дипленових плівок та поверхневодіючих протимікробних засобів [2, 4, 5] може давати низьку клінічну ефективність, що пов'язано з непостійною дією фармакологічних агентів, слабким проникненням їх через слизово-окісну структуру та неізольованістю рани від ротової порожнини при їх застосуванні.

Таким чином, поєднавши в одній лікувальній маніпуляції пролонговану дію препаратів, що глибоко проникають в окісно-альвеолярний комплекс і мають протизапальний, імуностимулюючий та репаративний ефект на фоні достатньої ізоляції операційного поля від агресивного середовища порожнини рота, можна запобігти періімплантиту або усунути його.

Одним із таких препаратів є ербісол – імуномодулятор, репарант та адаптоген. Він впливає не стільки на саме захворювання, скільки на організм в цілому, активізуючи контролюючі системи організму, які відповідають за пошук та усунення патологічних змін. Препарат направлено активізує імунну систему, ефективність якої проявляється, перш за все, через вплив на макрофаги, які сприяють репарації ушкоджених клітин, а також через N- та Т-кілери, що беруть участь у знищенні аномальних клітин та тканин. Ербісол впливає лише на патологічні вогнища, залишаючись при цьому інертним до здорових клітин. Він успішно використовується в комплексі з іншими препаратами. При парентеральному введенні ербісол знаходить вогнища запалень. Він з успіхом використовується при локальній терапії, зокрема при його введенні з позитивного полюса шляхом електрофорезу або ін'єкційним шляхом.

Мета роботи: вивчити ефективність локального та соматичного використання препарату "Ербісол" для профілактики та лікування гострих періімплантитів.

Матеріали і методи. Виходячи з вищенаведеного, нами запропоновано схему захисту операційного поля після проведення дентальної імплантації за рахунок попередження розвитку запальних процесів у тканинах навкруги імплантата, оптимізації процесів репаративної регенерації кісткової тканини, корекції місцевого та загального імунітету, метаболічних порушень. Вона передбачає виготовлення перед оперативним втручанням захисної капи з медичного вінілу, прозорої, напівеластичної, товщиною 0,25 мм "SOF-TRAY SHEETS" виробництва німецької фірми "Ultradent Products. Inc" (U.S. Patent. Nos.:5,667,386;5,759,037;and 5,846,038) та заповнення простору між капою і післяопераційною поверхнею тампоном із препаратом "Ербісол" і проведення курсового парентерального приймання ербісолу.

Наводимо приклад використання препарату "Ербісол" після проведення дентальної імплантації (рис. 1).

Захисна вінілова капа (2) на верхню щелепу виготовлена перед проведенням дентальної імплантації гвинтовими імплантами в ділянці 14, 15 зубів у хворої В. віком 27 років. Враховано майбутній стан тканин після втручання та об'єм лікувальної пов'язки – домодельовано гіпсом додаткову висоту на моделі (5).

Одразу після оперативного втручання на місце в капі (3), що відповідає рановій поверхні в ділянці 14, 15 зубів, накладається фрагмент стерильної марлі в кілька шарів.

На марлю наноситься розчин ербісолу (4) з ампули (1) з ербісолом. Після цього захисна вінілова платівка одягається на верхню щелепу (6), фіксуючись на 12, 13 та 16 зубах.

За вказаною методикою проведено лікування 10 пацієнтів, у яких виконано постановку гвинтових імплантатів загальним числом 18. Серед них на верхній щелепі проведено імплантацію 14 імплантатів у 8 пацієнтів та 4 імплантатів на нижній щелепі у 2 хворих.

Курс лікування складав від 7 до 12 днів залежно від перебігу ранового процесу, який контролювався клінічним способом.

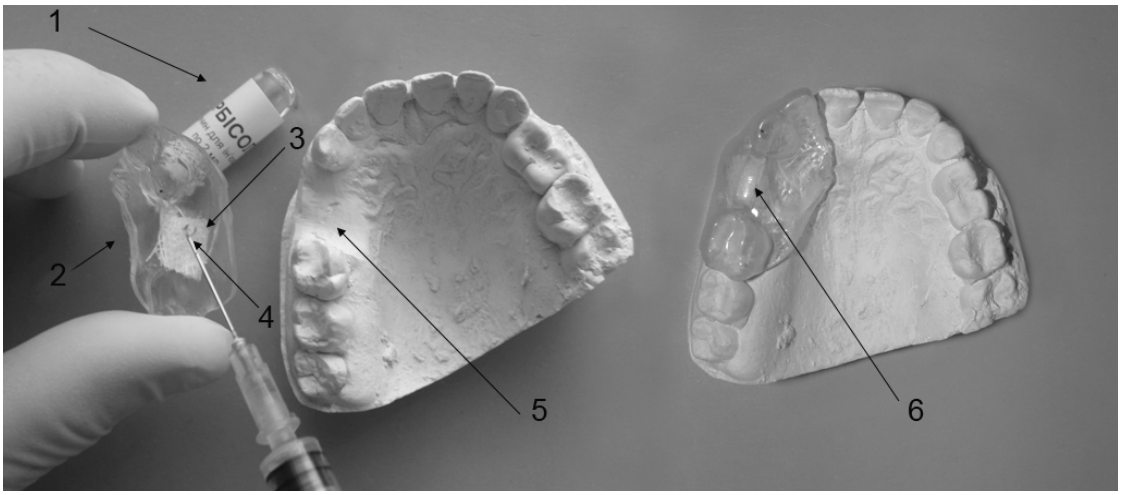

Рис. 1. Захисна вінілова капа з ербісолом:

1 – ампула з ербісолом; 2 – захисна вінілова капа; 3 – місце в капі, що відповідає рановій поверхні в ділянці 14, 15 зубів; 4 – розчин ербісолу на марлевому тампоні; 5 – домодельована гіпсом додаткова висота на моделі; 6 – захисна вінілова платівка, одягнена на верхню щелепу.

Поновлення розчину ербісолу в тампонах та заміна самих тампонів проводилися 1-2 рази на добу хворими самостійно в домашніх умовах після гігієнічної обробки кап.

Парентеральне введення ербісолу проводили за схемою: за 2 дні перед оперативним втручанням та протягом 8 днів після постановки дентальних імплантатів по 1 ампулі щовечора. У випадках несприятливих клінічних умов (крихка кісткова тканина, досить тонкий шар окістя тощо) через 3 дні після завершення першого курсу призначався додатково другий курс: кожного другого вечора внутрішньом'язово по 1 ампулі (всього 10 ампул).

Контроль за ефективністю запропонованого лікування здійснювали клінічно та радіовізіографічно апаратом Trophy (trex Group, CCX – digital computer controled X-rey timer, 2003, France). Визначали характеристику кісткової тканини біля імплантів та її оптичну щільність в умовних одиницях через тиждень та 1 місяць після втручання. Результати порівнювали з умовною нормою – оптичною щільністю кістки в сусідніх здорових ділянках або симетричній ділянці (рис. 2).

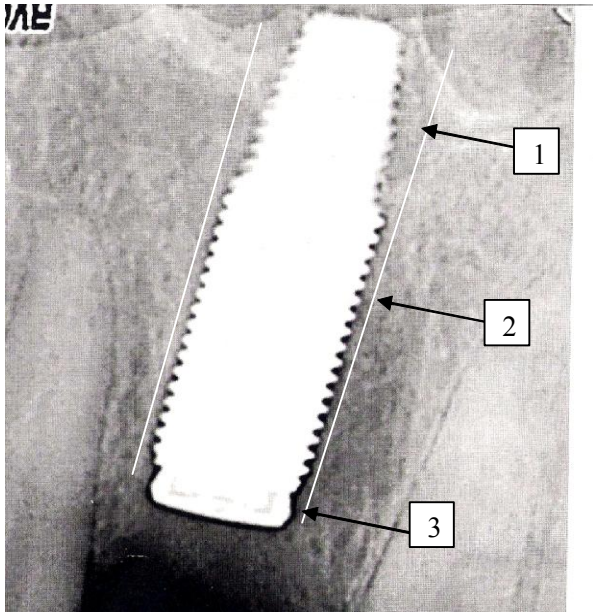

Рис. 2. Приклад обчислення величин оптичної щільності параімплантної кістки (білим вказано комп'ютерний зріз): 1 – основа альвеолярного відростка; 2 – середина відростка; 3 – вершина відростка.

Результати досліджень та їх обговорення. Алергічних реакцій не відмічено у жодного хворого. Клінічний огляд ран показав зменшення набряку або незначний його прояв, рани були чистими протягом всього лікування, кровотеча в післяопераційному періоді відсутня. Епітелізація спостерігалася вже на 4-5-й день майже у всіх хворих.

Динаміка показників оптичної щільності альвеолярної кістки в умовних одиницях та відсоток їх втрати відносно умовної норми (виділено курсивом) показані в таблиці 1.

Аналіз отриманих даних вказує на певні втрати мінералізації кістки альвеолярних відростків, більш виражені на вершині альвеолярного відростка. Це, вірогідно, пов'язано з найбільшим травматизмом цих ділянок при проведенні імплантації та більшим ступенем запальних проявів у післяопераційному періоді. Ці втрати оптичної щільності не мають явної тенденції до прогресу. Коливання показників оптичної щільності в одних і тих же ділянках свідчать про фізіологічні коливання в кістковій тканині та неможливість точно відтворити попереднє дослідження. Та, якщо зіставити їх з позитивним перебігом процесу в рані і відсутністю структурних порушень на радіовізіограмі, можна стверджувати про успіх у профілактиці періімплантиту в наших хворих.

Таблиця 1. Динаміка показників оптичної щільності альвеолярної кістки

Ділянки відростка верхньої щелепи	Ділянка різців верхньої щелепи N=5		Ділянка премолярів верхньої щелепи N=9		Ділянка премолярів нижньої щелепи N=4	
	через тиждень	через місяць	через тиждень	через місяць	через тиждень	через місяць
Основа	198,10± 0,12 – 3,15 % 204,54± 0,33	196,44± 0,32 – 3,29 % 203,12± 0,51	193,09± 0,52 – 1,78 % 196,57± 0,24	194,40± 0,23 – 2,81 % 200,01± 0,33	225,52± 0,35 – 0,94 % 227,66± 0,28	223,01± 0,44 – 1,47 % 226,33± 0,40
Середина	127,09± 0,14 – 1,26 % 128,58± 0,22	122,77± 0,31 – 3,10 % 126,69± 0,38	124,87± 0,26 – 4,95 % 130,01± 0,42	126,41± 0,33 – 4,97 % 133,01± 0,08	143,22± 0,17 – 4,15 % 149,42± 0,27	140,77± 0,33 – 4,16 % 146,88±0,44
Вершина	65,55± 0,18 – 9,52 % 72,44±0,48	61,77±0,46 – 9,88 % 68,54±0,46	64,22±0,18 – 5,40 % 67,88±0,26	62,97±0,24 – 6,95 % 67,67±0,34	74,12±0,29 – 3,96 % 77,17±0,24	72,02±0,21 – 6,46 % 76,99±0,19

Висновки. Головними перевагами локального та соматичного використання розчину ербісолу у поєднанні з вініловими захисними капами при проведенні дентальної імплантації є:

1. Висока позитивна ефективність впливу на перебіг ранового процесу після дентальної гвинтової імплантації.

2. Надійний захист операційного поля від агресивного середовища порожнини рота.

3. Простота виконання процедур.

4. Високі гігієнічні та естетичні можливості вінілових кап.

Перспективи подальших досліджень. Перспективи подальших розробок такого лікувального напрямку вбачаються у більш детальному вивченні тканин у місці оперативних втручань при дентальній імплантації та удосконаленні лікувальних процедур для профілактики запальних процесів.

СПИСОК ЛІТЕРАТУРИ

1. Ванцян А.В. Комплексная иммунопрофилактика осложнений при дентальной имплантации с использованием ультразвука: Автореф. дис. ... канд. мед. наук. – М., 2008. – 22 с.
2. Майбородин И.В., Колесников И.С., Шеплев Б.В. и др. Ткани десны после дентальной имплантации с применением обогащенного тромбоцитами фибринового сгустка (бтфс) // Современные наукоемкие технологии. – 2006. – № 6. – С. 83-84.
3. Маланчук В.О., Кульбашна Я.А., Чумаченко О.В., Сегал Ю.В. Спосіб лікування хронічних альвеолітів після видалення зубів. – 2009.38 338.UA.
4. Мороз Б.Т., Шульман А.Г. Способ лечения раны после удаления зуба или имплантата. – 2004. 2003112493/14.RU.
5. Перова М.Д., Иванова Л.Н. Применение солкосерила для профилактики ранних осложнений дентальной имплантации // Кубанский научный медицинский вестник. – 1999. – № 6 (42). – С. 11-13.
6. Перова М.Д. К вопросу о профилактике деструкции околоимплантатных тканевых структур // Новое в стоматологии. – 1999. – № 2 (72). – Спец. выпуск "Имплантаты в стоматологии". – С. 33-41.
7. Перова М.Д. Монография "Реабилитация тканей дентоальвеолярной области". Клинико-теоретические исследования в современной пародонтологии и имплантологии // Новое в стоматологии. – 2001. – № 3 (93). – С. 96.
8. Перова М.Д. Осложнения дентальной имплантации, их лечение и профилактика // Новое в стоматологии. – 2002. – № 5. – С. 75-78.
9. Прохончуков А.А., Жижина Н.А., Бахтин В.И. и др. Способы повышения эффективности дентальной имплантации с помощью магнито-лазерного излучения // Российский вестник дентальной имплантологии. – 2003. – № 1. – С. 54-58.
10. Перова М.Д., Козлов В.А. Характеристика периимплантита и особенности его лечения (Клинико-гистологическое исследование) // Новое в стоматологии. – 1999. – № 9 (79). – С. 50-62.
11. Царев В.Н., Ушаков Р.В. Антимикробная профилактика воспалительных осложнений в хирургической стоматологии // Рос. стоматол. журн. – 2003. – № 4. – С. 21-25.

Отримано 01.04.10