

УДК 616-036.45.23+616.147.3.2-007.64:616-089.76

© Л. Я. КОВАЛЬЧУК, С. Я. КОСТИВ, І. К. ВЕНГЕР

ДВНЗ "Тернопільський державний медичний університет імені І. Я. Горбачевського"

Емболонебезпечні тромбози в системі нижньої порожнистої вени

L. YA. KOVALCHUK, S. YA. KOSTIV, I. K. VENHER

SHEI "Ternopil State Medical University by I. Ya. Horbachevsky"

DANGEROUS EMBOLIC THROMBOSIS IN THE SYSTEM OF INFERIOR VENA CAVA

У роботі розглянуто особливості діагностики емболонебезпечного тромбозу в системі нижньої порожнистої вени на ґрунті ультразвукових критеріїв. Встановлено, що ембологеннонебезпечні тромби в більшості випадків локалізувались у загальній стегновій – 61,5 % та підколінній вені – 20,5 %, рідше відмічалась локалізація у поверхневій стегновій вені – 2,5 % та зовнішній клубовій вені – 15,5 %. Представлено розроблену в клініці методику дезобструкції венозного русла з інтраопераційним попередженням тромбоемболічних ускладнень.

The work adduces the peculiarities of diagnostic the dangerous embolic thrombosis in the IVC system on the basis of ultrasound criteria. It was found that dangerous embolic thrombosis in most cases are localized in the common femoral vein – 61.5 % and popliteal vein – 20.5 %, less localization was observed in the superficial femoral vein – 2.5 % and external iliac vein 15.5 %. There is presented the method elimination of obstruction venous system with intraoperative prevention of thromboembolic complications that is developed in our clinic.

Постановка проблеми і аналіз останніх досліджень та публікацій. Венозні тромбози та тромбоемболії належать до числа найбільш поширених і соціально значимих захворювань. Патогенез венозного тромбоемболізму має багатовекторний характер [1, 2]. Поряд з цим основним фактором ризику розвитку тромбозу вен у системі нижньої порожнистої вени є оперативні втручання [3].

Більшість дослідників ембологенні властивості тромбу пов'язують із формуванням флотуючої верхівки останнього, її структурною характеристикою, підвищеною рухомістю, довжиною більше 5 см, локалізацією в системі нижньої порожнистої вени [4]. Ряд інших авторів у своїх роботах вказує на те, що частота ТЕЛА при локалізації тромботичного процесу в клубових та стегнових венах достовірно не відрізняється у випадку флотуючих і нефлотуючих тромбів [5]. Відповідно до цього змінюються показання до імплантації кава-фільтрів, визнаючи провідним фактором ТЕЛА, але не наявність флотуючого тромбу.

Таким чином, на сьогодні відсутня єдина точка зору у визначенні ембологенності тромбу, зокрема флотуючих тромбів, а відповідно, і в лікувальній тактиці при гострому та рецидивному венозному тромбозі залишається ряд невизначених питань.

Мета роботи: розробити критерії ультразвукових структурно-функціональних характеристик ембологенності венозного тромбозу та тактичні підходи до оперативного лікування ембологенного гострого венозного тромбозу в системі нижньої порожнистої вени з метою попередження ТЕЛА.

Матеріали і методи. У роботу включено результати обстеження та лікування 103 пацієнтів із тромбозом у системі нижньої порожнистої вени, які перебували на стаціонарному лікуванні в хірургічних відділеннях Тернопільської університетської лікарні за період 2010–2011 рр. Діагноз венозного тромбозу базувався на клінічному та інструментальному методах обстеження хворих. Ультразвукове сканування виконано на апараті ALOKA SSD 2000 у горизонтальному положенні та із застосуванням компресійних проб лінійним і конвексним датчиком. Вік пацієнтів становив від 41 до 74 років.

Результати досліджень та їх обговорення. Серед факторів ризику розвитку тромбозу в 93 пацієнтів (90,3 %) встановлено перенесене оперативне втручання, у 99 хворих (96,1 %) – іммобілізацію більше 3 днів. Серед супутніх станів найбільш часто в обстежуваних пацієнтів відмітили серцеву недостатність (I–II ст.) – у 86 хворих (83,5 %), хронічні обструктивні захворювання легень – у 53 пацієнтів (51,5 %), онкологічні захворювання в анамнезі – у 9 хворих (8,7 %), у 27 пацієнтів (26,1 %) розвиток тромботичного процесу спостерігали на кінцівці після перенесеної сафенектомії.

Провівши аналіз часу виникнення симптомів захворювання, у 58 % хворих відмітили маніфестацію на 3-тю добу, у 22 % – на 4-ту добу та у 30 % на 5–6 добу перебігу захворювання.

При проведенні ультразвукового обстеження у 34 хворих (33 %) були виявлені ультразвукові оз-

наки емболонебезпечного венозного тромбозу, у 69 пацієнтів (67 %) таких ознак встановлено не було.

Ультразвуковими критеріями емболонебезпечно-го тромбу вважали тромб із флотуючою верхівкою понад 4 см, параболичною формою верхівки флотуючого тромбу, нерівний контур верхівки тромбу, гіпо- або гетерогенну структуру тромбу, високу рухомість тромботичних мас дистальної частини тромбу під час проведення УЗДГ обстеження, зростання індексу еластичності більше 1,4 та наявність субкомпенсованого рефлюксу на рівні загальної стегнової вени.

Крім того, до емболонебезпечного тромбу віднесли випадки із ультразвуковими ознаками оклюзійного тромбу, в яких спостережено нерівний контур верхівки тромбу, гетерогенну структуру тромботичних мас та підвищену рухомість останніх при проведенні ультразвукового обстеження.

Ультразвуковими ознаками неембологенного тромбу вважали: рівну поверхню верхівки тромбу, гіперехогенну структуру тромбу, гіперехогенний контур тромбу та низьку рухомість тромботичних мас (табл. 1).

Таблиця 1. Ультразвукові ознаки емболонебезпечного та неембологенного тромбозу

Ультразвукові критерії	Пацієнти з ознаками емболонебезпечного тромбозу (n=34)		Пацієнти з ознаками неембологенного тромбозу (n=69)	
	n	%	n	%
Гіпоехогенна структура тромбу	31	91,2	9	13,0
Анехогенна структура тромбу	2	5,9	-	
Гіперехогенна структура тромбу	1	2,9	60	87,0
Нерівна поверхня тромбу	32	94,1	4	5,8
Довжина флотуючої частини тромбу	5,7±1,4	-	-	-
Висота головки оклюзійної частини тромбу	-		2,0±0,9	-
Висока рухомість тромботичних мас	32	94,1	7	10,1
Низька рухомість тромботичних мас	2	5,9	62	89,9

При аналізі локалізації тромботичного процесу встановлено, що ембологеннебезпечні тромби в більшості випадків локалізувались у загальній стегнової вени (24 хворих (61,5 %)) та підколінній вени (8 пацієнтів (20,5 %)), рідше відмічалась локалізація у поверхневій стегнової вени (1 хворий (2,5 %)) та зовнішній клубовій вени (6 пацієнтів (15,5 %)).

Усім пацієнтам із клубовою локалізацією тромботичного процесу (6 випадків) було проведено дезобструкцію венозного русла за розробленим у клініці методом. Останній полягає у такому: через гирло великої підшкірної вени контралатеральної нижньої кінцівки в проксимальному напрямі проводиться зонд із двома балонами. Дистальний із них блокує відтік крові по загальній клубовій вени з метою попередження перетоку крові на контралатеральну клубову систему, а проксимальний блокує крововідтік на рівні початкового сегмента нижньої порожнистої вени для попередження міграції тромбів при тромбектомії з контралатеральної кінцівки. Через венотомічної розріз загальної стегнової вени тромбованої вени здійснюють тромбектомію, видалення флотуючого тромбу до нижнього рівня гирла глибокої вени стегна, при необхідності проводячи її дезоблітерацію. Для тромбектомії застосовували зонд Фогарті. Після тром-

бектомії через венотомічний отвір у проксимальному напрямку вводиться зонтоподібний тромбовловлювач, що встановлюється на рівні зовнішньої клубової вени (Патент України на корисну модель № 61801) (рис. 1). Після вказаних вище маніпуляцій видалявся блокуючий зонд із контралатеральної кінцівки (рис. 2).

Пацієнтам із стегновою та більш дистальною локалізацією тромботичного ураження проводили видалення флотуючої частини тромбу та постановку зонтоподібного тромбовловлювача на рівні зовнішньої клубової вени.

Після вищенаведених маніпуляцій пацієнтам проводили регіонарний тромболізис із застосуванням препарату Стрептокіназа. Під місцевою анестезією 1 % розчином лідокаїну виділяли одну із задніх великогомілкових вен. Останню катетеризували і під контролем УЗД проводили до проксимальної межі тромботичного процесу. Початкову дозу стрептокінази (250 000 МО у 10 мл фізіологічного розчину) вводили безпосередньо в тромботичні маси. Потім катетер розміщували на 2–3 см нижче проксимальної межі тромбу та налаштували інфузію стрептокінази у дозі 100 000 МО на год. Ефективність оцінювали, використовуючи ультразвукове обстеження венозного русла ураженої нижньої кінцівки.

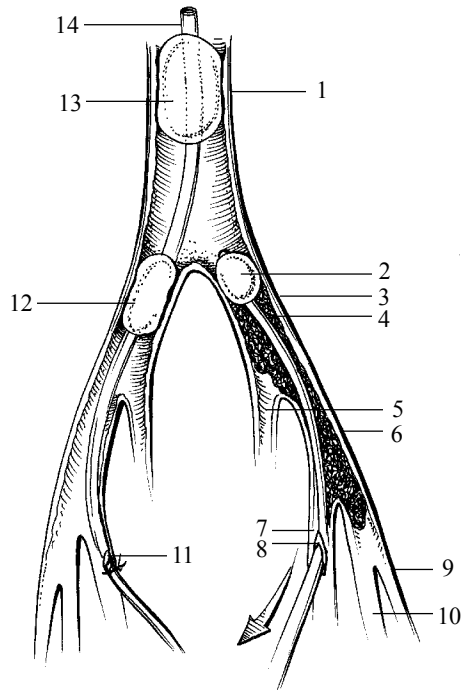


Рис. 1. Запропонована методика дезобструкції венозного русла при тромбозі в системі нижньої порожнистої вени (1 – нижня порожниста вена, 2 – катетер Фогарті, 3 – загальна клубова вена, 4 – тромботичні маси, 5 – внутрішня клубова вена, 6 – зовнішня клубова вена, 7 – устя великої підшкірної вени, 8 – венотомічний отвір із зондом Фогарті, 9 – поверхнева стегнова вена, 10 – глибока стегнова вена, 11 – венотомічний отвір із введеним зондом на контралатеральній стороні, 12 – зонд із роздутим балоном у контралатеральній загальній клубовій вені, 13 – зонд із роздутим балоном у контралатеральній нижній порожнистій вені, 14 – каркас зонда у нижній порожнистій вені).

Повний лізис тромбу встановлено у 28 (71,8 %) пацієнтів, частковий лізис тромботичного процесу – в 11 (28,2 %) хворих.

Висновки. 1. Ультразвуковими критеріями емболонебезпечного тромбозу в системі нижньої порожнистої вени є тромб із флотуючою верхівкою більше 4 см, параболічною формою верхівки флотуючого тромбу, нерівний контур верхівки тромбу, гіпо- або гетерогенна структура тромбу, висока рухомість

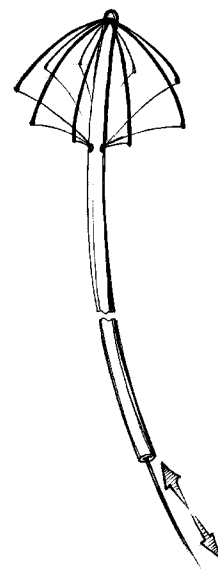


Рис. 2. Зонтоподібний тромбовловлювач.

тромботичних мас дистальної частини тромбу під час проведення УЗДГ обстеження, зростання індексу еластичності більше 1,4 та наявність субкомпенсованого рефлюксу на рівні загальної стегнової вени.

2. Ембологеннонебезпечні тромби в більшості випадків локалізувались у загальній стегновій вені (61,5 %) та підколінній (20,5 %), рідше відмічалась локалізація у поверхневій стегновій вені (2,5 %) та зовнішній клубовій вені (15,5 %).

3. У пацієнтів із клубовою, стегноюю та дистальнішою локалізацією тромботичного процесу та при наявності ознак емболонебезпечного венозного тромбозу доцільно проводити дезоблітерацію венозного русла за запропонованою методикою.

Перспективи подальших досліджень. Розроблення діагностичних критеріїв емболонебезпечного венозного тромбозу в системі нижньої порожнистої вени на ранніх стадіях формування тромботичного процесу та вивчення особливостей функціонування лімфатичної системи дозволить попередити розвиток тромбоемболічних ускладнень у пацієнтів хірургічного профілю в періопераційному періоді.

СПИСОК ЛІТЕРАТУРИ

1. Послеоперационные венозные тромбоземболические осложнения. Насколько реальна угроза? / И. И. Затевахин, М. Ш. Цициашвили, А. Д. Мишнев [и др.] // *Ангиология и сосудистая хирургия*. – 2002. – Т. 8, № 1. – С. 17–21.
2. Кириенко А. И. Проблема послеоперационных венозных тромбоземболических осложнений в хирургической практике / А. И. Кириенко // *Ангиология и сосудистая хирургия*. – 2003. – № 1. – С. 62–65.
3. *Флебология : руководство для врачей* / [Савельев В. С., Гологорский В. А., Кириенко А. И. и др.]; под ред. В. С. Савельева. – М. : Медицина, 2001.
4. Decousus H. Superficial venous thrombosis and venous thromboembolism: a large, prospective epidemiologic study / H. Decousus, I. Quere. – 2010. – Vol. 152(4). – P. 218–224.
5. Partsch H. Deep vein thrombosis-diagnosis and therapy / H. Partsch // *Acta. Med. Austriaca*. – 1999. – Vol. 26(2). – P. 41–46.

Отримано 12.03.12