

УДК 616.36-008.5-02:616.342]-367-002-089

© Я. М. КИЦАК, А. Г. ШУЛЬГАЙ

ДВНЗ "Тернопільський державний медичний університет імені І. Я. Горбачевського"

Стан клубово-сліпокишкового сегмента після декомпресії жовчних шляхів при різних термінах тривалості механічної жовтяниці

YA. M. KITSAK, A. H. SHULHAY

SHEI "Ternopil State Medical University by I. Ya. Horbachevsky"

THE STATE OF ILEO-BLINDLY INTESTINAL SEGMENT AFTER THE DECOMPRESSION OF BILIARY TRACTS IN VARIOUS TERMS OF THE DURATION OF MECHANICAL JAUNDICE

У хронічному експерименті вивчено морфофункціональний стан клубово-сліпокишкового сегмента після декомпресії жовчних шляхів при різних термінах тривалості механічної жовтяниці. Встановлено, що формування холедоходуоденоанастомозу після місячної механічної жовтяниці не забезпечує зворотного розвитку дистрофічних та атрофічних змін у складових клубового отвору, а також не знімає функціональну ентеральну недостатність.

In the chronic experiment there was studied the morphofunctional state of ileo-blindly intestinal segment after the decompression of biliary tracts in various terms of the duration of mechanical jaundice. There was established that the formation of choledochoduodenostomy after monthly mechanical jaundice does not provide the reverse development of dystrophic and atrophic changes in the components of iliac opening and does not remove the functional enteral insufficiency.

Постановка проблеми і аналіз останніх досліджень та публікацій. Клубовий отвір забезпечує ізоляцію суттєво різних за фізіологічними та екологічними характеристиками відділів клубової та сліпої кишок. Порушення замикальної функції супроводжується рефлюксом вмісту товстої кишки у тонку [5]. Прямим наслідком цього є колонізація тонкої кишки невластивою їй мікрофлорою, що викликає різного роду гнилісні і бродильні процеси та розвиток хронічних видів запальних змін тонкої кишки.

Всмоктування продуктів життєдіяльності мікроорганізмів призводить до автоінтоксикації і є патогенетичним фактором таких хвороб, як бронхіальна астма, дерматози, алергічні реакції [9, 10]. Поширеність і важливі для здоров'я наслідки є визначальними для встановлення граничних меж зворотного розвитку процесів ремоделювання структур клубового отвору при різних патологічних процесах.

Механічна жовтяниця, супроводжуючись холемією, ендогенною інтоксикацією, розладами ворітно-печінкового кровообігу призводить до формування дистрофічних та деструктивних процесів у стінці кишки, які також виникають і в клапанно-замикальних структурах, що входять до складу клубового отвору [7, 8]. Єдиним ефективним способом лікування обтураційної жовтяниці є хірургічне відновлення прохідності жовчних шляхів та забезпечення пасажу жовчі в дигестивну систему. Проте для клініцистів

важливим є також встановлення зворотності розвитку процесів ремоделювання структур клубового отвору кишки після коригувальних операцій та їх вплив на відновлення функціонального стану.

Визначальним маркером функціональної діяльності кишки є морфологічний стан її структур, а також рівень дистрофічних та деструктивних змін [1, 3, 4, 6]. Наявність структурних порушень супроводжується розладами травлення і всмоктування з розвитком синдрому мальабсорбції [2].

Існують різні методи визначення всмоктувальної діяльності у тонкій кишці [5]. На думку багатьох дослідників, оптимальним способом визначення порушення всмоктування у тонкій кишці є проба з навантаженням Д-ксилозою, що є штучним вуглеводом, якого немає у харчових продуктах і не є шкідливим для організму.

Мета роботи: дослідити морфологічний і функціональний стан структур клубового отвору після декомпресії жовчних шляхів при двотижневій та місячній механічній жовтяниці.

Матеріали і методи. Експерименти виконані на 43 мурчаках, яким в умовах асептики й антисептики під ефірним наркозом моделювали механічну жовтяницю шляхом перев'язки та перерізання між двома лігатурами спільної жовчної протоки. Відновлення прохідності жовчних шляхів здійснювали

формуванням холедоходуеноанастомозу у 1-й групі тварин на 14-ту добу обтураційного холестаза, у 2-й групі тварин – на 28-му добу. Контрольну групу склали 6 інтактних тварин. Евтаназію тварин проводили згідно із Правилами проведення робіт з використанням експериментальних тварин, здійснювали шляхом швидкого внутрішньовенного введення 10 % розчину тіопенталу натрію. Морфометричні дослідження проводили на 14-ту та 30-ту доби після декомпресії жовчних шляхів. Вимірювали діаметри просвіту термінального відділу клубової кишки і сліпої кишки. Для морфологічного дослідження шматочки стінки кишки фіксували в 10 % розчині нейтрального формаліну і після проведення через етилові спирти зростаючих концентрацій поміщали в парафін. Гістологічні зрізи фарбували гематоксиліном та еозином, за ван Гізона, за Вейгертом. Проводили гістологічне та морфометричне дослідження. На гістологічних зрізах тонкокишкового відділу вимірювали висоту ворсинок, ширину ворсинок, глибину крипт, ширину крипт, товщину слизової оболонки, підслизової основи, м'язової оболонки, висоту поверхневого епітелію, визначали індекс слизової оболонки, підслизово-

слизовий індекс, підслизово-м'язовий індекс. У товстокишковому відділі вимірювали товщину слизової оболонки, глибину крипт, ширину крипт, висоту поверхневого епітелію, товщину підслизової основи, м'язової оболонки, визначали підслизово-слизовий індекс і підслизово-м'язовий індекс. В обох відділах визначали відносний об'єм епітеліоцитів, відносний об'єм пошкоджених епітеліоцитів, відносний об'єм капілярів.

Всмоктувальну здатність у тонкій кишці визначали за концентрацією Д-ксилози в крові через 90 хв після внутрішньошлункового введення із розрахунку 0,5 г/кг маси тіла [5]. Проводили статистичну обробку отриманих цифрових величин. Достовірність різниці між порівнюваними даними визначали за критерієм Стьюдента.

Результати досліджень та їх обговорення.

Детальний аналіз структур кишкової стінки показав, що після відновлення прохідності жовчних шляхів настає ряд реорганізаційних змін як у тонкокишковому (табл. 1), так і в товстокишковому відділі (табл. 2) клубово-сліпокишкового сегмента, які безпосередньо залежать від тривалості ме-

Таблиця 1. Морфометрична характеристика стінки кишки тонкокишкового відділу клубово-сліпокишкового сегмента після хірургічної корекції експериментальної механічної жовтяниці (M±m)

| Досліджуваний параметр | Контроль | Двотижнева механічна жовтяниця | Дні після декомпресії | | Місячна механічна жовтяниця | Дні після декомпресії | |
|---------------------------------|-------------|--------------------------------|-----------------------|-------------|-----------------------------|-----------------------|----------------|
| | | | 14 | 30 | | 14 | 30 |
| 1 | 2 | 3 | 4 | 5 | 6 | 7 | 8 |
| Висота ворсинок, мкм | 348,05±9,34 | 281,53±6,82*** | 304,22±5,21** | 327,41±8,05 | 267,08±6,39*** | 259,20±6,43*** | 289,72±7,85*** |
| Ширина ворсинок, мкм | 74,29±2,15 | 85,02±2,37* | 80,34±1,28* | 76,51±2,09 | 87,41±2,05** | 85,76±2,61* | 82,61±2,24* |
| Глибина крипт, мкм | 156,28±2,03 | 186,02±3,54*** | 172,19±3,04** | 160,01±2,50 | 194,10±3,98*** | 181,83±3,73*** | 179,53±3,61*** |
| Ширина крипт, мкм | 56,77±1,39 | 64,59±2,71* | 59,40±1,63 | 57,14±1,46 | 67,13±2,18** | 68,10±2,10*** | 64,25±2,07* |
| Товщина слизової оболонки, мкм | 526,71±8,45 | 498,29±5,18* | 501,43±6,24* | 512,20±7,39 | 482,50±5,43*** | 467,26±6,58*** | 488,07±6,70** |
| Товщина підслизової основи, мкм | 68,43±2,08 | 79,16±2,53* | 71,26±2,10 | 70,03±2,34 | 77,25±2,16* | 76,20±1,84* | 75,83±2,24* |
| Товщина м'язової оболонки, мкм | 136,07±3,52 | 169,01±3,22** | 142,61±3,70 | 139,10±3,18 | 157,30±2,77** | 153,20±2,86** | 151,82±3,04* |
| Індекс слизової оболонки | 2,23±0,08 | 1,53±0,07*** | 1,78±0,09** | 2,09±0,08 | 1,38±0,06*** | 1,46±0,07*** | 1,68±0,09** |
| Висота поверхневого епітелію | 19,01±0,26 | 15,02±0,10*** | 17,94±0,88 | 18,57±0,36 | 14,52±0,15*** | 14,98±0,20*** | 15,45±0,34*** |
| Підслизово-слизовий індекс | 0,129±0,005 | 0,159±0,004* | 0,142±0,006 | 0,133±0,004 | 0,160±0,005** | 0,161±0,010* | 0,153±0,007* |

ЕКСПЕРИМЕНТАЛЬНІ ДОСЛІДЖЕННЯ

Продовження табл. 1.

| 1 | 2 | 3 | 4 | 5 | 6 | 7 | 8 |
|---|-------------|---------------|--------------|-------------|---------------|---------------|---------------|
| Підслизово-м'язовий індекс | 0,502±0,007 | 0,465±0,008* | 0,499±0,012 | 0,503±0,017 | 0,491±0,006 | 0,495±0,004 | 0,496±0,008 |
| Відносний об'єм епітеліоцитів, % | 0,094±0,003 | 0,084±0,002* | 0,087±0,002 | 0,091±0,003 | 0,076±0,004* | 0,079±0,003* | 0,081±0,002* |
| Відносний об'єм капілярів, % | 0,024±0,001 | 0,020±0,001* | 0,021±0,001 | 0,023±0,002 | 0,018±0,001** | 0,018±0,001** | 0,019±0,001** |
| Відносний об'єм ушкоджених епітеліоцитів, % | 2,31±0,02 | 24,76±1,98*** | 10,07±0,94** | 2,53±0,25 | 31,59±1,20*** | 24,31±1,27*** | 21,31±1,43*** |

Примітка. * – P<0,05; ** – P<0,01; *** – P<0,001 порівняно з величинами у контрольних тварин.

Таблиця 2. Морфометрична характеристика стінки кишки товстокишкового відділу клубово-сліпокишкового сегмента після хірургічної корекції експериментальної механічної жовтяниці (M±m)

| Досліджуваний параметр | Контроль | Двотижнева механічна жовтяниця | Дні після декомпресії | | Місячна механічна жовтяниця | Дні після декомпресії | |
|---|-------------|--------------------------------|-----------------------|-------------|-----------------------------|-----------------------|---------------|
| | | | 14 | 30 | | 14 | 30 |
| Глибина крипт, мкм | 98,37±3,42 | 118,70±3,16** | 109,24±3,85 | 102,79±2,19 | 116,44±3,38** | 114,81±2,36** | 112,07±2,42* |
| Ширина крипт, мкм | 39,84±1,40 | 52,35±2,47** | 46,81±1,97* | 41,20±2,01 | 47,10±2,64* | 47,53±2,58* | 45,61±1,84* |
| Товщина слизової оболонки, мкм | 246,42±6,33 | 284,81±6,30** | 258,02±5,17 | 251,26±5,75 | 232,40±5,84 | 234,50±4,72 | 235,01±4,25 |
| Товщина підслизової основи, мкм | 49,81±1,76 | 62,43±2,78* | 53,41±2,41 | 50,73±2,33 | 60,01±2,02* | 58,24±1,86* | 56,33±1,71* |
| Товщина м'язової оболонки, мкм | 117,42±2,87 | 132,93±3,12* | 124,18±2,94 | 120,52±3,61 | 129,46±3,24* | 127,38±2,62* | 124,50±3,10 |
| Висота поверхневого епітелію | 20,72±0,18 | 17,81±0,28*** | 19,40±0,32* | 19,27±0,46* | 17,04±0,22*** | 18,51±0,82* | 18,34±0,62* |
| Підслизово-слизовий індекс | 0,199±0,005 | 0,218±0,006* | 0,205±0,008 | 0,199±0,006 | 0,220±0,005* | 0,247±0,009** | 0,238±0,007** |
| Підслизово-м'язовий індекс | 0,418±0,012 | 0,469±0,011* | 0,427±0,016 | 0,416±0,012 | 0,465±0,010* | 0,456±0,011* | 0,451±0,014 |
| Відносний об'єм епітеліоцитів, % | 0,098±0,002 | 0,087±0,003* | 0,092±0,003 | 0,093±0,002 | 0,082±0,003** | 0,087±0,002** | 0,089±0,003* |
| Відносний об'єм капілярів, % | 0,022±0,001 | 0,019±0,002 | 0,020±0,002 | 0,020±0,001 | 0,018±0,001* | 0,018±0,001* | 0,019±0,002 |
| Відносний об'єм ушкоджених епітеліоцитів, % | 2,65±0,12 | 18,09±1,34*** | 8,57±0,73*** | 4,08±0,36** | 21,41±1,21*** | 16,57±1,20*** | 10,05±0,74*** |

Примітка. * – P<0,05; ** – P<0,01; *** – P<0,001 порівняно з величинами у контрольних тварин.

ханічної жовтяниці. Динаміка структурно-функціонального стану після декомпресії жовчних шляхів тонкокишкового відділу мала суттєву різницю від товстокишкового. Відновлення течії жовчі у кишку при двотижневій механічній жовтяниці сприяло зменшенню діаметра просвіту термінального

відділу клубової кишки від ($7,28 \pm 0,27$) мм ($P < 0,001$), якого він досягає при 14-добовому холестази, до ($6,77 \pm 0,32$) мм (при контролі ($6,15 \pm 0,10$) мм) (табл. 3). Діаметр сліпої кишки через місяць після декомпресії складав ($37,81 \pm 0,83$) мм (при двотижневому холестази ($38,55 \pm 1,42$) мм).

Таблиця 3. Динаміка зміни діаметра просвіту різних відділів клубово-сліпокишкового сегмента при відновленні прохідності жовчних шляхів ($M \pm m$)

| Досліджуваний параметр | Контроль | Двотижнева механічна жовтяниця | Дні після декомпресії | | Місячна механічна жовтяниця | Дні після декомпресії | |
|--|------------------|--------------------------------|-----------------------|------------------|-----------------------------|-----------------------|-----------------------|
| | | | 14 | 30 | | 14 | 30 |
| Діаметр термінального відділу клубової кишки (мкм) | $6,15 \pm 0,10$ | $7,28 \pm 0,27^{**}$ | $6,84 \pm 0,35$ | $6,77 \pm 0,32$ | $8,36 \pm 0,31^{***}$ | $8,12 \pm 0,29^{***}$ | $7,85 \pm 0,24^{***}$ |
| Діаметр сліпої кишки (мкм) | $37,24 \pm 1,23$ | $38,55 \pm 1,42$ | $38,14 \pm 1,05$ | $37,81 \pm 0,83$ | $39,96 \pm 1,21$ | $39,12 \pm 1,02$ | $38,46 \pm 1,30$ |

Примітка. ** – $P < 0,01$; *** – $P < 0,001$ порівняно з величинами у контрольних тварин.

Колонізація тонкої кишки невластивою їй мікрофлорою, яка особливо виражена при тривалих механічних жовтяницях, гнилісні та бродильні процеси призводили до розширення просвіту термінального відділу клубової кишки при місячній механічній жовтяниці до ($8,36 \pm 0,31$) мм ($P < 0,001$), який залишався збільшеним і після відновлення прохідності жовчних шляхів як в ранні, так і в пізні терміни ($7,85 \pm 0,24$) мм, $P < 0,001$). Просвіт сліпої кишки не зазнавав суттєвих змін і становив в аналогічні терміни експерименту ($38,46 \pm 1,30$) мм, що не мало суттєвої різниці з контрольними величинами.

Морфометричним дослідженням стінки кишки у різних відділах встановлено характер відновних процесів структур, які залежали від тривалості механічної жовтяниці. Після декомпресії 14-добового холестазу висота ворсинок клубового відділу кишки динамічно зростала і через місяць становила ($327,41 \pm 8,05$) мкм ($P > 0,05$). Зменшувалася і ширина ворсинок від ($85,02 \pm 2,37$) мкм ($P < 0,05$) до ($76,51 \pm 2,09$) мкм ($P > 0,05$). Ворсинки в більшості випадків характеризувалися пальцеподібною формою, а на їх поверхні розпізнавалися стовпчасті епітеліоцити з облямівкою, келихоподібні екзокриноцити та кишкові ендокриноцити. Зникали ознаки сплюсненості клітин поверхневого епітелію. Їхні розміри становили через місяць після декомпресії ($18,57 \pm 0,36$) мкм ($P > 0,05$). Відносний об'єм епітеліоцитів збільшувався від $0,084 \pm 0,002$ до $0,091 \pm 0,003$. Зменшувалася питома вага ушкоджених епітеліоцитів у тонкокишковому відділі у 9,78 раза, а у товстокишковому відділі – у 4,43 раза. Спостерігалось також зменшення глибини крипт у тонкокишковому і товстокишковому відділах клубового отвору. Усунення альтернативного холемічного та

гемодинамічного факторів сприяло нормалізації товщини слизової оболонки, підслизової основи та м'язової оболонки. Мало місце поліпшення кровопостачання кишкової стінки. Відносний об'єм капілярів у стінці клубової кишки зростав на 15,34 %, а у стінці сліпої кишки – на 5,47 %.

Іншим був характер реорганізаційних процесів після декомпресії місячної механічної жовтяниці. У всіх післядекомпресійних термінах дослідження ворсинки клубової кишки залишалися короткими та широкими, поверхневий епітелій стоншеним, місцями з ознаками десквамації. Залишався набряк строми слизової оболонки клубової кишки, повнокров'я судин, лімфоїдно-гістіоїдна інфільтрація (рис. 1). Висота ворсинок була меншою від контролю на 20,42 та на 13,46 % від тварин першої групи, яким

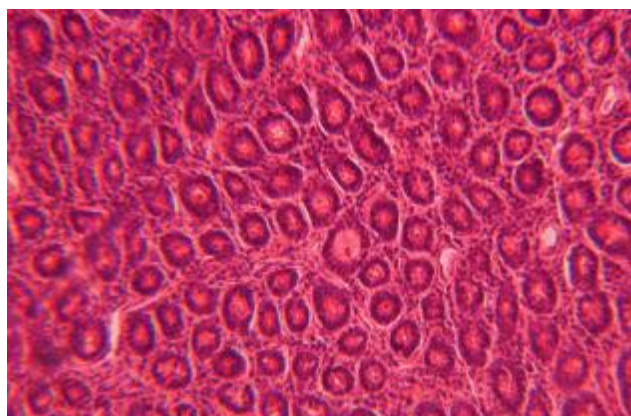


Рис. 1. Набряк строми, лімфоїдно-гістіоїдна інфільтрація та збільшення кількості колагенових волокон у слизовій оболонці клубової кишки на 30-ту добу після декомпресії місячного обтураційного холестазу. Забарвлення гематоксиліном та еозином. $\times 125$.

декомпресія жовчних шляхів була виконана на 14-ту добу механічної жовтяниці.

Ширина ворсинок переважала контрольні величини через два тижні після коригувальної операції в 1,15 раза, а через місяць – в 1,12 раза. Висота поверхневого епітелію через місяць після декомпресії становила $(15,45 \pm 0,34)$ мкм і була на 26,7 % меншою від такої в інтактних тварин. У товстокишковому відділі відновлення епітеліального шару слизової оболонки відбувалося значно краще. Висота поверхневого епітелію у даному відділі становила $(18,34 \pm 0,62)$ мкм при контролі $(20,72 \pm 0,18)$ мкм. Зберігалися високими показники питомої ваги ушкоджених епітеліоцитів. Проте відносний об'єм ушкоджених епітеліоцитів у тонкокишковому відділі переважав товстокишковий через два тижні після декомпресії в 1,52 раза, а через місяць – в 2,3 раза.

У обох відділах складових клубового отвору зберігалася поглибленість крипт як у ранній, так і в пізній післядекомпресійний період. Глибина крипт через місяць після декомпресії у клубовій кишці становила $(179,53 \pm 3,61)$ мкм ($P < 0,001$) і на 14,74 % переважала контрольні величини. У товстій кишці аналогічний морфометричний показник зменшувався порівняно з місячною жовтяницею лише на 3,81 % і складав $(112,07 \pm 2,42)$ мкм ($P < 0,001$). Індекс слизової оболонки у клубовій кишці складав $1,68 \pm 0,09$ при контролі $2,23 \pm 0,08$ і засвідчував наявність стійких атрофічних змін. Товщина слизової оболонки була нижчою від контролю на 7,81 %. У товстокишковому відділі клубового отвору товщина слизової оболонки становила $(235,01 \pm 4,25)$ мкм і достовірно не відрізнялася від контролю.

Підслизова основа в обох відділах залишалася потовщеною та набряклою. Характерною ознакою було те, що незважаючи на ліквідацію обтурації жовчних шляхів, спостерігалися в післядекомпресійний період колагенізація підслизової основи, розвиток периваскулярного склерозу (рис. 2).

У товстокишковому відділі склеротичні процеси були виражені менше. У м'язовій оболонці виявлялися дезорганізаційні зміни серед лейомиоцитів, які підтримувалися набряком та розширенням міжклітинних проміжків. Більш виражені структурні та морфометричні зміни м'язової оболонки у місячний термін після декомпресії характерні були для тонкокишкового відділу. Підслизово-м'язовий індекс достовірно відрізнявся від контролю лише у тонкокишковому відділі.

Зниженим було кровопостачання стінки клубової кишки порівняно з товстокишковим відділом. Відносний об'єм капілярів через місяць після декомпресії становив $0,019 \pm 0,001$ ($P < 0,01$).

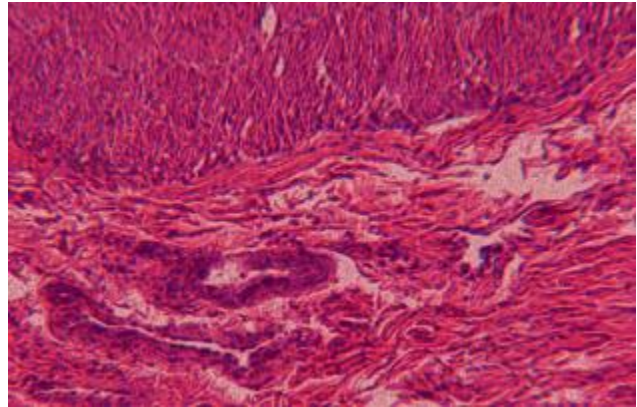


Рис. 2. Збільшення кількості сполучної тканини у власній пластинці слизової оболонки і підслизовій основі клубової кишки. 14 днів після декомпресії місячного обтураційного холестазу. Забарвлення гематоксиліном та еозином. $\times 120$

Оцінка функціональної активності дистальних відділів тонкої кишки за допомогою проби з Д-ксилозою показала, що через 90 хв концентрація її в крові у тварин з двотижневою жовтяницею становила $(1,18 \pm 0,10)$ ммоль/л, а місячною жовтяницею – $(0,96 \pm 0,04)$ ммоль/л (в інтактних тварин $(3,21 \pm 0,17)$ ммоль/л). Після декомпресії двотижневого обтураційного холестазу через два тижні при проведенні функціональної проби рівень Д-ксилози становив $(2,01 \pm 0,08)$ ммоль/л, а через місяць – $(2,69 \pm 0,16)$ ммоль/л. В аналогічні терміни після корекції місячної механічної жовтяниці дані показники складали $1,05 \pm 0,08$ ($P < 0,001$) та $1,17 \pm 0,12$ ($P < 0,001$) і засвідчували порушення всмоктування у тонкій кишці.

Висновки. 1. Одним із провідних факторів, що визначає зміни в кишці при механічній жовтяниці, є морфофункціональний стан клубово-сліпокишкового сегмента та недостатність його клапанного апарату.

2. Декомпресія жовчних шляхів після двотижневої обтураційної жовтяниці сприяє відновленню морфометричних характеристик структур тонкокишкового і товстокишкового відділів клубового отвору.

3. Формування холедоходуоденоанастомозу після місячної механічної жовтяниці не забезпечує зворотного розвитку дистрофічних та атрофічних змін у складових клубово-сліпокишкового сегмента. Більш виражені структурні зміни у віддаленому декомпресійному періоді визначаються у тонкокишковому відділі.

4. Місячна тривалість механічної жовтяниці призводить до розвитку синдрому мальабсорбції, який зберігається у всьому післядекомпресійному періоді.

СПИСОК ЛІТЕРАТУРИ

1. Автандилов Г. Г. Основы количественной патологической анатомии / Г. Г. Автандилов. – М. : Медицина, 2002. – 240 с.
2. Андрющенко В. П. Синдром ентеральної недостатності: погляд на проблему у світлі досвіду клініки / В. П. Андрющенко, С. Т. Федоренко, О. М. Дворчин // Харківська хірургічна школа. – 2004. – № 1–2. – С. 127–129.
3. Аруин Л. И. Морфологическая диагностика болезней желудка и кишечника / Л. И. Аруин, Л. Л. Капуллер, В. А. Саков. – М. : Изд-во “Триада-Х”, 1998. – 483 с.
4. Гнатюк М. С. Морфометрична оцінка структурної перебудови товстої кишки при хронічному коліті / М. С. Гнатюк, С. М. Андрейчин // Вісник наукових досліджень. – 2000. – № 4. – С. 48–50.
5. Мартынов В. Л. Несостоятельность баугиниевой заслонки в этиопатогенезе постхолецистэктомического синдрома / В. Л. Мартынов, В. А. Овчинников // Анналы хирургической гепатологии. – 1998. – Т. 3, № 3. – С. 304–305.
6. Титова Г. П. Морфофункциональная характеристика синдрома кишечной недостаточности / Г. П. Титова, Т. С. Попова // Архив патологии. – 2004. – № 1. – С. 45–52.
7. Шульгай А. Г. Мікробіологічні аспекти ентеральної недостатності при механічній жовтяниці та при різних способах її корекції // Інфекційні хвороби. – 2006. – № 1. – С. 47–52.
8. Шульгай А. Г. Морфофункціональна характеристика судинного русла кишки при декомпресії різних термінів обтураційного холестазу / А. Г. Шульгай // Науковий вісник Ужгородського університету. Серія “Медицина”. – 2005. – Вип. 24. – С. 42–46.
9. Barthod F. Effects of ischemia and revascularization on the epithelium of the small intestine: study on swine / F. Barthod // J. Chir. – 2004. – Vol. 131, № 5. – P. 221–235.
10. Pantzar N. Increased intestinal marker absorption due to regional permeability changes and decreased intestinal transit during sepsis in the rat / N. Pantzar, B. W. Karlsson // Scand. J. Gastroenterol. – 2009. – № 2. – P. 1001–1008.

Отримано 15.05.12